

Artículo especial

Endometriosis en la etapa infanto-juvenil: presentación de nueve casos en un hospital pediátrico

Dres. Luis Zuccardi*, Ricardo M. Bou-Khair*, Mirtha Gryngarten**, Graciela Graziano# y María E. Escobar de Lázari**

RESUMEN

En la bibliografía médica se registra un claro incremento en los últimos años de casos de endometriosis en la etapa infanto-juvenil, algunos, en niñas premenárquicas. Se presentan 9 pacientes con endometriosis estudiadas y tratadas en el Hospital de Niños "Dr. Ricardo Gutiérrez" en el período 2000-2004. En la mayoría de los casos, el motivo de consulta fue dismenorrea. Las pacientes se evaluaron con examen físico, ecografía pelviana y examen laparoscópico para confirmar el diagnóstico y efectuar el tratamiento. Se destaca la necesidad de realizar estos estudios en pacientes con dismenorrea resistente a los tratamientos comunes, para contribuir al diagnóstico y tratamiento precoz de la afección, de modo de preservar la fertilidad futura.

Palabras clave: endometriosis infanto-juvenil, dismenorrea, laparoscopia.

SUMMARY

During last years, reported cases of endometriosis in girls and adolescents clearly increased, some of them in premenarcheal girls.

We present nine patients with endometriosis studied and treated at Hospital de Niños "Ricardo Gutiérrez" from 2000 to 2004. In most cases, dysmenorrhea was the symptom at presentation.

Patients underwent a physical examination, pelvic ultrasound and laparoscopic evaluation to confirm diagnosis and to carry out treatment.

The need to perform these studies in patients with dysmenorrhea resistant to conventional treatments is highlighted, in order to contribute to diagnosis and early treatment of the condition, thus preserving the future fertility.

Key words: endometriosis infant-juvenile, dysmenorrhea, laparoscopy.

INTRODUCCIÓN

La endometriosis es una entidad caracterizada por la presencia de tejido endometrial y glándulas fuera de la cavidad uterina. Si bien las estadísticas de que disponemos en la actualidad muestran un claro aumento en los casos registrados de endometriosis en las adolescentes, es probable que no exista tal incremento sino una mayor sospecha de la enfermedad en las jóvenes con síntomas compatibles, fundamentalmente en las que refieren algún

grado de dismenorrea.¹ Es alarmante el aumento de cuadros graves de la enfermedad en las adolescentes, con manifestaciones endócrinas y gastrointestinales, y cuya gravedad es tanto más marcada cuanto más precoz es la aparición de la sintomatología.^{1,2} También es evidente que la enfermedad comienza en épocas más tempranas de la vida, con casos en niñas premenárquicas.³⁻¹⁵

Las adolescentes con endometriosis frecuentemente presentan dismenorrea o algún tipo de dolor pélvico.^{16,17} Este último puede tener diferentes características: dolor cíclico y acíclico combinados en diferentes períodos; dolor abdominal inespecífico o referido al tracto gastrointestinal o urinario, y dispareunia. La intensidad puede variar; muchas veces impide el desarrollo de las actividades cotidianas. Algunos estudios demuestran que un 60% de las adolescentes ha presentado algún grado de dismenorrea y 50% tuvo ausencia escolar por dolor pelviano intenso.¹⁶⁻¹⁸ La prevalencia de endometriosis en adolescentes con dismenorrea o dolor pélvico crónico es de 25%-38,3%.¹⁹⁻²²

En la mayoría de los casos, el dolor se relaciona con el período menstrual y es considerado como normal por familiares y profesionales. Cuando interfiere con su actividad habitual, las adolescentes reciben tratamiento empírico con analgésicos no esteroides (AINE) o anticonceptivos orales hormonales (ACO); sin embargo, muchas continúan con dolor a pesar del tratamiento. En las pacientes resistentes a estos tratamientos, la laparoscopia detecta algún grado de endometriosis en 50-70% de los casos.^{15,21,23}

El objetivo de este trabajo es presentar nuestra experiencia en el diagnóstico y tratamiento de la endometriosis en adolescentes.

* Departamento de Cirugía. Unidad 16.

** División Endocrinología. Ginecología Infanto-Juvenil.

División Diagnóstico por Imágenes. Hospital de Niños "Dr. Ricardo Gutiérrez".

Correspondencia:
Dr. Luis Angel Zuccardi.
luiszuccardi@hotmail.com

MATERIAL Y MÉTODOS

Se presentan 9 adolescentes de 10-19 años de edad evaluadas y tratadas en los años 2000-2004 por presentar lesiones características de endometriosis. En 4 pacientes (44,44%) existía el antecedente de malformación obstructiva del canal genital, tres de ellas fueron tratadas por síndrome de Wunderlich y una joven de 15 años presentó un tabique vaginal bajo, diagnosticado en forma tardía, lo que produjo hematocolpos, hematómetra y hematosálpinx.

En todas las pacientes se realizó un estudio ecográfico como método de diagnóstico y sólo cuando existían malformaciones asociadas se completó el examen con una resonancia magnética pelviana. En todas las jóvenes se utilizó la vía laparoscópica para confirmar el diagnóstico y efectuar el tratamiento quirúrgico.

RESULTADOS

El cuadro clínico, los estudios y el tratamiento se resumen en la *Tabla 1*.

Siete pacientes (77,7%) presentaron como motivo de consulta dolor abdominal cíclico, inespecífico o dismenorrea franca; en cuatro de las adolescentes, el síntoma se presentó desde la menarca, pero el comienzo de los estudios para descartar endometriosis se retrasó 4 años pues no se dio importancia al síntoma. Sólo 2 pacientes (22,2%) no presentaron dolor como antecedente y el diagnóstico se realizó por un hallazgo ecográfico. Cabe remarcar que una de ellas, de 10 años, era premenárquica. Dicha paciente es la única con antecedentes de endometriosis materna grave; se estudió con ecografía por cuadro de constipación cró-

nica y dolor abdominal: se detectó una imagen de masa ovárica mixta de 9 cm de diámetro. En la cirugía se constató un cuadro grave de endometriosis, consistente en un gran endometrioma de ovario derecho con múltiples adherencias peritoneales del intestino al útero y a la trompa derecha, que comprometían su permeabilidad. En otra paciente de 12 años, premenárquica, se solicitó una ecografía por dolor abdominal inespecífico y se halló una imagen de masa ovárica heterogénea, de 6 x 4 cm, cuyo informe quirúrgico fue endometrioma (*Figura 1*).

El tratamiento consistió en quistectomía de los endometriomas en 6 pacientes (66,6%), resección de los implantes endometriósicos, liberación de adherencias y enterolisis. Una de las pacientes con un cuadro grave requirió una reoperación para completar la exéresis de un endometrioma insuficientemente resecado en la primera cirugía.

En las 4 pacientes con malformaciones obstructivas se detectaron implantes endometriósicos peritoneales, en el fondo de saco de Douglas y en la superficie del ovario, útero e intestino. En éstas, al no comprobarse endometriomas ni adherencias, solo se resolvió la patología obstructiva del tracto genital.

Luego de la cirugía, las pacientes sin antecedentes de patología obstructiva recibieron tratamiento hormonal supresivo con anticonceptivos orales. Se exceptuó de este tratamiento a las pacientes premenárquicas.

DISCUSIÓN

Existen numerosas teorías sobre el origen de la endometriosis, pero ninguna explica por sí sola

Tabla 1. Cuadro clínico, estudios y tratamiento

| Edad | Síntomas | Ecografía | Laparoscopia | Tratamiento |
|------|----------------------------------|---------------------------------------|---------------------------------------------|-----------------------------|
| 10 | Constipación. Dolor abdominal | Masa ovárica heterogénea | Endometrioma OD. Adherencias múltiples | Quistectomía. Liberación |
| 12 | Dolor abdominal | Masa ovárica heterogénea | Endometrioma | Quistectomía |
| 13 | Dismenorrea | Hematocolpos, útero didelfo | Wunderlich. Implantes | Resección tabique vaginal |
| 14 | Dismenorrea | Masa ovárica heterogénea | Endometrioma | Quistectomía |
| 14 | Dolor abdominal | Hematocolpos, hematómetra | Wunderlich. Implantes | Resección tabique vaginal |
| 14 | Metrorragia. Dismenorrea | Hematocolpos, útero didelfo | Wunderlich. Implantes T y O | Resección tabique vaginal |
| 14 | Dismenorrea grave. | Masa ovárica heterogénea bilateral | Endometrioma bilateral. Pelvis congelada | Quistectomía bilateral |
| 19 | Dismenorrea | Masa ovárica heterogénea | Endometrioma OI. Implantes | Quistectomía |
| 19 | Hallazgo | Masa ovárica heterogénea | Endometrioma | Quistectomía |

todas las formas de presentación de esta afección. En 1927, Sampson²⁴ sugirió que la menstruación retrógrada a través de las trompas producía los implantes de tejido endometrial; esta teoría es la más aceptada en la actualidad con el agregado de trastornos en la inmunidad celular o tóxicos ambientales que favorecerían la posibilidad de los implantes en estas pacientes.^{22,25-27} Ante la evidencia de niñas premenárquicas que desarrollaron endometriosis cabe destacar otras dos teorías: la de los restos müllerianos embriológicos²⁸ y la de la metaplasia celómica,^{22,29} ya que ambas podrían explicar el desarrollo de la enfermedad en niñas que no han menstruado. Estas teorías están avaladas por los hallazgos de Goldstein y col.,³⁰ Reese y col.¹⁰ y los casos descritos en el presente trabajo, en pacientes premenárquicas con lesiones leves o graves. En el año 2000, Laufer aportó más datos favorables al comunicar endometriosis sintomática en tres niñas premenárquicas sin malformaciones obstructivas.¹⁵

Las niñas con lesiones específicas de endometriosis en el período comprendido entre la telarca y la menarca proveen evidencia a favor de la teoría de los restos müllerianos embriológicos (müllerianosis).²⁸

De manera frecuente, las adolescentes son llevadas a la consulta por madres que han sufrido de endometriosis desde jóvenes y no fueron diagnosticadas hasta una etapa tardía de su vida, lo cual sugiere bases genéticas para esta afección, al menos en algunos casos.^{10,31} Es importante sospechar esta enfermedad cuando existen antecedentes familiares de endometriosis. El riesgo de recurrencia para parientes en primer grado es del 5-8% y el

riesgo de afectación es tanto mayor cuanto más grave es la endometriosis materna.^{22,32} En una de nuestras pacientes sin antecedentes de malformación obstructiva, se registró el antecedente de endometriosis materna grave.

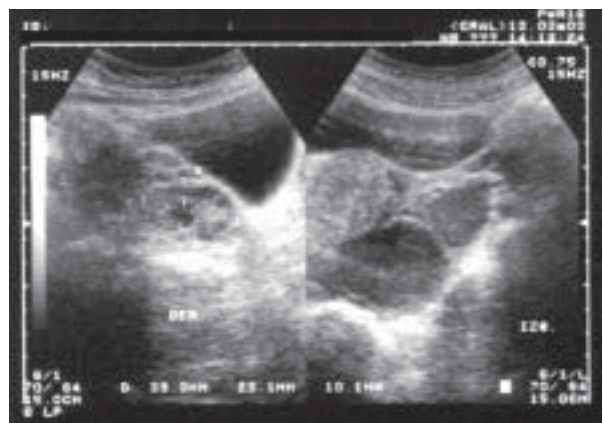
El diagnóstico de endometriosis en la población infanto-juvenil está estrechamente asociado a la dismenorrea. Las jóvenes pueden presentar otros síntomas producto de esta afección, como alteraciones del ciclo, trastornos gastrointestinales o síntomas urinarios, pero la dismenorrea de variada intensidad es el síntoma capital en el diagnóstico de esta afección. No obstante, el dolor pelviano en las adolescentes puede diferir del patrón de la mujer adulta. Así, Laufer y col., hallaron que sólo el 9,4% de las jóvenes presentaba dolor cíclico, mientras que el 65,5% tenía dolor cíclico y acíclico, y un 28,1% sólo dolor acíclico. Por lo tanto, dado el alto porcentaje de adolescentes que presentan dolor acíclico, lo que amplía el criterio diagnóstico en la evaluación previa de estas pacientes, sugerimos que la evaluación de una posible endometriosis debe extenderse a las adolescentes con dolor pélvico no cíclico.¹⁶

Algunas lesiones pueden detectarse por tacto vaginal, no fácilmente realizable en adolescentes sin actividad sexual. Por tal motivo, adquiere mayor relevancia la evaluación ecográfica de la pelvis en las jóvenes con dolor pelviano (Figura 2). No existen imágenes ecográficas específicas de los implantes endometriósicos, pero, cuando es posible, la ecografía transvaginal permite a veces distinguir algún foco endometriósico por su mayor resolución de las imágenes. Los endometriomas se podrán sospechar rápidamente con el estudio

FIGURA 1. Paciente de 13 años premenárquica. Endometrioma de ovario. Imagen laparoscópica

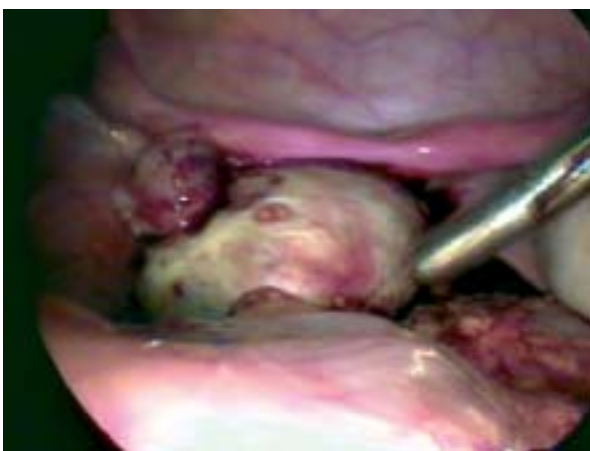

FIGURA 2. Ecografía ginecológica. Ambos ovarios con imágenes quísticas heterogéneas. Endometrioma bilateral



ecográfico, ante imágenes quísticas complejas de límites medianamente definidos, predominantemente econegativas, de paredes gruesas con finos ecos en su interior; en algunos casos con marcado refuerzo periférico vinculado a procesos plásticos. El doppler permite evaluar el flujo vascular de la masa. En general, el endometrioma se visualiza como una imagen con escasa vascularización periférica, sin vasos de neoformación, con flujo diastólico del alta resistencia.²²

Se ha sugerido el dosaje de CA 125 como herramienta de diagnóstico de endometriosis y seguimiento posoperatorio. Gagné y col. han elaborado un módulo de diagnóstico utilizando alteraciones en los leucocitos específicos del endometrio de las pacientes, los niveles séricos de CA 125 y factores de riesgo de las pacientes, cuya especificidad y sensibilidad es del 95% y 61% respectivamente.³³

En las adolescentes que consultan por dismenorrea, se indica en una primera etapa, AINE o ACO en forma sistematizada. El ACO puede mejorar los síntomas de dismenorrea al suprimir la estimulación hormonal asociada con la ovulación y disminuir el flujo menstrual. El ACO utilizado en forma continua disminuye el dolor de la endometriosis al crear un estado de pseudoembarazo, en el cual los implantes endometriósicos son relativamente inactivos.^{18,22}

El algoritmo de tratamiento de la dismenorrea consiste en tres meses de medicación con AINE; si persiste se indican otros tres meses de medicación con ACO. El fracaso de este esquema de tratamiento obliga a efectuar una evaluación laparoscópica para descartar endometriosis. En series mundiales, 50-70% de las adolescentes con dismenorrea sin respuesta al tratamiento médico, tienen endometriosis diagnosticada en el examen laparoscópico.^{10,15} En nuestra experiencia, todas las pacientes posmenárquicas sin antecedentes de malformaciones ginecológicas obstructivas, que recibieron tratamiento quirúrgico por endometriosis, habían presentado dismenorrea sin respuesta al tratamiento médico.

Si al dolor se agregan datos positivos en el examen físico y hallazgos ecográficos, aumenta la posibilidad de diagnosticar endometriosis en cada paciente.^{22,34}

Según algunas estadísticas, la cirugía consigue reducir el dolor en índices que oscilan desde el 38 hasta el 100%.^{35,36} En nuestro caso, la cirugía resolvió la dismenorrea en el 89% de las pacientes tratadas. Como la endometriosis es una enfermedad crónica y progresiva, el tratamiento quirúrgico debe ser complementado con tratamiento médico posoperatorio.³⁷

Cuando el dolor no desaparece o recurre luego de la cirugía, cabe pensar en tratamiento quirúrgico insuficiente, endometriosis recurrente, o adherencias peritoneales. En estos casos es menester considerar la necesidad de repetir el procedimiento laparoscópico para completar el tratamiento o realizar uno nuevo.¹⁸ Numerosos estudios muestran que el 50% de las jóvenes que recibieron sólo cirugía volvieron a presentar sintomatología dentro del primer año posoperatorio.^{27,37,38} Todas nuestras pacientes recibieron tratamiento médico con ACO, que se mantiene hasta tanto no refieran deseo de embarazo. Exceptuamos de esta indicación a las niñas premenárquicas y a las jóvenes con antecedentes de patología obstructiva que presentaban un estadio inicial de la enfermedad. En estas últimas se evaluará si existe progreso de la endometriosis una vez resuelta su patología obstructiva. En jóvenes mayores de 16 años pueden indicarse los agonistas de GnRH, con monitoreo de sus efectos adversos.^{39,40}

CONCLUSIONES

En toda adolescente que presenta dismenorrea o dolor pélvico cíclico o acíclico es necesario investigar la posibilidad de endometriosis mediante historia familiar, examen físico y estudio ecográfico. Es imperioso no subestimar el valor del síntoma dismenorrea, ya que retrasar el diagnóstico de la enfermedad agrava las lesiones, que pueden comprometer de manera importante la fertilidad. El fracaso del tratamiento médico del dolor obliga a descartar esta enfermedad, cuyo diagnóstico definitivo exige una biopsia positiva obtenida por laparoscopia. El tratamiento quirúrgico incluye la resección de las lesiones, lisis de adherencias y, en la medida de lo posible, la restitución de la anatomía normal. El diagnóstico y tratamiento precoz de la enfermedad es la única manera de evitar sus consecuencias negativas en la fertilidad futura de estas jóvenes, ya que la endometriosis es en la actualidad la primera causa de infertilidad en las mujeres jóvenes que desean embarazarse. ■

BIBLIOGRAFÍA

1. Ballweg ML. Living with endometriosis: The real experiences of women with endometriosis. *VI World Congress on Endometriosis*. Junio 30-julio 4: Quebec City, Canadá, 1998.
2. Ballweg ML. New research shows disease is starting younger, is more severe. *Endometriosis Association International Newsletter*. 1998; 19(1-2).
3. Batt RE, Sturgis SH. Adolescents' gynecologic problems. *Clin Pediatr* 1968; 7:17.
4. Derreberry WE, Bonney WA. Pelvic endometriosis in a 15-year-old: Report of case. *Obstet Gynecol* 1966; 27:558.
5. Bullock JL, Massey FM, Gambrell RD. Symptomatic en-

- ometriosis in teen-agers: A reappraisal. *Obstet Gynecol* 1974; 43:896.
6. Schifrin BS, Erez S, Moore JP. Teen-age endometriosis. *Am J Obstet Gynecol* 1973; 116:973.
 7. Huffman JW. Endometriosis in young teen-age girl. *Pediatr Ann* 1981; 10:44.
 8. Hanton EM, Malkasian GD, Dockerty M. et al. Endometriosis in young women. *Am J Obstet Gynecol* 1967; 98:116
 9. Goldstein DP, de Chohnoky C, Emans SJ. Adolescent endometriosis. *J Adolesc Health Care* 1980; 1:37.
 10. Reese KA, Reddy S, Rock JA. Endometriosis in adolescent population: the Emory experience. *J Pediatr Adolesc Gynecol* 1996; 9:125
 11. Lubianca JN, Gordon CM, Laufer MR. Add-back therapy for endometriosis in adolescents. *J Reprod Med* 1998; 43:164.
 12. Economy KE, Laufer MR. Pelvic pain. *Adolesc Med* 1999; 10:291.
 13. Davis GD, Thillet E, Lindemann J. Clinical characteristics of adolescent endometriosis. *J Adolesc Health* 1993; 14:362.
 14. Stovall DW, Bowser LM, Archer DF, et al. Endometriosis associated pelvic pain: evidence for an association between the stage of disease and a history of chronic pelvic pain. *Fertil Steril* 1997; 68:13.
 15. Laufer MR. Premenarcheal endometriosis without an associated obstructive anomaly: Presentation, diagnosis, and treatment. *Fertil Steril* 2000; 74:s15.
 16. Laufer MR, Goldstein L, Bush M, et al. Prevalence of endometriosis in adolescent girls with chronic pelvic pain not responding to conventional therapy. *J Pediatr Adolesc Gynecol* 1997; 10:199.
 17. Klein JR, Litt IF. Epidemiology of adolescent dysmenorrhea. *Pediatrics* 1981; 68:661.
 18. Laufer MR, Sanfilippo J, Rose G. Adolescent endometriosis: Diagnosis and treatment approaches. *J Pediatr Adolesc Gynecol* 2003; 16:S3-S11.
 19. Vercellini P, Fedele L, Arcaini L. Laparoscopy in the diagnosis of chronic pelvic pain in adolescent women. *J Reprod Med* 1989; 34:827.
 20. Kontoravdis A, Hassan E, Hassiakos D. Laparoscopic evaluation and management of chronic pelvic pain during adolescence. *Clin Exp Obstet Gynecol* 1999; 26:76.
 21. Gogorza S, De la Parra I, Vázquez T, Testa R. Incidence of endometriosis in adolescent females with pelvic pain and/or ovarian cyst. *V World Congress on Endometriosis*. 21-24 October: Yokohama, Japan. 1996.
 22. Domínguez E. Endometriosis en la adolescencia. *Rev Asoc Arg Ginecol Inf Juv* 2000; 7(1):17-24.
 23. Laufer MR, Goldstein DP. Dysmenorrhea, pelvic pain and the premenstrual syndrome. En: *Pediatric and Adolescent Gynecology* (4th ed.). Edited by SJ Emans, MR Laufer, DP Goldstein. Filadelfia: Lippincott, Williams & Wilkins 1998: 363-410.
 24. Sampson JA. Peritoneal endometriosis due to the menstrual dissemination of endometrial tissue into the peritoneal cavity. *Am J Obstet Gynecol* 1927; 14:422.
 25. Gleicher N, el-Roeiy A, Confino E, Friberg J. Is endometriosis an autoimmune disease? *Obstet Gynecol* 1987; 70:115.
 26. Dmowski W, Braun D, Gebel H. Endometriosis: genetic and immunologic aspects. *Prog Clin Biol Res* 1990; 323:99.
 27. Nothnick WB. Treating endometriosis as an autoimmune disease. *Fertil Steril* 2001; 76:223.
 28. Redwine RD. Mulleriosis: The single best-fit model of the origin of endometriosis. *J Reprod Med* 1988; 133:915.
 29. Meyer R. Uber entzündliche neterope epithelwucherungen im weiblichen Genetalg ebiet und uber eine bis in die Wurzel des Mesocolon ausgedehnte beigne Wucherung des Dar mepithel. *Virch Arch Pathol Anat* 1909; 195:487.
 30. Goldstein DP, de Chohnoky C, Leventhal JM, et al. New insights into the old problem chronic pelvic pain. *J Pediatr Surg* 1979; 14:675.
 31. Arvanitis DA, Goumenou AG, Matalliotatis IM, Koumantakis EE, Spandidos DA. Low-penetrance genes are associated with increased susceptibility to endometriosis. *Fertil Steril* 2001; 76:1202.
 32. Simpson JL, Elias S, Malinak LR, Buttram VC. Heritable aspects of endometriosis. *Am J Obstet Gynecol* 1980; 137:327.
 33. Gagné D, Rivard M, Pagé M, et al. Development of a nonsurgical diagnostic tool for endometriosis based on the detection of endometrial leukocyte subsets and serum CA-125 levels. *Fertil Steril* 2003; 80:876-885.
 34. Ozaksit G, Caglar T, Zorlu CG, et al. Chronic pelvic pain in adolescent women: diagnostic laparoscopy and ultrasonography. *J Reprod Med* 1995; 40:500.
 35. Sutton J, Ewen SP, Whitelaw N, Haines P. Prospective, randomized, double blind controlled, trial of laser laparoscopy in the treatment of pelvic pain associated with minimal, mild and moderate endometriosis. *Fertil Steril* 1994; 64:696.
 36. Redwine DB. Treatment of endometriosis-associated pain. *Infertil Reprod Med Clin North Am* 1993; 3:697.
 37. Gambone JC, Mittman BS, Munro MG. Consensus statement for the management of chronic pelvic pain and endometriosis: proceeding of an expert-panel consensus process. *Fertil Steril* 2002; 78:961.
 38. Sutton C, Pooley AS, Ewen SP, Haines P. Prospective, randomized, controlled trial of laser laparoscopy in the treatment of pelvic pain associated with minimal to moderate endometriosis. *Fertil Steril* 1997; 68:1070.
 39. Barbieri RL. Treatment of endometriosis with the GnRH agonists. En: *Gonadotropin Releasing Hormone Analogs. Applications in Gynecology*. Barbieri RL, Friedman AJ, eds. Nueva York: Elsevier Science 1991: 63-76.
 40. Barbieri R. Hormone treatment of endometriosis: the estrogen threshold hypothesis. *Am J Obstet Gynecol* 1992; 166:740.