

Descripción del caso presentado en el número anterior: Tetralogía de Fallot (TF)

Tetralogy of Fallot

Dra. Juliana Medina^a

Cuadro clínico: niño de 2 meses, con cianosis al llorar y defecar. Sin antecedentes perinatólogicos de importancia. Al mes le diagnosticaron un soplo.

Lactante eutrófico con desarrollo adecuado. Presenta frecuencias cardíaca y respiratoria normales para su edad, cianosis central leve (SO_2AA 87%), precordio calmo, pulsos simétricos en los 4 miembros, de adecuada amplitud, sin hepatomegalia. Se ausculta en foco pulmonar un segundo ruido único y reforzado, y un soplo sistólico eyectivo rudo que irradia a las axilas. No se percibe tercer ruido.

La radiografía torácica muestra una silueta cardiopulmónica de tamaño conservado, arco medio izquierdo excavado, punta levantada y flujo pulmonar algo disminuido (*Figura 1*).

Electrocardiograma: ritmo sinusal, eje del QRS en $+120^\circ$, predominio derecho en precordiales con resalto de S de V1 a V2 y T planas en V1.

Fisiopatología: Este complejo anatómico-patológico descrito en 1888 por Etienne-Louis Arthur Fallot consiste en la asociación de estenosis pulmonar, comunicación interventricular (CIV), cabalgamiento aórtico sobre el septum interven-

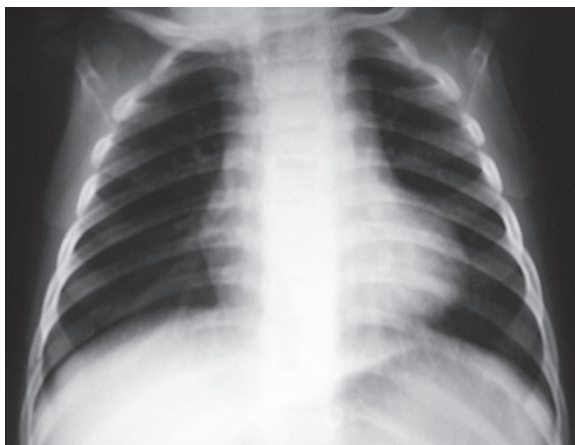tricular (SIV) e hipertrofia concéntrica del ventrículo derecho (VD).

La tetralogía tiene su origen en una anomalía morfogénica puntual: la desviación anterior (hacia el lado pulmonar) del septum conal, la porción del septum que separa los tractos de salida ventriculares. Se produce una septación asimétrica del cono en el embrión (*Figura 2*).

Esto genera un infundíbulo estrecho con anillo pulmonar de hipoplasia variable, y raíz aórtica de mayor tamaño de lo normal que se extiende sobre el VD. La CIV se produce por falta de alineamiento del SIV y el septum conal (o infundibular). La hipertrofia del VD es secundaria a la presión y resistencias sistémicas a las cuales está sometido, por estar conectado a la aorta que cabalga.

El grado de cortocircuito de derecha a izquierda y la clínica dependerán fundamentalmente del grado de estenosis infundíbulo-valvular pulmonar y, en menor medida, del retorno venoso sistémico y de las resistencias sistémicas. La sangre insaturada que llegue al VD y no pueda salir por la arteria pulmonar, lo hará directamente hacia la

FIGURA 1. Radiografía de tórax

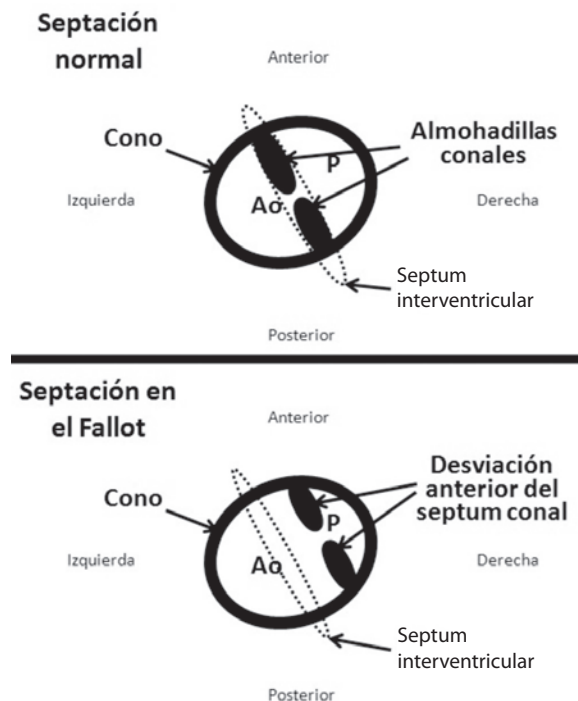


a. Hospital de Pediatría "Prof. Dr. Juan P. Garrahan".

Correspondencia: Dra. Juliana Medina:
medina.juliana@gmail.com

Recibido: 3-9-10
Aceptado: 9-12-10

FIGURA 2. Vista superior del cono en desarrollo



aorta, generando insaturación sistémica e hipoflujo pulmonar (Figura 3).

A mayor obstrucción al flujo pulmonar y menor resistencia sistémica, mayor será el cortocircuito de derecha a izquierda y la cianosis. El infundíbulo, que se encuentra estrecho por debajo de la válvula pulmonar, es una estructura muscular. Se cree que es reactivo a las catecolaminas y, por lo tanto, la estenosis subvalvular es dinámica (espasmo infundibular). Por eso en una crisis de cianosis se indican beta-bloqueantes. Los cuadros febriles o infecciosos, o la maniobra de Valsalva (defecación, llanto) alteran transitoriamente la resistencia sistémica, aumentan el retorno venoso de las cavas y favorecen también el incremento de la cianosis. Cuando esto se perpetúa e intensifica, puede producirse una crisis de cianosis, cuadro crítico potencialmente fatal (Figura 4).

Presentación clínica: Varía desde la presentación neonatal, que puede requerir prostaglandinas para mantener el ductus permeable, hasta pacientes acianóticos (Fallot rosado) durante los primeros meses o años. Lo más frecuente es que se ausculte un soplo luego de la semana de vida, con cianosis manifiesta en los primeros meses.

Tratamiento: Ante verdaderas crisis de cianosis es perentorio realizar la corrección quirúrgica o, si ésta no fuera factible, una anastomosis sistémico-pulmonar.

La cirugía reparadora consiste en ampliar el tracto de salida del VD y cerrar la CIV con un parche. Actualmente la edad óptima para la intervención es entre los 6 y los 9 meses, dependiendo de la anatomía. Con los avances en cirugía cardiovascular neonatal, la edad y el peso ya no son limitantes, y en casos favorables puede intentarse una corrección precoz.

La lesión residual, muchas veces inevitable, es la insuficiencia pulmonar secundaria a la ampliación de la válvula. Ella conduce a estos niños inexorablemente a reoperaciones en la segunda infancia o adolescencia.

Diagnósticos diferenciales: En un lactante sin signos de insuficiencia cardíaca, con cianosis que varía al esfuerzo, soplo sistólico de eyección, radiografía de tórax con silueta en sueco e hipoflujo pulmonar, y ECG con signos de sobrecarga de presión de cavidades derechas, debe sospecharse esta malformación.

La transposición simple de los grandes vasos suele presentarse en la primera semana de vida, con el cierre del ductus; en la radiografía se observa cardiomegalia (forma ovoide típica) e hiperflujo en los campos pulmonares. La estenosis pulmonar grave es una cardiopatía acianótica, ya que no existe cortocircuito. La atresia pulmonar con CIV (anatomía muy similar al Fallot, pero sin flujo anterógrado por AP) suele requerir prostaglandinas o, si mantiene flujo pulmonar por el ductus o colaterales aorto-pulmonares, pueden auscultarse soplos continuos en vez del soplo sistólico eyectivo rudo de la TF. La anomalía total del retorno venoso pulmonar, sea obstructiva o no, presenta signos de insuficiencia cardíaca con hiperflujo pulmonar en la radiografía de tórax, entre otras características. ■

BIBLIOGRAFÍA

- Fallot A. Contribution a l'anatomie pathologique de la maladie bleue. *Marseille-Medical* 1888;25:403-420.
- Siwik E, Erenberg F, Zahka K. Tetralogy of Fallot. In: Allen HD, Driscoll DJ, Shaddy RE, Feltes TF, eds. *Moss and Adams Heart disease in infants, children and adolescents, including the fetus and young adult*. 7th Edition. Philadelphia: Wolters Kluwer Lippincott Williams & Wilkins; 2008. p. 888-910.

FIGURA 3. Anatomía patológica del Fallot

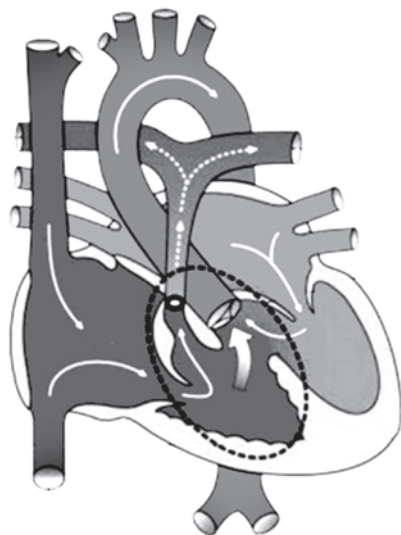
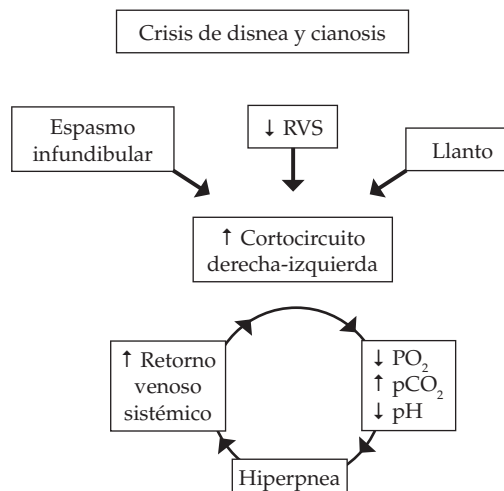


FIGURA 4. Círculo vicioso de la crisis de cianosis del Fallot



RVS: resistencia vascular sistémica.