

Ecografía Pediátrica

De la serie *Avances en Diagnóstico por Imágenes del Colegio Interamericano de Radiología*

Editora invitada Gloria Soto Giordani

Editorial Journal

Ecografía pediátrica es el sexto volumen de la serie *Avances en Diagnóstico por Imágenes* y está escrita por reconocidos radiólogos pediatras latinoamericanos y de otros países.

En los últimos años hubo un incremento del nivel de radiaciones en la población mundial, originado en gran parte por el uso creciente de la tomografía computada. Este fenómeno tiene una especial importancia en niños, quienes son más vulnerables a los efectos adversos de la radiación.

La protección radiológica se basa en tres elementos fundamentales: la correcta justificación de los exámenes, la elección de modalidades que no usen radiación (entre ellas, la ecografía) y cuando es realmente necesario usar radiación aplicar el concepto internacional de A.L.A.R.A. (As Low As Reasonably Achievable), es decir dosis bajas y racionales.

En cuanto al desarrollo del libro, el primer capítulo es de una importancia fundamental ya que trata del diagnóstico prenatal ecográfico de las distintas patologías craneales, torácicas y abdominales. Al mismo tiempo analiza la real posición del uso complementario de la resonancia fetal, para mejorar la atención perinatal y del recién nacido.

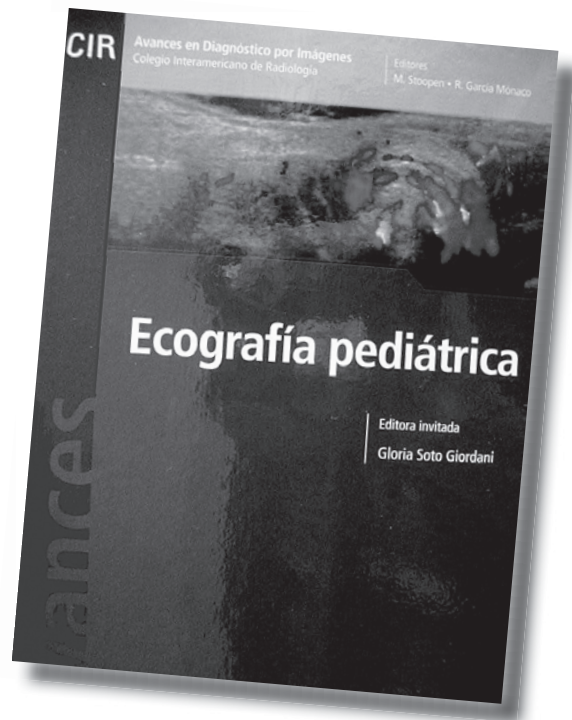
Posteriormente en el dedicado a ecografía cerebral, abarca las lesiones hipóxico-isquémicas y otras patologías cerebrales con el rol exacto del uso de la ecografía habitual y el Doppler color.

En el que trata sobre la tiroides se analiza la anatomía normal y sus alteraciones patológicas como las congénitas, inflamatorias y nodulares.

Hay un tema que se aborda con profundidad en una patología no tan frecuente y llenando un vacío existente como lo es la ecografía mamaria en niños y adolescentes.

El capítulo de ecografía pleuropulmonar hace un aporte importante en la patología del derrame, procesos condensantes y su uso racional.

En cuanto a los capítulos de apendicitis, invaginación, enterocolitis necrotizante y abdomen agudo proporciona datos interesantes para la aplicación en la práctica diaria.



El espacio dedicado a reflujo gastroesofágico si bien está escrito con claridad y demuestra la experiencia de los autores, tiene miradas distintas en las publicaciones internacionales. Como lo declaran los autores, las propuestas señaladas se adoptan en algunos centros y en otros se utilizan otros algoritmos o modalidades.

Lo referente a infección urinaria, nefropatía quística y testículo ahonda en clarificar conceptos e imágenes para obtener mejor aprovechamiento de los exámenes.

En el espacio dedicado a ecografía de caderas, el desarrollo de los métodos dinámico y estático, actualiza los conocimientos en este campo y enfatiza el rol de su indiscutible y eficaz aplicación desde hace poco más de 20 años.

Como final excepcional el tema de ecografía de las anomalías vasculares, aclara conceptos en esta patología y demuestra que su diagnóstico y seguimiento preciso, mejoró con los años y en gran parte por las imágenes diagnósticas como la ecografía habitual y el Doppler color.

Dr. Luis Fernando Gentile
Director de la Carrera Diagnóstico por Imágenes
en Pediatría U.B.A.