

Enfermedad de Darier-White tratada con isotretinoína oral *Darier-White disease treated with oral isotretinoin*

Dra. Lena Eimer^a, Dr. César Lagodin^a, Dra. Paula Bonavia^a, Dr. Matías Stringa^a, Dr. Ignacio Rébora^a y Dr. Javier Anaya^a

RESUMEN

La enfermedad de Darier-White (EDW) es un trastorno autosómico dominante; descrita por Darier y White en 1889, se caracteriza por alteraciones de la queratinización de la epidermis, uñas y mucosas. Presentamos el caso de un paciente masculino de 16 años con lesiones cutáneas e histológicas características de la EDW, que realizó tratamiento con isotretinoína oral a una dosis de 0,7 mg/kg/día por seis meses, con respuesta favorable.

Se plantea una alternativa terapéutica con retinoides orales para las lesiones fijas, resistentes, crónicas y pruriginosas.

Palabras clave: enfermedad de Darier-White, terapéutica, retinoides orales, isotretinoína oral.

ABSTRACT

Darier-White Disease (DWD) is an autosomal dominant disorder, described by Darier and White in 1889, characterized by abnormal keratinization in the epidermis, nails and mucosae. We present the case of a 16-year-old, male patient, with clinically and histologically confirmed DWD treated with oral isotretinoin (0.7 mg/kg/day) for six months, with good response.

We recommend an optional therapeutic treatment for chronic, itchy, recalcitrant lesions with oral retinoids.

Key words: Darier-White disease, therapy, oral retinoids, oral isotretinoin.

INTRODUCCIÓN

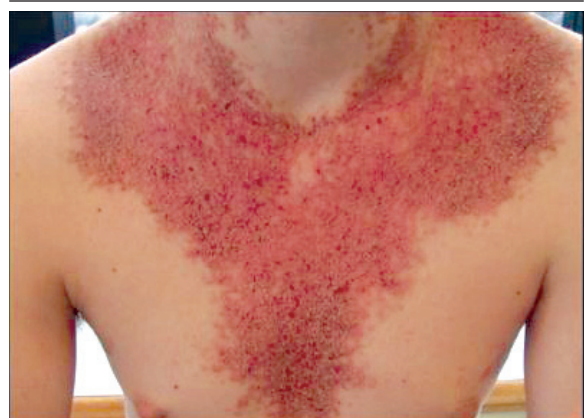La enfermedad de Darier-White (EDW) es un trastorno autosómico dominante que sigue, por lo general, un curso crónico con exacerbaciones y remisiones. Se caracteriza por alteración de la queratinización de la epidermis, uñas y mucosas. Los casos leves sólo requieren tratamientos locales, pero aquellos pacientes con enfermedad grave necesitan de tratamientos sistémicos. Dado que esta enfermedad se manifiesta más frecuentemente en pacientes jóvenes, y teniendo en cuenta

que su presencia podría afectar la calidad de vida del enfermo, se ofrece un tratamiento alternativo con retinoides orales para lesiones resistentes y crónicas, que no responden a otros tratamientos.

CASO CLÍNICO

Paciente masculino de 16 años que consultó por lesiones de piel de 10 años de evolución. No refería antecedentes personales o familiares de importancia. Al examen físico se evidenciaron pápulas poligonales rugosas cubiertas por escamocostras amarillento-parduscas, que se agrupaban formando placas localizadas en frente, cuero cabelludo, zona retroauricular, caras laterales de cuello, nuca y "V" del escote (*Foto 1*). En la mucosa oral, presentaba pápulas blanquecinas con umbilicación central en encías superiores (*Foto 2*). A nivel ungueal presentaba indentación en "V" en el borde libre del pulgar derecho, surcos longitudinales y líneas blancas y rojas, paralelas al eje mayor de la uña del dedo medio izquierdo (*Foto 3*). Se realizó biopsia de piel que evidenció paraqueratosis focal, células disqueratósicas y sectores de acantólisis suprabasal. Cuerpos redondos, granos y leves infiltrados perivasculares en dermis

FIGURA 1. Pápulas poligonales rugosas cubiertas por escamocostras amarillento parduscas que se agminaban formando placas localizadas en frente, cuero cabelludo, zona retroauricular, caras laterales de cuello, nuca y "V" del escote.



a. Servicio de Dermatología.
Hospital Universitario Austral.

Correspondencia:
Dra. Lena Eimer: leimer@cas.austral.edu.ar
lenaeimer@hotmail.com

Conflicto de intereses:
Ninguno que declarar.

Recibido: 07-07-2010
Aceptado: 04-02-2011

superficial (Foto 4). Previamente, había recibido tratamiento con adapalene tópico y emolientes, con escasa respuesta. Dada la magnitud de las manifestaciones cutáneas, y teniendo en cuenta el deterioro en su calidad de vida, se decidió realizar tratamiento sistémico con isotretinoína. Se inició tratamiento oral por 6 meses. Inicialmente con una dosis de 20 mg/d (0,4 mg/kg/d), que rápidamente se aumentó hasta 40 mg/d (0,7 mg/kg/d). Se realizaron los controles clínicos y de laboratorio correspondientes, con buena tolerancia y sin complicaciones.

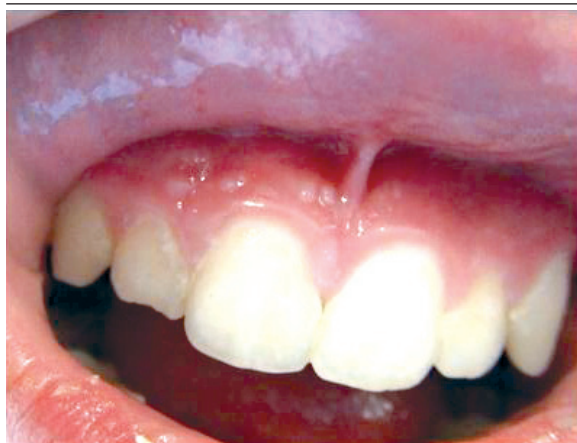Evolucionó favorablemente con mejoría sintomatológica y disminución del tamaño de las lesiones cutáneas (Foto 5).

DISCUSION

La enfermedad de Darier-White (EDW) es un trastorno autosómico dominante, descrita por Darier y White en 1889; se caracteriza por alteraciones de la queratinización de la epidermis, uñas y mucosas. Por lo general, sigue un curso crónico con exacerbaciones y remisiones. Los signos aparecen a partir de los 11 años, aunque la mayoría de los pacientes presenta lesiones en la tercera y cuarta décadas de la vida, con similar incidencia en ambos sexos.

La afección está determinada por mutaciones del gen ATP2A2, autosómico dominante, de alta penetrancia (95%), ubicado en el cromosoma 12 q. Este gen codifica la isoforma 2 de la bomba de Ca²⁺ ATPasa (SERCA 2, por su sigla en inglés) del retículo sarcoendoplásmico, que transporta el Ca⁺ del citosol dentro del retículo endoplásmico para mantener baja la concentración del ion.^{1,2}

FIGURA 2. Mucosa oral: pápulas blanquecinas con umbilicación central en encías superiores.



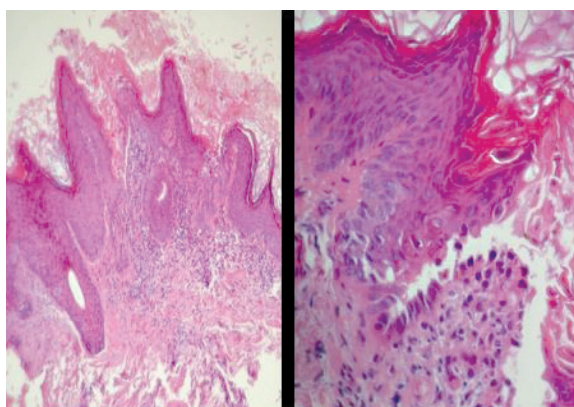
Entre los desencadenantes de la EDW se conocen el calor, la humedad, la radiación ultravioleta, los traumas mecánicos y el litio oral. Ciertas infecciones virales y microbianas suelen agravar la enfermedad.

Clínicamente, se caracteriza por la aparición de pápulas y placas pruriginosas, rugosas y escamosas de color piel, que luego se cubren con una costra de color amarillento a pardusco, que con mayor frecuencia afecta las áreas seboreicas del

FIGURA 3. Uñas: delgadas, quebradizas, con una indentación distal, en "V" y un engrosamiento subungular característicos.

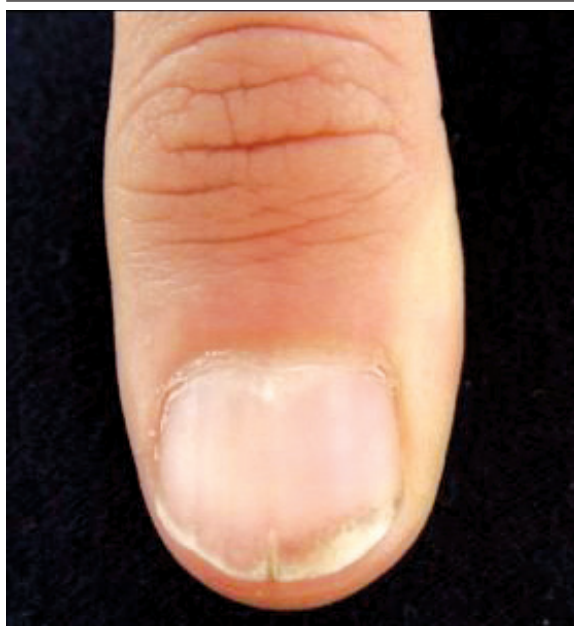

FIGURA 4. Histopatología: paraqueratosis focal, células disqueratóticas y sectores de acantólisis suprabasal, cuerpos redondos, granos y leves infiltrados perivasculariales en dermis superficial.



cuerpo. Las uñas son delgadas, quebradizas, con una indentación en "V" distal y un engrosamiento subungular característicos. Se observan surcos longitudinales, líneas rojas y blancas paralelas al eje mayor de las uñas. Las mucosas se afectan con frecuencia. En la región yugal y palatina suelen detectarse micropápulas blanquecinas, leucoplasiformes. En nuestro caso hubo características similares a las descritas a nivel cutáneo, de mucosa bucal y uñas. La enfermedad también puede afectar la mucosa rectal y se han informado casos de lesiones localizadas exclusivamente en vulva. Lesiones semejantes en esófago, tráquea y bronquios, también han sido motivo de publicaciones.³ Existen múltiples variantes clínicas de la EDW, incluida la localizada, con distribución zosteriforme (símil nevo epidérmico), segmentaria o con distribución restringida a zonas fotoexpuestas.⁴

La EDW presenta asociaciones psiquiátricas, con mayor incidencia de alteraciones afectivas bipolares, esquizofrenia, psicosis y hasta tendencias suicidas.⁵

En cuanto a la histopatología, el trastorno se caracteriza por una queratinización anormal, pérdida de adherencia epidérmica con acantólisis y la presencia de células disqueratóticas eosinófilas en la capa espinosa (cuerpos redondos) y la capa córnea (granos).

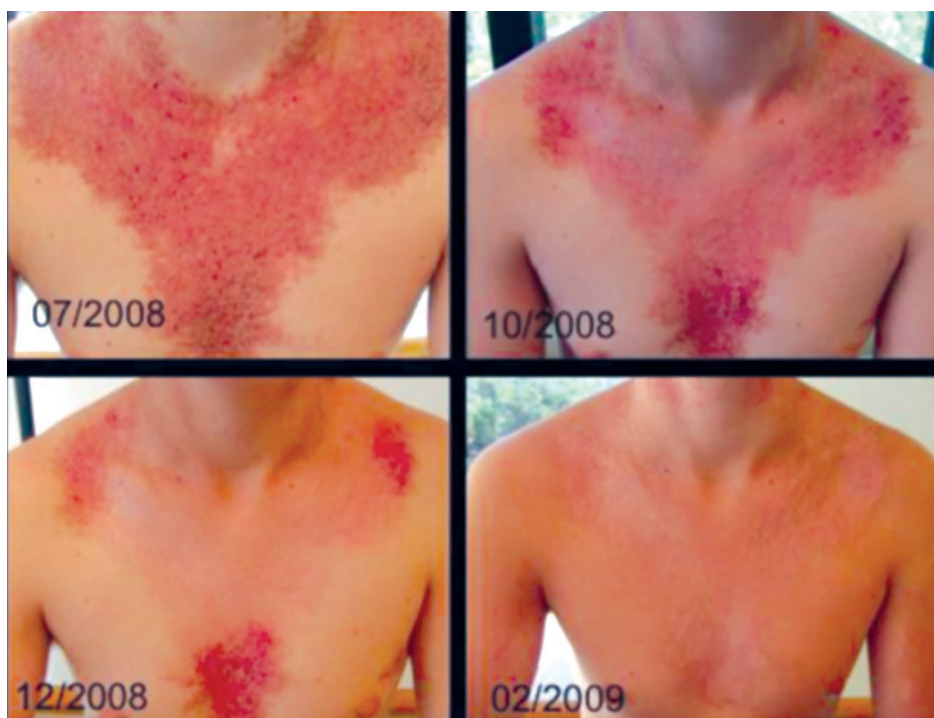A pesar de que en la mayoría de los pacientes la inmunidad celular se halla conservada, tradicionalmente se reconocen la incidencia de las infecciones microbianas y virales. El síndrome de Kaposi-Juliusberg (erupción variceliforme), causado por la infección herpética, ha sido descrito como complicación de esta enfermedad.⁶

Dolci y col., en el 2004, publicaron el primer caso de ED y carcinoma espinocelular, ambos en la mucosa oral.⁷

Hasta el momento no se ha establecido un protocolo de tratamiento óptimo para esta enfermedad. Los casos leves sólo requieren pautas de cuidado, cremas emolientes y protectores solares. En las formas localizadas se utiliza, con resultados variables, el 5 fluorouracilo, el tazaroteno y el calcipotriol tópicos. En los pacientes con enfermedad de gravedad media, los retinoides tópicos son una alternativa terapéutica, pero su uso está limitado por la irritación local que suelen producir.

Sin embargo, pacientes con enfermedad grave requieren tratamientos sistémicos. Los retinoides orales, como la isotretinoína y el acitretín, presentan buenos resultados transitorios.⁸ Son muy eficaces para reducir la hiperqueratosis y el componente papuloso de la erupción, lo cual podría ser secundario a los cambios dinámicos del cal-

FIGURA 5. Evolución clínica de paciente con enfermedad de Darier en tratamiento con isotretinoína oral 0,7 mg/kg/día.



cio y el óxido nítrico intracelular epidérmico, que ellos causan en los queratinocitos.⁹⁻¹¹

La isotretinoína (13-Cis-ácido retinoico) es el retinoide de primera generación más popular y mundialmente reconocido. Fue aprobada en 1982 por el organismo estadounidense de control de medicamentos (*Food and Drug Administration*, FDA) para acné grave y noduloquístico. En estos años, también se la empleó en algunas enfermedades no aprobadas ("off label") y ha demostrado ser útil en casos graves de EDW, pitiriasis rubra pilaris y queratodermia palmoplantar, entre otros. Habitualmente, se inicia con una dosis de 0,2 mg/kg/d, que luego puede ser aumentada hasta 1 mg/kg/d, con mejoría de las lesiones a las 2-4 semanas.¹²

Dado que el tratamiento con retinoides sistémicos en la EDW será por tiempo prolongado, aunque generalmente intermitente, el uso de estos fármacos se encuentra limitado por su toxicidad. Presentan un gran número de efectos colaterales que pueden ser intolerables. Los más frecuentes se producen a nivel de piel y mucosas; provocando queilitis, sequedad de mucosas, xerosis, conjuntivitis y prurito. Menos frecuentemente aparecen dolores óseos y articulares, afinamiento del pelo, cefaleas, náuseas y vómitos. Las anormalidades de las pruebas de laboratorio incluyen un aumento de los triglicéridos, de la velocidad de eritrosedimentación, de las pruebas de función hepática y una disminución de los parámetros eritrocitarios y del recuento leucocitario. La isotretinoína afecta la organogénesis si se la administra durante la gestación, por lo que la teratogénesis es el principal factor limitante para su uso en mujeres en edad fértil.

En las variantes resistentes también se pueden utilizar la ciclosporina (2,5 mg/kg/d) y el diltiazem (120 mg/d). Se describen casos tratados con terapia fotodinámica sola o en combinación con retinoides tópicos.¹³ Recientemente se han obtenido buenos resultados con ablación mediante láseres de CO₂ y Erbium, solos o combinados con maniobras quirúrgicas.¹⁴ También se sugiere la utilidad de la terapia con haz de electrones (*electron beam*) para modalidades graves y localizadas de la enfermedad.¹⁵

El propósito de este trabajo es mostrar un pa-

ciente con manifestaciones clínicas e histopatológicas características de la EDW, tratado con isotretinoína oral, que presentó regresión muy importante de sus lesiones. También ofrecer un tratamiento alternativo para determinadas manifestaciones clínicas resistentes, con signosintomatología importante y de evolución crónica, que no respondieron a otras terapéuticas. ■

BIBLIOGRAFÍA

1. Viglioglia PA. Enfermedad de Darier, nuevos enfoques. (En línea) *Act Terap Dermatol* 2005;28:158.
2. Dhitavat J, Dode L, Leslie N, Sakuntabhai A, et al. Mutations in the sarcoplasmic/endoplasmic reticulum Ca²⁺ + at pase isoform cause Darier's disease. *J Invest Dermatol* 2003;121(3):486-9.
3. Al Robaee A, Hamadah IR, Khuroo S, Alfadley A. Extensive Darier's disease with esophageal involvement. *Int J Dermatol* 2004; 43(11):835-9.
4. Abe M, Yasuda M, Yokoyama Y, Ishikawa O. Successful treatment of combination therapy with tacalcitol lotion associated with sunscreen for localized Darier's disease. *J Dermatol* 2010;37(8):718-21.
5. Bach D, Moggi F, Muller T, Seifritz E, et al. Morbus Darier und Depression - besteht eine genetische Verbindung? Übersicht und klinischer Fall. *Nervenarzt* 2007;78(1):81-84.
6. Burnouf M, Mahé E, Féton N, Lebrun-Vignes B, et al. [Kaposi-Juliusberg's syndrome complicating Darier's disease]. *Presse Med* 2003; 32 (26):1219-21. French.
7. Dolci M, Favia G, Scully C, Di Alberti L. Keratosis follicularis of the oral mucosa with oral squamous cell carcinoma. *Oral Oncol* 2004; 40(8):856-858.
8. Burge S, Wilkinson J. Darier-White disease: a review of the clinical features in 163 patients. *J Am Acad Dermatol* 1992; 27(1): 40-50.
9. Rotunda A, Cotliar J, Haley J, Craft N. Unilateral Darier's disease associated with migraine headache responsive to isotretinoin. *J Am Acad Dermatol* 2005;52(1):175-6.
10. Vicanova J, Boelsma E, Mommaas A, Kempenaar J, et al. Normalization of epidermal calcium distribution profile in reconstructed human epidermis is related to improvement of terminal differentiation and stratum corneum barrier formation. *J Invest Dermatol* 1998;111(1):97-106.
11. Becherel P, Le Goff L, Ktorza S, Chosidow O, et al. CD23-mediated nitric oxide synthase pathway induction in human keratinocytes is inhibited by retinoic acid derivatives. *J Invest Dermatol* 1996;106(6):1182-6.
12. Sehgal N, Srivastava G, Sardana K. Isotretinoin-unapproved indications/ uses and dosage: a physician's reference. *Int J Dermatol* 2006;45(6):772-7.
13. Avery H, Hughes B, Coley C, Cooper H. Clinical improvement in Darier's disease with photodynamic therapy. *Australas J Dermatol* 2010;51(1):32-5.
14. Brown V, Kelly S, Burge S, Walker N. Extensive recalcitrant Darier's disease successfully treated with laser ablation. *Br J Dermatol* 2010;162(1):227-9.
15. Kittridge A, Wahlgren C, Fuhrer R, Zirwas M, Patton T. Treatment of recalcitrant Darier's disease with electron beam therapy. *Dermatol Ther* 2010;23(3):302-4.