

Compromiso ocular en la enfermedad de Chagas congénita

Ocular involvement in congenital Chagas disease. Cases report

Dra. Griselda Berberian^a, Dra. María Teresa Rosanova^a, Dra. Carina Kaldzielski^b, Dra. Patricia Paulin^d,
Dra. Graciela Castro^c y Dra. Lidia Galina^c

RESUMEN

El compromiso ocular es una forma de presentación infrecuente en los niños con la enfermedad de Chagas congénita. Se presentan tres pacientes menores de dos meses de edad con compromiso ocular, todos ellos derivados al hospital para control oftalmológico por prematuridad. El diagnóstico oftalmológico fue de vitritis bilateral intensa (uveítis posterior) asociada a enfermedad de Chagas. Se realizó tratamiento antiparasitario, con buena respuesta en los tres casos.

Debe considerarse la enfermedad de Chagas como diagnóstico diferencial de una patología ocular en los lugares donde la enfermedad es endémica y solicitar una evaluación oftalmológica en los niños con diagnóstico de la enfermedad, en especial aquellos sintomáticos y con antecedente de prematuridad.

Palabras clave: enfermedad de Chagas, uveítis posterior.

SUMMARY

Ophthalmic compromise is infrequent in children with congenital Chagas disease. We present 3 patients under 2 months of age, with ocular involvement, all of them referred to the hospital for ophthalmic evaluation of the premature newborn. The ophthalmic finding was bilateral severe vitritis (posterior uveitis) related to Chagas disease. They received antiparasitic therapy with a good outcome in all cases.

Chagas disease must be considered as differential diagnosis of ocular pathology in those countries where the pathology is endemic, and fundoscopic evaluation must be done in those children with the diagnosis, especially those symptomatic and prematurely born.

Key words: Chagas disease, uveitis, posterior.

<http://dx.doi.org/10.5546/aap.2013.e78>

INTRODUCCIÓN

La enfermedad de Chagas, una antroponosis parasitaria cuyo agente etiológico es *Trypanosoma cruzi*, fue descubierta por Carlos Chagas en 1909.

a. Control Epidemiológico e Infectología.

b. Oftalmología.

c. Neonatología.

d. Parasitología.

Hospital de Pediatría "Prof. Dr. J. P. Garrahan",
Buenos Aires, Argentina

Correspondencia:

Dra. Griselda Berberian: griselberberian@yahoo.com.ar

Conflicto de intereses: Ninguno que declarar.

Recibido: 13-12-2012

Aceptado: 4-4-2013

Se encuentra entre las 13 enfermedades tropicales más olvidadas, de acuerdo con los datos de la OMS, y se extiende desde México hasta la Argentina. Es una de las causas más frecuentes de morbimortalidad en América Latina.¹

Se estima que existen entre 8 y 11 millones de personas infectadas, de las cuales alrededor de 2 millones corresponden a la Argentina, donde es la patología endémica más frecuente.²

Los fenómenos migratorios en el mundo desde las áreas endémicas han llevado a la enfermedad a expandirse más allá de las fronteras habituales, a zonas como Europa, Canadá y Estados Unidos, donde se estima que 300 000 personas padecen la enfermedad de Chagas crónica, entre ellas mujeres en edad reproductiva y con riesgo de transmisión vertical. En los Estados Unidos, el primer caso confirmado por los *Centers for Disease Control* (CDC) de la enfermedad de Chagas congénita fue en el año 2010.^{3,4}

Hay distintas formas de transmisión; la vectorial es la principal, si bien está en franca disminución gracias a los múltiples programas de control vectorial aplicados en los últimos veinte años.

La transmisión vertical de la madre al niño se produce durante el embarazo, con cifras variables según el área geográfica y datos que oscilan entre 0,13% y 17%. En el año 2006, la OPS estimó una transmisión vertical global para América Latina del 1,33%.⁵

Más de la mitad de los niños con enfermedad de Chagas de adquisición congénita son asintomáticos. En los sintomáticos la clínica es variable; el bajo peso y la hepatoesplenomegalia son las manifestaciones más frecuentes; también puede haber compromiso del sistema nervioso central y del miocardio.⁶ El compromiso ocular es infrecuente. No existen datos estadísticos en relación con la incidencia del compromiso ocular en la enfermedad congénita.

Se presentan los casos de tres niños derivados a la consulta para el control de la retinopatía del prematuro y en los que se confirmó el compromiso ocular por esta enfermedad parasitaria.

CASOS CLÍNICOS

Caso 1

Corresponde a una niña de 2 meses de vida, derivada para estudio por retinopatía del prematuro, hija de madre de origen boliviano procedente de Zárate (Provincia de Buenos Aires), producto de 8 gestaciones (G8 A2 P5), con serología positiva para VIH y Chagas. Recibió profilaxis con lamivudina + zidovudina + nevirapina en el último trimestre. La madre murió en el puerperio por infección VIH y toxoplasmosis cerebral.

La niña nació a las 30 semanas de edad gestacional, con un peso de 1190 g y un puntaje de Apgar 5/8.

En el examen físico se encontraba en buen estado general, con ligera hepatomegalia. En la evaluación oftalmológica se observó leucocoria y uveítis posterior bilateral grave con vitreítis grave y desprendimiento parcial de la retina en el ojo derecho.

Presentaba parasitemia positiva para Chagas, serologías para VHB, VHC, VDRL, rubéola y toxoplasmosis negativas. Comenzó el tratamiento con benznidazol en dosis de 7 mg/kg/día. La parasitemia se negativizó a las 2 semanas y presentó muy buena evolución clínico-oftalmológica a las 3 semanas de tratamiento. Se descartó la infección por VIH y la toxoplasmosis asociada.

Casos 2 y 3

Se derivan a los 48 días de vida, con diagnóstico de retinopatía del prematuro 2 niñas gemelares procedentes de Ledesma (Jujuy) para la realización de un tratamiento de urgencia, productos de cinco gestaciones (G5 A1 P3), hijas de madre con serología positiva para Chagas diagnosticada durante el embarazo. Las serologías maternas para VIH, VHB, VDRL y toxoplasmosis fueron negativas. La IgM para rubéola y viruria para CMV de las niñas fueron negativas.

Recién nacidas de pretérmino (31 semanas de edad gestacional), de muy bajo peso para la edad gestacional (1445 g y 1410 g respectivamente), con puntaje de Apgar 7/8, tratadas con oxigenoterapia durante 20 días. Presentaban hemorragia intraventricular de grado I y displasia broncopulmonar.

Por presentar parasitemia positiva para Chagas recibían tratamiento con benznidazol en dosis de 5 mg/kg/día desde 5 días antes de ingresar en el hospital. La gemelar I había recibido, además, tratamiento con láser en el ojo

izquierdo por retinopatía del prematuro hacía 7 días.

En la evaluación oftalmológica ambas presentaban vitreítis bilateral grave y no se observaba retinopatía del prematuro (Figura 1).

Continuaron el tratamiento con benznidazol durante 2 meses, con muy buena evolución clínica y negativización de la parasitemia a los 15 días de tratamiento y de la serología a los 2 años de vida.

En el control de los 9 meses, no presentaron secuelas ni compromiso visual.

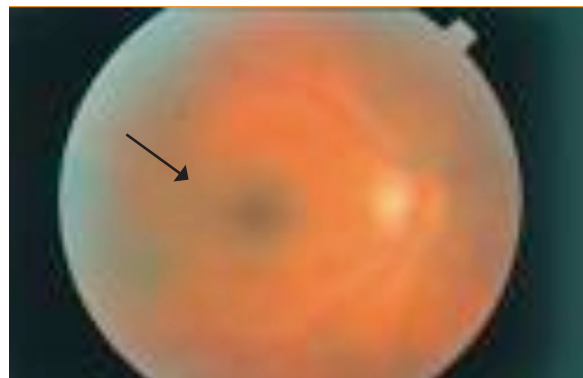
DISCUSIÓN

La enfermedad de Chagas es endémica en la Argentina y la transmisión vertical en el país se estima entre 2% y 11%.^{7,8} El riesgo de transmisión transplacentaria aumenta con la progresión del embarazo; es mayor durante el tercer trimestre, lo que podría explicar los nacimientos prematuros y el bajo peso de los niños de las mujeres infectadas.⁹ El diagnóstico en la embarazada es clave, ya que, además, permite el estudio del recién nacido, cuyo diagnóstico temprano favorece la evolución y la curación sin secuelas.

Paraguay, Bolivia y el norte de la Argentina se encuentran dentro de las áreas de mayor endemicidad del cono sur y es de donde procedían los pacientes presentados: uno de Bolivia y las dos gemelares, de la provincia de Jujuy (Argentina).

La presentación clínica de la enfermedad de Chagas en el recién nacido es variable y va desde la forma asintomática u oligosintomática, pasando por la multisistémica, hasta la grave, esta última con una alta mortalidad.

FIGURA 1. Fondo de ojo con vitreítis



Entre el 10% y el 40% de los niños pueden nacer por parto prematuro, presentar bajo peso, hepatoesplenomegalia, dificultad respiratoria, anasarca, miocarditis o meningoencefalitis.¹⁰ Los tres pacientes de los casos comunicados eran prematuros y presentaban hepatomegalia además del compromiso ocular.

En cuanto a la evaluación oftalmológica, el compromiso ocular en la enfermedad de Chagas está poco relatado en la bibliografía. En 1961 se describieron los primeros casos de enfermedad de Chagas con compromiso ocular en Chile.

En la mayoría de los casos descritos se observa compromiso del segmento posterior. Se puede presentar con alteraciones en la papila, la coroides, la retina o el humor vítreo. Se describieron edema de papila, hemorragia retiniana, coriorretinitis, compromiso macular, vitreítis y dispersión pigmentaria macular. Otras manifestaciones oculares menos frecuentes son el glaucoma, la microftalmía, las cataratas y la iridociclitis.¹¹ Las lesiones pueden ser únicas o combinadas, aunque no son patognomónicas de la patología. Los tres pacientes de esta serie tenían uveítis posterior de distinta magnitud en la evaluación inicial, uno de ellos con panuveítis.

El diagnóstico diferencial del compromiso oftalmológico se plantea con otras infecciones congénitas asociadas a coriorretinitis o uveítis, como toxoplasmosis, citomegalovirus, sífilis y rubéola.¹²

El diagnóstico en el recién nacido se realiza por el hallazgo parasitológico directo en muestras seriadas de sangre o bien por serología positiva más allá del noveno mes de vida.

Los tres pacientes presentados tuvieron confirmación diagnóstica por parasitemia y negativización parasitaria a las 2 semanas del tratamiento.

La negativización serológica es el criterio necesario para considerar la curación de la enfermedad.¹³ El tratamiento de la infección congénita debe realizarse apenas se confirme el diagnóstico. Aunque no hay trabajos clínicos comparativos aleatorizados, sobre la base de la opinión de expertos se recomienda la utilización de benznidazol o nifurtimox para el tratamiento.¹⁴

Los pacientes de los casos analizados recibieron benznidazol en dosis de 7 mg/kg/día oral durante 2 meses, ya que el tratamiento no cambia si hay o no compromiso oftalmológico.

La posibilidad de curación en los niños con enfermedad de Chagas congénita es alta e inversamente proporcional a la edad de inicio del

tratamiento; es mayor a menor edad de comienzo. Los estudios muestran un porcentaje de curación del 98% en los menores de 3 años y del 100% en aquellos que iniciaron el tratamiento antes de los 8 meses de vida.¹⁵

En cuanto a la evolución oftalmológica, los tres pacientes presentaron una franca mejoría dentro del mes de tratamiento, la uveítis se resolvió y quedaron sin secuelas a los 3 a 9 meses de seguimiento.

CONCLUSIONES

El compromiso ocular por la enfermedad de Chagas es infrecuente, pero debe considerarse en los niños con infección congénita.

La enfermedad de Chagas debe incluirse entre los diagnósticos diferenciales de la uveítis posterior en los niños y son necesarios estudios que determinen la frecuencia del compromiso ocular en el caso de la enfermedad congénita. ■

BIBLIOGRAFÍA

- Hotez P, Molyneux D, Fenwick A, et al. Control of neglected tropical diseases. *N Engl J Med* 2007;357:1018-27.
- Rassi A Jr, Rassi A, Marcondes de Rezende J. American trypanosomiasis (Chagas disease). *Infect Dis Clin North Am* 2012;26(2):275-91.
- Shmunis GA, Yadon ZE. Chagas disease: a Latin American health problem becoming a world health problem. *Acta Trop* 2010;115:14-21.
- Congenital transmission of Chagas disease. Virginia 2010. *MMWR* 2012;61(26):477-9.
- Organización Panamericana de la Salud. Estimación cuantitativa de la enfermedad de Chagas en las Américas. Montevideo, Uruguay; 2006.
- Freilij H, Altcheh J. Enfermedad de Chagas congénita: aspectos diagnósticos y clínicos. *Rev Hosp Niños B Aires* 1996;169:165-71.
- Blanco S, Segura E, Gurtler R. Control of congenial transmission of *Trypanosoma cruzi* in Argentina. *Medicina (B Aires)* 1999;59(Suppl):138-42.
- Rissio AM, Scollo K, Cardoni R. La transmisión madre-hijo del *Trypanosoma cruzi* en la Argentina. *Medicina (B Aires)* 2009;69:529-35.
- Brutus L, Castillo H, Bernal C, Salas N, et al. Short Report: Detectable *Trypanosoma cruzi* parasitemia during pregnancy and delivery as a risk factor for Congenital Chagas Disease. *Am J Trop Med Hyg* 2010;83(5):1044-7.
- Oliveira I, Torrico F, Muñoz J, Gascon J. Congenital transmission of Chagas disease: a clinical approach. *Expert Rev Anti Infect Ther* 2010;8:945-56.
- Atías MA, Morales NM, Muñoz CP, Barría CM. El compromiso ocular en la enfermedad de chagas congénita. *Rev Chil Pediatr* 1985;55(3):137-41.
- Paganini H, Castro G, Vazquez L, Sarubbi MA. Diagnóstico de infecciones connatales: un enfoque práctico. *Medicina Infantil* 1996;3:183-6.
- Carlter Y, Torrico F, Sosa-Estani S, et al. Congenital Chagas disease: recommendations for diagnosis, treatment and control of newborns, sibilings and pregnant women. *PLoS Negl Trop Med Hyg* 2011;5:e1250.

14. Bern C, Montgomery SP, Herwaldt B, et al. Evaluation and treatment of Chagas disease in the United States. A systematic review. *JAMA* 2007;298:2171-81.
15. Altcheh J, Biancardi M, Lapeña A, Ballering G, Freilij H. Enfermedad de Chagas congénita: experiencia del Hospital de Niños Ricardo Gutiérrez, Buenos Aires, Argentina. *Rev Soc Bras Med Trop* 2005;38(II):41-5.