

Presentación del nuevo caso clínico

En el próximo número se publicará el diagnóstico, manejo y tratamiento de este caso.

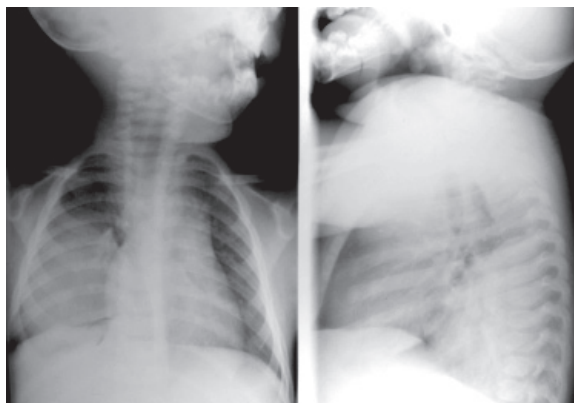
<http://dx.doi.org/10.5546/aap.2013.251>

Un niño de 1 año y 7 meses presentó neumonía derecha que fue tratada satisfactoriamente con amoxicilina a 100 mg/kg/día durante 10 días. Al mes se realizaron radiografías de tórax de control, observándose en el frente persistencia de opacidad en campo medio e inferior del pulmón derecho y en el perfil similar opacidad en región posteroinferior del tórax (Figura 1), por lo que fue derivado al Servicio de Neumotisiología para estudio.

Como antecedentes personales su madre refería tres episodios de broncoespasmo tratados en forma ambulatoria con β -2 agonistas. Embarazo controlado de 38 semanas de gestación, peso de nacimiento 3,530 kg, parto y período neonatal sin complicaciones. No tenía antecedentes familiares relevantes ni de traumatismo torácico previo.

Al momento de la consulta en Neumotisiología el niño se encontraba en buen estado general, eutrófico y afebril. La auscultación pulmonar revelaba hipoventilación en campo medio y base de hemitórax derecho sin rales agregados, su frecuencia respiratoria y su saturimetría eran normales. El resto del examen físico no presentaba particularidades. El hemograma se encontraba dentro de parámetros normales y la prueba de tuberculina (PPD 2 UT) fue negativa (0 mm). Se solicitó tomografía axial computada de tórax con contraste.

FIGURA 1. Radiografía de tórax frente: opacidad de aspecto homogéneo en campo medio e inferior del pulmón derecho. Radiografía de tórax perfil: opacidad de características similares ubicada región posteroinferior del tórax



¿Cuál es su diagnóstico?

- Secuestro pulmonar.
- Malformación adenomatoidea quística complicada.
- Atelectasia persistente.
- Riñón ectópico.
- Neuroblastoma.

Para poder votar ingrese a:
<http://www.sap.org.ar/archivos>