

Pericarditis como presentación inicial de enfermedad meningocócica diseminada

Pericarditis as initial presentation of disseminated meningococcal disease

Dra. Lorena Mirón^a, Dra. Silvina Neyro^b, Dr. Ariel Cheistwer^a, Dra. Beatriz Muracciole^a,
Dra. Graciela Ortellao^a y Dr. Emilio Martínez Iriart^a

RESUMEN

La pericarditis es una complicación conocida pero poco frecuente de la infección meningocócica. La incidencia es de 3% a 19% en todos los grupos etarios, con pocos casos informados en la edad pediátrica. La enfermedad meningocócica diseminada con pericarditis es definida como pericarditis purulenta con evidencia clínica de meningococemia y meningitis. Se presenta el caso de un lactante de 4 meses con diagnóstico de enfermedad meningocócica diseminada con pericarditis causada por *Neisseria meningitidis* serogrupo B. Tras el tratamiento antibiótico adecuado, se logró controlar el cuadro séptico y cardiológico. Se resalta el hecho de que la infección meningocócica puede presentar formas clínicas poco frecuentes, lo que puede llevar a dificultades diagnósticas y terapéuticas.

Palabras clave: pericarditis, meningococemia, lactante.

SUMMARY

Pericarditis is a well-recognized but uncommon complication of meningococcal infection. The incidence of pericarditis complicating meningococcal disease in all age groups is reported to be 3-19%. There are few cases reported in the paediatric age group. Disseminated meningococcal disease with pericarditis, defined as purulent pericarditis with clinical evidence of disseminated meningococemia and meningitis. We report the case of a 4-month-old male infant who presented disseminated meningococcal disease with pericarditis caused by *Neisseria meningitidis* serogroup B. The patient was treated with antibiotic with excellent response. It is important to point out that meningococcal disease may present in unusual forms which may lead to diagnostic and therapeutic difficulties.

Key words: Pericarditis, disseminated meningococcal disease, infant.

<http://dx.doi.org/10.5546/aap.2013.e144>

INTRODUCCIÓN

El espectro de manifestaciones clínicas de *Neisseria meningitidis* (meningococo) puede variar desde la fiebre y la bacteriemia oculta hasta la sepsis con afectación o no del sistema nervioso central (meningitis), el shock séptico y la muerte.

Cuando la infección compromete otros órganos, entre ellos el pericardio, es de forma secundaria. Es poco frecuente que la bacteriemia dé lugar a una patología exclusivamente localizada en otro órgano, sin afectación meníngea.^{1,2}

La pericarditis es una complicación conocida e infrecuente de la infección meningocócica, descrita por primera vez en 1918.³ Es excepcional en la edad pediátrica.^{4,5}

CASO CLÍNICO

Un lactante de 4 meses de edad cronológica, nacido de un embarazo de 34 semanas, con peso adecuado (2760 g), comenzó 48 hs antes de la internación con rinorrea, tos y dificultad respiratoria. Con diagnóstico de síndrome bronquiolítico se le indicó tratamiento con salbutamol en nebulizaciones y corticosteroides por vía oral. Por presentar compromiso del estado general, exacerbación de la dificultad respiratoria y registro febril de 38,1°C, fue llevado a la guardia, donde se decidió su internación.

Antecedentes: tenía dos internaciones por cuadros respiratorios: bronquiolitis por virus respiratorio sincicial al mes, y neumonía a los dos meses y medio de edad. Vacunas incompletas: no recibió las dosis de vacunas del cuarto mes, correspondientes al Calendario Nacional de Vacunación ni la vacuna conjugada contra *Neisseria meningitidis* serogrupo C.

En el ingreso se constató: regular estado general, afebril, taquipnea (frecuencia respiratoria 80 por minuto), sin ruidos respiratorios agregados, taquicardia (frecuencia cardíaca 180 latidos por minuto), primero y segundo ruido en los cuatro focos, sin tercer ruido ni soplos. Precordio calmo. Pulsos periféricos positivos y simétricos. Saturación con FiO₂ ambiental 97%.

a. Unidad 6 de Clínica Pediátrica.

b. Servicio de Infectología Pediátrica.
Hospital de Niños "Ricardo Gutiérrez".

Correspondencia:
lfmiron@hotmail.com

Conflicto de intereses: Ninguno que declarar.

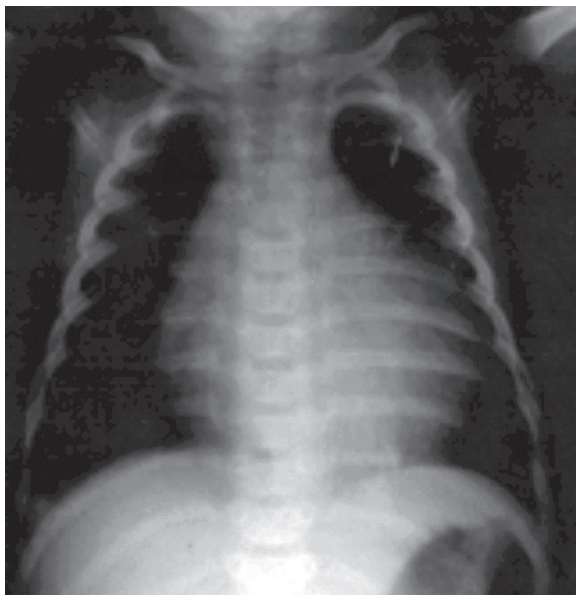
Recibido: 17-4-2013

Aceptado: 26-8-2013

Se realizaron los siguientes estudios de laboratorio y complementarios:

- **Laboratorio:** Hemograma: leucocitos 33 000/mm³ (neutrófilos segmentados 72%, linfocitos 24%, monocitos 4%), hemoglobina 8,5 g%, hematocrito 25,5% (VCM 82,4 fL, HCM 27,6 pg), plaquetas 582 000/mm³ (leucocitosis con neutrofilia, anemia normocítica y normocrómica, hiperplaquetosis). Función renal: urea 17 mg/dl, creatinina 0,17 mg/dl (normal). Hepatograma: bilirrubina total 0,22 mg/dl, bilirrubina directa 0,1 mg/dl, TGO 165 U/L, TGP 98 U/L (transaminasas elevadas), fosfatasa alcalina 127 U/L; albúmina 3,2 g/dl (hipoalbuminemia leve). Coagulograma: tiempo de protrombina 100%, TTPa: 27 s (normal). Gasometría venosa: pH 7,41, PCO₂ 37,2, HCO₃⁻ 23,6, EB -0,3. Ionograma: Na⁺ 136 meq/L, K⁺ 4,2 meq/L, Cl⁻ 103 meq/L (normal).
- **Orina completa:** densidad urinaria 1010, pH 5, leucocitos 3-5/campo, hematíes 2-3/campo (normal).
Con presunción diagnóstica inicial de sepsis, previa toma de dos hemocultivos y urocultivo, se lo medicó con ceftriaxona 50 mg/kg/día.
- **Radiografía de tórax (frente):** cardiomegalia, índice cardiotorácico 0,65 (cardiomegalia en lactantes, índice cardiotorácico >0,60), sin infiltrados pulmonares (Figura 1).

FIGURA 1. Radiografía de tórax (frente). Se observa cardiomegalia (índice cardiotorácico: 0,65)



- **Electrocardiograma:** ritmo sinusal. Intervalo PR 0,08 s (normal). Desnivel superior del segmento ST en la cara interna y precordiales derechas.
- **Ecocardiograma:** septum interventricular discinético. Derrame pericárdico anterior y posterior moderado. Sin signos de taponamiento cardíaco.
- **Inmunofluorescencia indirecta de secreciones nasofaríngeas para virus respiratorios:** negativa.
- **Urocultivo:** negativo.
- **Hemocultivos (dos):** positivos para *Neisseria meningitidis* (serogrupo B). Antibiograma: sensibilidad intermedia para penicilina (CIM 0,25 µg/ml).

Dado el resultado de los hemocultivos, se realizó una punción lumbar: citoquímico de líquido cefalorraquídeo patológico: opalescente, leucocitos 916/mm³ (70% polimorfonucleares), glucorraquia 70 mg/dl (glucemia 132 mg/dl), proteinorraquia 38 g/dl.

Con el diagnóstico confirmado de meningococemia con pericarditis y meningitis, se aumentó la dosis de ceftriaxona a 100 mg/kg/día y se indicó profilaxis a los contactos cercanos (madre, padre y abuelos maternos convivientes) con ciprofloxacina 500 mg dosis única.

- **Prueba de aglutinación de látex y cultivo de LCR:** negativos.
- **Hemocultivos de control (36 horas del comienzo del tratamiento antibiótico):** negativos.

El paciente evolucionó afebril desde el ingreso; a las 48 hs presentó mejoría clínica y de laboratorio, y disminución del derrame pericárdico.

- **Laboratorio de control:** Hemograma: leucocitos 14 300/mm³ (neutrófilos segmentados 33%, eosinófilos 3%, linfocitos 55%, monocitos 9%), hemoglobina 8,9 g/dl, hematocrito 26,7%, plaquetas 715 000/mm³. Hepatograma y albúmina normales (TGO 45 U/L, TGP 36 U/L, albúmina 3,9 g/dl).
- **Ecocardiograma:** derrame anterior y posterior leve.

Se realizó el estudio inmunológico: ELISA HIV negativo, determinación de inmunoglobulinas normales, complemento cuantitativo y funcionalidad normal, poblaciones linfocitarias normales para la edad.

Tras cumplir 7 días de tratamiento antibiótico, fue dado de alta al noveno día. Se encontraba

asintomático, con laboratorio normal y el ecocardiograma, antes del egreso, informó ausencia de derrame pericárdico.

DISCUSIÓN

La incidencia de las pericarditis purulentas ha disminuido significativamente en la era antibiótica. En la práctica moderna son relativamente poco frecuentes, pero cuando se presentan, se producen por diseminación hematogena, diseminación directa desde un foco de infección intratorácico o extensión de un foco supurativo subdiafragmático. El diagnóstico requiere un alto índice de sospecha, sobre todo en lactantes en quienes el dolor torácico no suele manifestarse, la etapa de frote pericárdico pasa inadvertida y determinados síntomas, como la tos, la disnea, el dolor abdominal, los vómitos y la fiebre, pueden atribuirse a otras causas.^{1,2,6,7}

Los microorganismos más implicados en las pericarditis purulentas son *Staphylococcus aureus* (el más frecuente), *Haemophilus influenzae* de tipo B, *Streptococcus pneumoniae* y *Neisseria meningitidis*. El meningococo origina 6% a 16% de los casos, casi siempre en el contexto de una meningococemia o meningitis.^{8,9}

Se describen tres formas de afectación pericárdica en la enfermedad meningocócica, cuya distinción tiene implicaciones en la selección

del tratamiento, la evolución y el pronóstico⁶⁻⁸ (Tabla 1).

El caso presentado constituye un ejemplo de enfermedad meningocócica diseminada con pericarditis causada por el serogrupo B. La edad del paciente (4 meses) representa un caso único informado en la bibliografía. La infección viral respiratoria es un factor predisponente conocido.

En la Argentina, desde el año 2001 se ha evidenciado un aumento en los aislamientos del serogrupo B, que llegó a ser el 85% de los serogrupos tipificados en 2007. Según datos aportados por la Organización Panamericana de la Salud, a través de la vigilancia de la red de laboratorios SIREVA II del año 2011 sobre las características de los aislamientos de *Neisseria meningitidis* por país, la situación actual de la Argentina presenta la siguiente prevalencia de serogrupos, con mayor incidencia en el invierno y principios de la primavera: W135 48,3%, B 43,7%, Y 3,6% y C 3,3%. Esto demuestra el rápido crecimiento que ha tenido el serogrupo W135, que en el año 2000 representaba menos del 5% y en el 2011, 48,3%, con importante disminución de los otros serogrupos, a excepción del serogrupo B, que se ha mantenido casi constante en los últimos años.¹⁰

Los niños menores de 12 meses representan el grupo etario al que corresponde el mayor

TABLA 1. Formas de afectación pericárdica en la enfermedad meningocócica

| Clasificación | Enfermedad meningocócica diseminada con pericarditis | Pericarditis meningocócica primaria o aislada | Pericarditis meningocócica reactiva |
|-----------------------------|--|---|--|
| Mecanismo fisiopatológico | Bacteriemia | Bacteriemia | Hipersensibilidad |
| Otros órganos afectados | Meningococemia o meningitis | Ausencia de meningococemia o meningitis | Pleural, articular y cutánea |
| Inicio de la clínica | Primera semana | Primera semana | Segunda-tercera semana |
| Grupo etario más frecuente | Niños | Adolescentes y adultos | Adolescentes y adultos |
| Características del líquido | Purulento | Purulento | Seroso |
| Bacteriología | Cultivo positivo | Cultivo positivo | Cultivo negativo |
| Taponamiento | Infrecuente | Frecuente (75-80%) | Frecuente |
| Tratamiento | Antibiótico | Antibiótico Pericardiocentesis | Pericardiocentesis Corticosteroides AINE |

porcentaje de los aislamientos en enfermedad invasiva por meningococo (62 aislamientos: 40,5%); los serogrupos predominantes son el B (30 de 62: 48,4%) y el W135 (28 de 62: 45,2%). En relación con la sensibilidad antibiótica a la penicilina, 54,4% fueron sensibles y 45,6% presentaron sensibilidad intermedia (como en el caso del paciente analizado). Hubo 30 casos de infecciones por *Neisseria meningitidis* serogrupo B y 28 casos de infecciones por el serogrupo W135. En 8 de 30 (26,6%) y 7 de 28 (25%), la forma clínica fue sepsis con meningitis.¹⁰

CONCLUSIONES

Se presentó el caso de un lactante de 4 meses con diagnóstico de enfermedad meningocócica diseminada con pericarditis. El paciente cumplió 7 días de tratamiento con ceftriaxona 100 mg/kg/día, con evolución favorable y sin secuelas a los 6 meses de seguimiento.

El diagnóstico precoz y el tratamiento adecuado son de fundamental importancia, dada la asociación con un alto índice de morbimortalidad.■

BIBLIOGRAFÍA

1. Rubin R, Moellering R Jr. Clinical, microbiologic and therapeutic aspects of purulent pericarditis. *Am J Med* 1975;59:68.
2. Boyle J, Pearce M, Guze L. Purulent pericarditis. Review of the literature and report of eleven cases. *Medicine* (Baltimore) 1961;40:119.
3. Herrick W. Meningococcal pericarditis, with report of 12 cases. *Med Clin North Am* 1918;2:411-26.
4. Pierce H, Cooper E. Meningococcal pericarditis. Clinical features and therapy in five patients. *Arch Intern Med* 1972;129:918.
5. Morse J, Oretsky M, Hudson J. Pericarditis as a complication of meningococcal meningitis. *Ann Intern Med* 1971;74:212.
6. Rayo Gutiérrez M, Lacalzada Almeida J, Laynez Cerdeña I, Ojeda Bosa F, et al. Pericarditis meningocócica primaria por serogrupo C. *Rev Esp Cardiol* 2000;53:1541-4.
7. Beggs S, Marks M. Meningococcal pericarditis in a 2 year-old child: reactive o infectious? *J Paediatr Child Health* 2000; 36:606-8.
8. El Bashir H, Klaber R, Mukasa T, Booy R. Pericarditis after meningococcal infection: Case report of a child with two distinct episodes. *Pediatr Infect Dis J* 2004;23(3):279-81.
9. Gupta S, Rudolph G. Cardiac tamponade as a delayed presentation of *Neisseria meningitidis* infection in a 5-month-old infant. *Pediatr Emerg Care March* 2007;23(3):163-5.
10. OPS/OMS. Informe Regional Sireva II, 2011. Datos por país y grupos de edad sobre las características de los aislamientos de *Streptococcus pneumoniae*, *Haemophilus influenzae* y *Neisseria meningitidis* en procesos invasores. Organización Panamericana de la Salud. Washington DC 2012. [Acceso: 16 de agosto 2013]. Disponible en: http://www.new.paho.org/hq/index.php?option=com_docman&task=doc_download&gid=19210&Itemid=270.