

# Hemangiomas congénitos rápidamente involutivos. Serie de 25 casos

## *Rapidly involuting congenital hemangiomas. Twenty five case series*

Prof. Dra. Margarita Larralde<sup>a,b</sup>, Dr. Juan Javier Solé<sup>a</sup>, Dra. Paula Carolina Luna<sup>a,b</sup>, Dr. Tomás Mosquera<sup>c</sup> y Dra. María Eugenia Abad<sup>a,b</sup>

### RESUMEN

Los hemangiomas congénitos rápidamente involutivos son tumores vasculares muy poco frecuentes, que se caracterizan por estar completamente desarrollados al nacer (congénitos) y por tener una involución espontánea en un corto período (rápidamente involutivos). Describimos una serie de 25 casos de hemangiomas congénitos rápidamente involutivos, de los cuales 12 eran del sexo masculino y 13, femenino. Todos los pacientes eran nacidos a término, con peso adecuado para la edad gestacional. En 17, las lesiones fueron de pequeño tamaño y, en 8, de gran tamaño. Ningún paciente requirió tratamiento. En todos ellos, las lesiones mostraron una rápida involución inicial.

**Palabras clave:** hemangiomas congénitos, hemangiomas congénitos rápidamente involutivos, hemangiomas infantiles, hemangiomas congénitos no involutivos.

### SUMMARY

Rapidly involuting congenital hemangiomas are very rare vascular tumours, that are characterized for being completely developed at birth and for involuting in a short period of time after birth. We describe a case series of 25 patients with rapidly involuting congenital hemangiomas. Twelve patients were male and 13 female; they were all born at term. Lesions were small in 17 cases and big in 8. No patient needed active intervention and all lesions showed a rapid initial involution.

**Key words:** congenital hemangiomas, infantile hemangiomas, rapidly involuting congenital hemangiomas, noninvoluting congenital hemangiomas.

<http://dx.doi.org/10.5546/aap.2014.e61>

### INTRODUCCIÓN

La clasificación de las anomalías vasculares ha sufrido modificaciones a lo largo de los años de acuerdo con los avances en el conocimiento

clínico, histológico e inmunohistoquímico. En la actualidad, la más aceptada globalmente es la propuesta por la Sociedad Internacional para el Estudio de Anomalías Vasculares (*International Society for the Study of Vascular Anomalies, ISSVA*) en 1996, que las divide en dos grandes grupos: tumores y malformaciones.<sup>1</sup>

Dentro de los tumores vasculares, encontramos los hemangiomas de la infancia (HI), los hemangiomas congénitos, el hemangioendotelioma kaposiforme, el angioma en penacho o *tufted angioma*, el granuloma piógeno y el hemangiopericitoma.<sup>1</sup>

Los HI son los tumores más frecuentes en pediatría. Afectan entre un 4 y un 10% de los niños. Suelen estar ausentes o ser incipientes al nacer; presentan una fase proliferativa posterior, que dura de 12 a 18 meses, para luego involucionar paulatinamente a lo largo de los años.<sup>2</sup> La mayoría no presenta mayores complicaciones, pero un 12% son considerados complejos.<sup>3</sup>

En los últimos años, los hemangiomas congénitos han sido reconocidos como entidades distintas de los HI, debido a que presentan un comportamiento evolutivo, patrón histológico e inmunomarcación propios.<sup>1</sup>

Los hemangiomas congénitos están completamente desarrollados al nacer y no presentan una fase de crecimiento posnatal. Se distinguen dos grupos: los hemangiomas congénitos rápidamente involutivos (*rapidly involuting congenital hemangiomas, RICH*) y los hemangiomas congénitos no involutivos (*noninvoluting congenital hemangiomas, NICH*).<sup>2,4</sup>

A continuación, describiremos una serie de casos de pacientes con RICH, resaltando sus características clínico-evolutivas, y las principales diferencias con los tumores vasculares más frecuentes, los HI.

### CASOS CLÍNICOS

Presentamos 25 pacientes con diagnóstico de RICH atendidos en la Sección de Dermatología Pediátrica del Hospital Ramos Mejía y en el

a. Servicio de Dermatología del Hospital Alemán. Buenos Aires, Argentina.

b. Sector de Dermatología Pediátrica del Hospital Ramos Mejía. Buenos Aires, Argentina

d. Curso Superior de Dermatología, Hospital Británico. Buenos Aires, Argentina.

#### Correspondencia:

Prof. Dra. Margarita Larralde: [doctoralarralde@gmail.com](mailto:doctoralarralde@gmail.com).

Conflicto de intereses: ninguno que declarar.

Recibido: 5-9-2013.

Aceptado: 6-1-2014.

Servicio de Dermatología del Hospital Alemán entre junio de 2002 y diciembre de 2012 (Tabla 1). Se obtuvieron datos epidemiológicos, clínicos y evolutivos. Hasta la fecha, es la serie de pacientes más grande, según la literatura consultada, luego de la de Boon, de 1996.

El 48% (12/25) era de sexo masculino y el 52% (13/25), de sexo femenino. La edad media al momento de la consulta fue de 12,5 días de vida (rango: 1 día–3 meses). El 64% (16/25) consultó durante la primera semana; el 32% (8/25), entre las semanas 1 y 4, y el 4% (1/25), luego del mes de vida. Todos los pacientes eran nacidos a término, con peso adecuado para la edad gestacional. El 68% (17/25) de los RICH fueron de pequeño tamaño, y el 32% (8/25), grandes. Las formas clínicas observadas fueron

tumor hemisférico cubierto de telangiectasias con halo claro periférico en el 52% (13/25) (Figura 1), tumor violáceo-rosado firme a la palpación en el 28% (7/25) (Figura 2) y tumor violáceo con grandes venas radiales en el 25% (5/25) (Figura 3). El 64% (16/25) se localizaron en los miembros; el 28% (7/25), en el tronco, y el 8% (2/25), en la cara. Un solo caso presentó trombocitopenia transitoria y descenso del fibrinógeno, que se resolvieron rápidamente sin necesidad de tratamiento. En tres casos, fue necesario realizar una biopsia de piel para confirmar el diagnóstico, en el que se evidenció la presencia de lóbulos capilares rodeados de tejido fibroso, con células endoteliales y pericitos en el tejido subcutáneo. En dos de los pacientes, la ecografía prenatal mostró la presencia de una tumoración (en ambos casos,

TABLA 1. Características de los casos

Edad al momento de la consulta (días)	Tamaño (grande >5 cm)	Sexo	Localización	Evolución	Forma clínica
6	Grande	Masculino	Miembros	Piel redundante	C
30	Pequeño	Femenino	Miembros	S/D	A
13	Pequeño	Femenino	Miembros	S/D	B
6	Grande	Femenino	Miembros	Piel redundante	C
90	Pequeño	Femenino	Tronco	S/D	B
6	Grande	Femenino	Miembros	S/D	B
7	Pequeño	Masculino	Tronco	S/D	B
30	Pequeño	Femenino	Miembros	S/D	B
30	Pequeño	Masculino	Miembros	S/D	C
10	Pequeño	Masculino	Tronco	S/D	B
7	Grande	Masculino	Miembros	RICH-NICH	A
4	Pequeño	Masculino	Miembros	S/D	C
6	Pequeño	Femenino	Tronco	Piel redundante	B
2	Grande	Femenino	Miembros	RICH-NICH	A
30	Pequeño	Masculino	Tronco	RICH-NICH	B
30	Pequeño	Femenino	Miembros	S/D	A
2	Pequeño	Femenino	Miembros	S/D	B
1	Pequeño	Femenino	Cara	Atrofia	B
1	Pequeño	Masculino	Cara	RICH-NICH	C
1	Grande	Masculino	Miembros	Piel redundante	B
10	Pequeño	Femenino	Miembros	Atrofia	B
1	Pequeño	Femenino	Tronco	Completa	B
1	Grande	Masculino	Miembros	Completa	A
1	Pequeño	Masculino	Tronco	Atrofia	C
1	Grande	Masculino	Miembros	RICH-NICH	C

S/D: sin datos; RICH-NICH: de rápidamente involutivo a no involutivo. Formas clínicas: A. Tumor violáceo con grandes venas radiales; B. Tumor hemisférico cubierto de telangiectasias con halo pálido periférico; C. Tumor violáceo-rosado, firme a la palpación.

FIGURA 1. Tumor congénito con telangiectasias y halo blanquecino en el pie al nacer (A) e involución con piel redundante al año de vida (B)

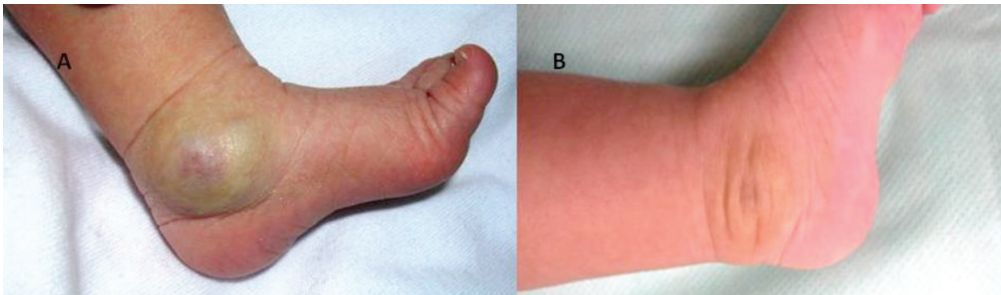


FIGURA 2. Tumor violáceo firme a la palpación al nacer (A) y a los 8 meses (B)

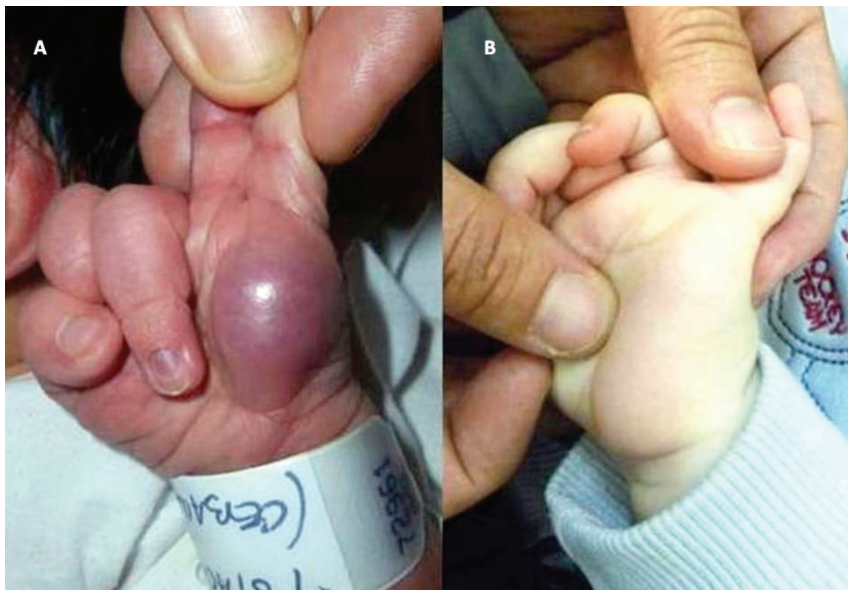
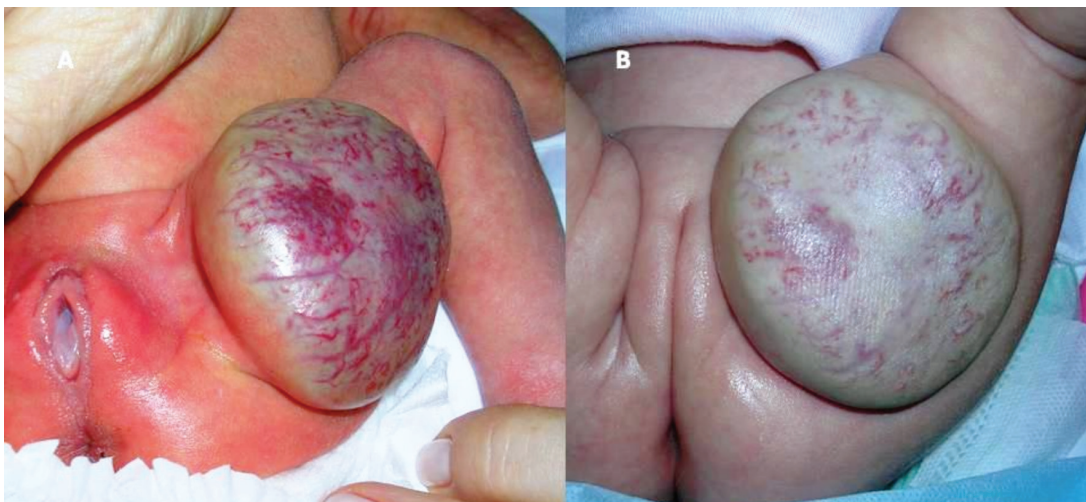
FIGURA 3. Tumor violáceo con grandes venas radiales en su superficie al nacer (A) e involución parcial a los dos meses de vida (B)



localizados en la cabeza). Ninguno de nuestros pacientes requirió tratamiento.

El 20% (5/25) presentó, además, otras anomalías vasculares asociadas, de las cuales 4 fueron hemangiomas de la infancia y 1 malformación vascular. De los pacientes que continuaron en seguimiento por más de 12 meses luego del diagnóstico (n: 14), el 36% (5/14) involucionó parcialmente (de RICH a NICH), el 14% (2/14) desapareció sin secuelas, el 29% (4/14) dejó piel redundante y el 21% (3/14) evolucionó con atrofia.

## DISCUSIÓN

Los hemangiomas congénitos son tumores vasculares infrecuentes cuya fase proliferativa ocurre por completo intraútero.<sup>5</sup> Por ello, están desarrollados en su totalidad al nacer y, a diferencia de los HI, no crecen posteriormente. De acuerdo con su evolución, se clasifican en dos grupos: hemangioma congénito rápidamente involutivo (RICH) y hemangioma congénito no involutivo (NICH).

Los RICH suelen involucionar por completo dentro de los 6-18 meses de vida y pueden dejar piel normal, atrofia o piel redundante.<sup>2</sup> De manera ocasional, pueden tener una involución significativa, aunque no total, durante el primer año y dejar una lesión residual similar a un NICH,<sup>6</sup> fenómeno que algunos autores han denominado "RICH a NICH"<sup>5</sup> (Figura 3). Incluso se sugiere que los RICH y los NICH podrían

formar parte de un espectro. El mecanismo que regula la rápida involución de los RICH es desconocido, pero es probable que intervengan mecanismos apoptóticos.<sup>7</sup> A diferencia de lo descrito en la literatura, en la que la mayoría de los RICH involucionan de forma completa y dejan piel anetodérmica residual,<sup>8</sup> en nuestra serie de pacientes, 5/14 involucionaron parcialmente (de RICH a NICH), 4/14 dejaron anetodermia, 3/14 evolucionaron a la atrofia, y 2/14 desaparecieron sin secuelas. En la Tabla 2, se mencionan las principales características diferenciales entre nuestros pacientes y la literatura.

La mayoría de los RICH pueden ser clasificados según tres variantes morfológicas: tumor violáceo con grandes venas con disposición radial, tumor hemisférico cubierto de telangiectasias, con halo pálido periférico, y tumor rosado-violáceo firme a la palpación.<sup>8</sup>

Se localizan con mayor frecuencia en la cabeza, el cuello<sup>5</sup> y en las extremidades superiores, cerca de las articulaciones.<sup>6</sup> Su frecuencia es igual para ambos sexos,<sup>6</sup> hecho que se contrapone a lo que ocurre con los hemangiomas de la infancia, que son 3-5 veces más frecuentes en niñas,<sup>2</sup> y con los NICH, que predominan en varones (3:2).<sup>1</sup> Si bien la mayoría de los pacientes evoluciona de manera favorable, se han descrito complicaciones graves relacionadas con los RICH: ulceración y sangrado,<sup>9</sup> insuficiencia cardíaca<sup>5</sup> y trombocitopenia con coagulopatía por consumo<sup>10</sup> (fenómeno distinto del síndrome de Kasabach-

TABLA 2. Comparación con la serie de casos de Boon LM et al.<sup>8</sup>

	RICH	RICH. Nuestra experiencia
Sexo	1:1	1:1
Localización	Craneofacial: 42% Miembros: 52% Tronco: 6%	Craneofacial: 8% Miembros: 64% Tronco: 26%
Formas clínicas		
Tumor violáceo con grandes venas radiales	38%	20%
Tumor hemisférico cubierto de telangiectasias con halo periférico	38%	52%
Tumor violáceo firme a la palpación	24%	28%
Evolución	La mayoría, involución completa	RICH-NICH: 36% Piel redundante: 29% Atrofia: 21% Completa: 14%

RICH: hemangiomas congénitos rápidamente involutivos. RICH-NICH: de rápidamente involutivo a no involutivo.

Merritt, que solo se ve en hemangioendotelioma kaposiforme/angioma en penacho).

El diagnóstico de hemangioma congénito es fundamentalmente clínico y la diferenciación entre RICH y NICH se establece con la evolución. El principal diagnóstico diferencial del HC es el HI. Otros tumores vasculares, como el hemangioendotelioma kaposiforme y el angioma en penacho, deben considerarse entre los diagnósticos diferenciales, especialmente cuando hay asociación con trombocitopenia y coagulopatía por consumo. También deben diferenciarse de la miofibromatosis infantil y el rhabdomyosarcoma. Para los casos dudosos, pueden ser necesarios estudios complementarios. La anatomía patológica muestra lóbulos de capilares de pequeños a grandes (con células endoteliales y pericitos), rodeados de tejido fibroso, con vasos que pueden contener hemosiderina, trombosis, formaciones quísticas, calcificaciones focales y hematopoyesis extramedular.<sup>2</sup> La técnica de inmunohistoquímica para la detección de GLUT-1 (proteína transportadora de glucosa-1) permite diferenciarlos de los HI, ya que se expresa en el endotelio de los HI y no en los HC.<sup>1,2,6</sup>

Debido a que son tumores completamente desarrollados antes del nacimiento, el diagnóstico prenatal es factible por ecografía obstétrica, sobre todo si la lesión se localiza en la cabeza y el cuello. En dos de nuestros pacientes, pudo observarse por ecografía una tumoración en la cabeza durante el tercer trimestre de gestación.<sup>2,6</sup>

La ecografía Doppler muestra un tumor vascular con alto flujo.<sup>2,6</sup> A diferencia de los HI, con frecuencia se observan cortocircuitos arteriovenosos intratumorales y calcificaciones.<sup>11</sup> En la resonancia magnética nuclear, puede observarse un realce heterogéneo poscontraste, a diferencia del típico realce observado en los HI. Además, el edema circundante, característico de los HI, está ausente en los HC.

Los RICH solo deberían recibir tratamiento cuando existen complicaciones asociadas; de lo contrario, lo aconsejado es la observación.<sup>10</sup> Para los casos que requieren tratamiento, las opciones terapéuticas reportadas incluyen corticoides sistémicos,<sup>5,7</sup> embolización y extirpación quirúrgica.<sup>5</sup> La experiencia con corticoides para

el manejo de los HC es limitada. Los esteroides mostraron tener propiedades antiangiogénicas, pero el mecanismo exacto que gatilla la involución en los hemangiomas es desconocido.<sup>7</sup> Todas estas opciones de tratamiento pueden combinarse según el caso en particular. El diagnóstico prenatal permite el tratamiento durante la gestación si fuera necesario.<sup>5</sup>

En conclusión, los RICH son tumores vasculares infrecuentes, que deben diferenciarse de los HI y de los NICH ya que tienen una evolución, un pronóstico y un tratamiento diferentes. Si bien, en ocasiones, son lesiones alarmantes, es importante su correcto diagnóstico para poder transmitir tranquilidad a los padres y no tomar conductas agresivas innecesarias. ■

## BIBLIOGRAFÍA

1. Greco MF, Cordisco MR. Lesiones Vasculares. En: Larralde M, Abad E, Luna P, eds. *Dermatología Pediátrica*. Buenos Aires: Journal; 2010. Págs.505-13.
2. Krol A, MacArthur C. Congenital Hemangiomas. Rapidly Involuting and Noninvoluting Congenital Hemangiomas. *Arch Facial Plast Surg* 2005;7(5):307-11.
3. Drolet BA, Frommelt PC, Chamlin SL, Haggstrom A, et al. Initiation and use of propranolol for infantile hemangioma: report of a consensus conference. *Pediatrics* 2013;131(1):128-40.
4. López-Gutiérrez JC, Díaz M, Ros Z. Giant Rapidly Involuting Congenital Hemangioma of the Face. 15-Year Follow-up. *Arch Facial Plast Surg* 2005;7(5):316-8.
5. Weitz NA, Lauren CT, Starc TJ, Kandel JJ, et al. Congenital Cutaneous Hemangioma Causing Cardiac Failure: A Case Report and Review of the Literature. *Pediatr Dermatol* 2013;30(6):e180-90.
6. Mulliken J, Enjolras O. Congenital hemangiomas and infantile hemangiomas: Missing links. *J Am Acad Dermatol* 2004;50(4):875-82.
7. Hackett BC, Phelan E, Ryan A, Kenny L, et al. Use of Systemic Corticosteroids in Management of a Large Congenital Haemangioma of the Scalp. *Pediatr Dermatol* 2013;30(6):e121-4.
8. Boon LM, Enjolras O, Mulliken JB. Congenital hemangioma; evidence of accelerated involution. *J Pediatr* 1996;128(3):329-35.
9. Powell J, Blouin MM, David M, Dubois J. Bleeding in congenital hemangiomas: crusting as a clinical predictive sign and usefulness of tranexamic acid. *Pediatr Dermatol* 2012;29(2):182-5.
10. Rangwala S, Wysong A, Tollefson MM, Khuu P, et al. Rapidly Involuting Congenital Hemangioma Associated with Profound, Transient Thrombocytopenia. *Pediatr Dermatol* 2012 Sep 3. doi:10.1111/j.1525-1470.2012.01827.x. [Epub ahead of print]
11. Keating LJ, Soares GM, Muratore CS. Rapidly involuting congenital hemangioma. *Med Health R I* 2012;95(5):149-52.