

Deficiencia de biotinidasa y malformación de anillo vascular. Reporte de un caso

Biotinidase deficiency and vascular ring malformation. Case report

Dr. Francisco González-Salazar^{a,b}, Dr. José Gabino Gerardo-Aviles^a, Dra. Sofía Rodríguez Jacobo^a y Dr. Gerardo Vargas-Camacho^c

RESUMEN

La deficiencia de biotinidasa es una alteración metabólica autosómica recesiva, que afecta la escisión de biotina disminuyendo su reciclado. Estudios en familiares del caso índice encontraron que generalmente ambos padres son portadores y los hermanos presentan el gen alterado; solo los homocigotos tienen síntomas que varían según el grado de deficiencia. Las madres pueden tener deficiencia moderada y mantenerse asintomáticas. En un estudio que utiliza células humanas expuestas a deficiencia de biotina, disminuyó el crecimiento celular y contribuyó al desarrollo de paladar hendido. La deficiencia de biotina en embarazadas ocasiona malformaciones en los productos. En recién nacidos, la deficiencia de biotinidasa se ha relacionado con síndrome VACTERL y páncreas anular. Se presenta el caso de una lactante con deficiencia de biotinidasa y defecto congénito de anillo vascular que rodea y comprime tráquea y esófago, alterando la deglución y la respiración. La niña fue suplementada con biotina e intervenida, con excelentes resultados.

Palabras clave: biotinidasa, deficiencia de biotinidasa, malformación vascular.

ABSTRACT

Biotinidase deficiency is an autosomal recessive metabolic disorder that affects the cleavage of biotin. Family studies of the index case found that both parents are usually carriers and siblings have the altered gene, but only homozygotes have manifestations that vary depending on the deficiency grade. Mothers may have moderate deficiency and be asymptomatic; biotin deficiency in pregnant women causes defects in children. In a study, using human cells exposed to biotin deficiency, cell growth decreased contributing to the development of cleft palate. In newborns, biotinidase deficiency has been associated with VACTERL syndrome and annular pancreas. The case of an infant with biotinidase deficiency and congenital defect of the vascular ring is presented. This defect surrounds and compresses the trachea and esophagus, disturbing swallowing and breathing. Infant was supplemented with biotin and surgically intervened with excellent results.

Key words: biotinidase, biotinidase deficiency, vascular malformation.

<http://dx.doi.org/10.5546/aap.2014.e217>

- Departamento de Ciencias Básicas, División de Ciencias de la Salud, Universidad de Monterrey, México.
- Centro de Investigaciones Biomédicas del Noreste, IMSS, México.
- Unidad Médica de Alta Especialidad #34, IMSS, México.

Correspondencia:

Dr. Francisco González Salazar: fgonz75@hotmail.com

Conflicto de intereses: ninguno que declarar.

Recibido: 4-2-2014

Aceptado: 7-5-2014

INTRODUCCIÓN

La deficiencia de biotinidasa es una enfermedad metabólica autosómica recesiva en la que se altera el gen que codifica para la enzima biotinidasa. Este gen está localizado en el cromosoma 3p25.^{1,2} Esta deficiencia enzimática afecta el reciclaje de la biotina a partir de biocitina. La biotina es una vitamina esencial para el funcionamiento de algunas carboxilasas involucradas en la síntesis de ácidos grasos, catabolismo de aminoácidos y gluconeogénesis.³ La prevalencia de la deficiencia enzimática es de 1 de cada 60 000 nacidos vivos.^{3,4} Las manifestaciones clínicas están relacionadas con el grado de deficiencia de la actividad enzimática. La deficiencia se considera déficit profundo cuando la actividad enzimática es menor del 10% y parcial cuando la actividad está entre el 10% y el 30% de la media de actividad normal.⁵ Los síntomas se presentan generalmente a partir de los 3-6 meses de edad, sobre todo con afectación neurológica, dermatológica y respiratoria. Más tarde, durante la infancia, se agregan síntomas, como debilidad, pérdida auditiva y afecciones oculares, y, de no proporcionarse un tratamiento oportuno, se puede llegar a desarrollar encefalopatía.^{3,4,6}

Las madres con deficiencia enzimática moderada están, por lo general, asintomáticas.⁷

Estudios en ratones mostraron que la deficiencia de biotina en embarazadas ocasiona malformaciones en los productos.⁸ En un estudio realizado con células humanas del mesénquima palatino expuestas a deficiencia de biotina, se demuestra que este trastorno disminuye el crecimiento celular y contribuye al desarrollo de paladar hendido.⁹

En niños, la deficiencia de biotinidasa se ha relacionado con páncreas anular y síndrome de VACTERL (malformaciones en las vértebras, el ano, el corazón, la región traqueoesofágica, el riñón y las extremidades inferiores).¹⁰

Presentamos una lactante con deficiencia de biotinidasa y anillo vascular. Esta malformación se debe a un defecto vascular congénito del arco aórtico, que consiste en la circunvalación de la

tráquea y/o el esófago por alguna estructura vascular, lo que lleva a su compresión y obstrucción.^{11,12} Los anillos vasculares se detectan en edades tempranas, generalmente por debajo de los 2 años, después de un período asintomático variable. Los síntomas iniciales son los trastornos al deglutir y respirar. Los síntomas más comunes son ruidos respiratorios, infecciones agudas o crónicas, sibilancias durante la alimentación, disnea y disfagia.¹³

CASO CLÍNICO

Lactante femenina de 2 meses de edad, producto de la tercera gesta de madre de 28 años, antecedente de cesárea hace 7 años y aborto 3 años antes del nacimiento del caso. Posteriormente al aborto, la madre presentó dificultad para concebir, por lo que inició tratamiento hormonal con clomifeno, menopina y folitropina alfa. Los estudios complementarios no mostraron ningún defecto anatómico, hormonal o deficiencia enzimática. Realizada la concepción, continuó con adecuado control prenatal. Niega complicaciones o traumatismos durante el embarazo. La alimentación durante la gestación fue buena en cantidad y calidad, complementación con ácido fólico, complejo férrico y carbonato de calcio. Refiere tabaquismo positivo (un paquete por semana) antes de embarazarse y niega haber fumado cigarrillos durante el embarazo.

La niña nació por cesárea electiva a las 37 semanas de gestación, pesó 3450 g, puntaje de Apgar 8-9, alimentada exclusivamente con leche de fórmula. Tamizaje auditivo normal y tamizaje metabólico ampliado con deficiencia de biotinidasa 35,0 U (valor de referencia: 70-140 U). La actividad enzimática fue de 30%, lo que corresponde a una deficiencia parcial. Este dato se confirmó con una prueba de sangre con los mismos resultados. Sus inmunizaciones estaban al corriente; el desarrollo psicomotor y ponderal, adecuados. Al momento de la exploración física: peso de 5950 g y talla de 71 cm, sin signos clínicos de enfermedad, neurológicamente íntegra y sin evidencia de alteración en la piel.

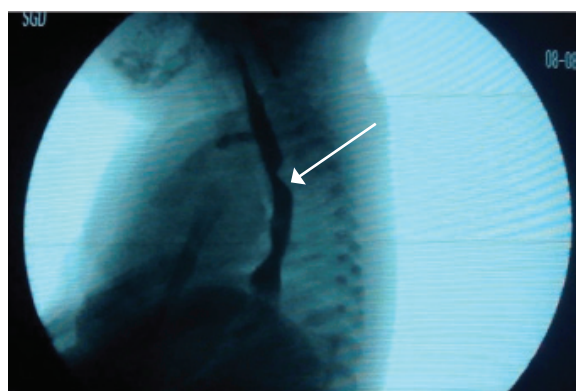
Desde los 15 días de vida, recibía suplemento de biotina, 20 mg diarios por vía oral.

En la primera semana de vida, comenzó con reflujo gastroesofágico durante y después de la ingesta de alimentos, estridor respiratorio, episodios de apnea y cianosis peribucal, por lo que acudió a consulta y se realizó esofagograma, informado como normal. Luego, se realizó ecocardiograma Doppler, que reportó situs

solitus atrial, concordancia aurículo-ventricular y ventrículo-auricular, con foramen oval permeable, sin evidencia de persistencia del conducto arterioso, arco aórtico izquierdo con imagen sugestiva de anillo vascular dada por un origen anómalo de la subclavia derecha. Posteriormente, se repitió el esofagograma, en el que se observó un defecto de llenado en la parte media del esófago (*Figura 1*), ocasionado por la compresión por la arteria subclavia aberrante. El diagnóstico definitivo se realizó por angiotomografía computada de corazón, en la que se confirmó situs solitus, concordancia aurículo-ventricular y ventrículo-arterial. La morfología del corazón, la emergencia de los grandes vasos, el tronco de arterias coronarias y las 4 venas pulmonares fueron normales. El arco aórtico es izquierdo y se observa que la subclavia derecha tiene un origen aberrante en la porción posterior por debajo, a la derecha y detrás del nacimiento de la arteria subclavia izquierda, pasa por detrás del esófago y lo comprime (*Figura 2*), sin evidencia de compresión de la tráquea, la cual es más anterior. El resto del trayecto de la arteria subclavia fue normal; la emergencia de las arterias carótidas y subclavia izquierda no presenta alteraciones.

Se intervino a las 9 semanas de vida; en la cirugía, se efectuó reimplantación de la arteria subclavia derecha a nivel del tronco arterial derecho, sin complicaciones, con evolución favorable. Se realizó angiotomografía posterior a la cirugía, en la que se observó el sitio de la anastomosis con características normales, sin evidencia de estenosis ni presencia de trombosis

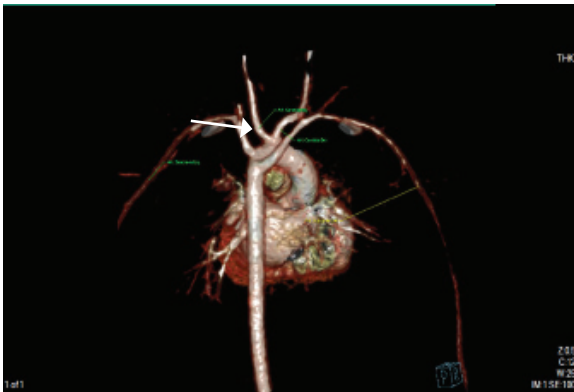
FIGURA 1. *Esofagograma prequirúrgico*



Se observa un defecto de llenado en la parte media del esófago (flecha), por la compresión producida por la arteria subclavia aberrante.

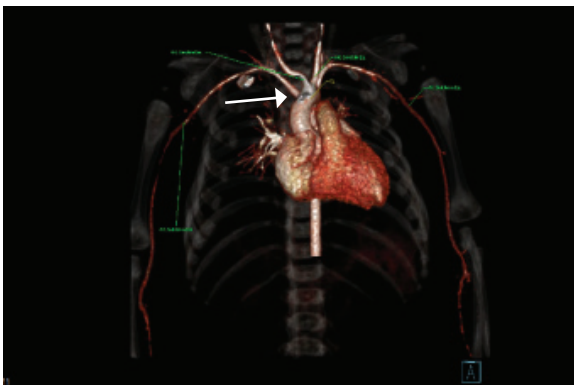
(Figuras 3 y 4). Una semana después de la cirugía, la madre refirió mejoría y ausencia de sintomatología. Luego del hallazgo, se realizó determinación de biotinidasa en la madre, que resultó normal. Un año después de la cirugía, la niña permanece asintomática y sus estudios angiotomográficos y ecocardiográficos son normales. A la fecha, tiene 1 año y 5 meses, continúa la suplementación con biotina y no ha presentado ninguna manifestación neurológica ni dermatológica, y su audición es normal.

FIGURA 2. Angiotomografía de corazón previa a la intervención



Se observa la presencia de arteria subclavia derecha aberrante con origen en la porción posterior y derecha del final del arco aórtico (flecha), que tiene un trayecto posterior al esófago, al cual comprime.

FIGURA 3. Angiotomografía de corazón posterior a la cirugía



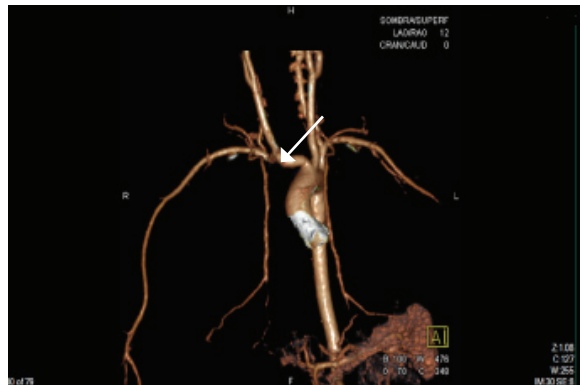
Se observa reimplantación de la arteria subclavia derecha a nivel del tronco arterial derecho (flecha); el sitio de la anastomosis, con características normales, sin evidencia de estenosis ni presencia de trombosis. Corazón, pericardio y resto de las estructuras, sin alteraciones.

DISCUSIÓN

Con el advenimiento de la obligatoriedad de los tamizajes metabólicos ampliados en algunos países como el nuestro (México), algunas enfermedades metabólicas ahora se detectan con mayor frecuencia. La deficiencia de biotina es uno de los trastornos metabólicos más comunes ya que puede presentarse en 1 de cada 60 000 nacidos vivos.^{3,4} Esta deficiencia autosómica recesiva se manifiesta únicamente en los niños que son homocigotos en la alteración genética; las madres de estos niños pueden ser portadoras y, en algunos casos, tener la enfermedad en forma asintomática,⁵ por lo cual, la mayor parte de las veces, se desconoce el antecedente de enfermedad. Los hermanos del afectado 100% tienen el gen alterado, pero la mayor parte suelen ser heterocigotos; en algunos casos, pueden ser homocigotos y padecer la enfermedad.⁷

El diagnóstico se realiza mediante tamizaje neonatal midiendo la actividad de la enzima biotinidasa en sangre. En caso de que se obtenga como resultado una baja actividad, se debe confirmar cuantitativamente en suero o plasma.⁵ Las pruebas de laboratorio muestran altos niveles de lactato y piruvato, acidosis metabólica y cetonuria con excreción de ácido 3-hidroxiisovalérico.^{3,4} Si bien muchos pacientes con deficiencia de biotinidasa presentan láctico cetosis, aciduria orgánica o cetoacidosis, su ausencia no excluye el diagnóstico. Debe considerarse el diagnóstico diferencial de

FIGURA 4. Angiotomografía de corazón posterior a la cirugía



Se observa la opacificación de toda la arteria subclavia derecha y arteria vertebral derecha normal (flecha), la opacificación de la arteria carótida izquierda y de la subclavia izquierda, sin evidencia de alteraciones.

deficiencia de holocarboxilasa sintetasa o deficiencia de múltiples carboxilasas.⁵

El diagnóstico tardío o tratamiento inadecuado en etapas tempranas de la vida puede llevar a desarrollar daños neurológicos irreversibles, tales como retraso en el desarrollo y autismo.² Por el contrario, un diagnóstico temprano y tratamiento adecuado con administración de 5 a 10 mg por día indicado de por vida tanto en las formas de deficiencia profunda como parcial tiene una evolución favorable. Los pacientes detectados por tamizaje neonatal deberían permanecer asintomáticos de por vida si el tratamiento con biotina es precoz y sostenido continuamente.⁵

Las manifestaciones clínicas de la deficiencia de biotinidasa son dependientes del grado de deficiencia enzimática. Los síntomas se presentan generalmente a partir de los 3-6 meses de edad, sobre todo con afectación neurológica (convulsiones, ataxia, hipotonía, retraso en el desarrollo), dermatológica (dermatitis, erupciones cutáneas, alopecia, seborrea) y respiratoria (hiperventilación, estridor laríngeo, apnea). Más tarde, durante la infancia, se agregan síntomas, como debilidad, pérdida auditiva y afecciones oculares (atrofia y escotomas), y, de no proporcionarse un tratamiento oportuno, se puede llegar a desarrollar encefalopatía.^{3,4,6} Los pacientes con deficiencia parcial pueden tener manifestaciones; usualmente, son leves y ante situaciones desencadenantes, como estrés o infecciones.⁵ En algunos casos, cuando la deficiencia de biotinidasa se presenta de manera tardía en la infancia o adolescencia, se observa hipertonía y espasticidad.⁴

Experimentos en ratones han demostrado que las madres con deficiencia de biotina tienen crías con defectos congénitos.¹⁴ Aunque inicialmente no se tenía la evidencia de que la madre en este caso padeciera deficiencia de la enzima, lo más probable era que fuera portadora por lo anteriormente mencionado. En humanos, está demostrado que las madres con deficiencia de biotina son asintomáticas y tienen dificultades para embarazarse por trastornos ginecológicos asociados.¹⁵

Estos datos coinciden con la madre de esta paciente, además de que el tabaquismo agrava esta condición. Ello también concuerda con este caso; los reportes de malformaciones asociadas a deficiencia de biotinidasa en humanos están principalmente relacionados con las malformaciones tipo VACTERL.¹⁰ No encontramos ninguna publicación previa de

reportes de anillo vascular y deficiencia de biotinidasa en los Google Scholar y Pubmed.

Los anillos vasculares se originan por la falta de reabsorción o malposición de los arcos aórticos fetales. Estas alteraciones se gestan en las primeras semanas de vida intrauterina. No se ha relacionado nunca la malformación de anillo vascular con deficiencia de biotinidasa ni con ninguna otra deficiencia enzimática.

Como recomendación final, se debe prestar especial atención a los recién nacidos con trastornos neurológicos y cutáneos para detectar tempranamente la deficiencia de biotinidasa, dado que la edad promedio de aparición de los signos físicos es entre los 2 y los 4 meses de edad. En muchos países donde el tamizaje metabólico no es obligatorio, es muy importante hacer esta consideración pues el tratamiento oportuno modifica significativamente el pronóstico de estos pacientes.

Es de gran importancia para las entidades de salud de los sitios donde no se realiza este estudio de manera rutinaria llevar a cabo las medidas necesarias para su implementación y la capacitación del personal de salud que realiza el control del niño sano para la detección oportuna de niños con trastornos neurológicos o dermatológicos y promover el tratamiento oportuno de estos pacientes. Se insiste que la suplementación temprana con biotina es accesible, económica y de gran utilidad en los pacientes en quien se sospecha la deficiencia.

En los sitios donde no se cuentan con las medidas diagnósticas para detectar este trastorno, el tratamiento profiláctico no debe ocasionar ningún efecto secundario y sí aportar un gran beneficio.

En algunos trastornos como el mielomeningocele, la suplementación de ácido fólico previene las malformaciones del producto. Nosotros sugerimos rastrear la deficiencia de biotinidasa en mujeres embarazadas y, de no ser esto posible, suplementar a las embarazadas con biotina, aunque esto puede ser motivo de otro trabajo de investigación.

Aspectos éticos regulatorios

Todos los procedimientos propuestos están de acuerdo con las normas éticas, el Reglamento de la Ley General de Salud en Materia de Investigación para la Salud. Además, se cumple con las recomendaciones de la Declaración de Helsinki de 1975 y sus enmiendas, así como con el Código de Nüremberg.

REFERENCIAS

- Pomponio RJ, Reynolds TR, Cole H, Buck GA, et al. Mutational hotspot in the human biotinidase gene causes of biotinidase deficiency. *Nat Genet* 1995;11(1):96-8.
- Zempleni J, Hassan YI, Wijeratne SS. Biotin and biotinidase deficiency. *Expert Rev Endocrinol Metab* 2008;3(6):715-24.
- Desai S, Ganesan K, Hegde A. Biotinidase deficiency: a reversible metabolic encephalopathy. Neuroimaging and MR spectroscopic findings in a series of four patients. *Pediatr Radiol* 2008;38(8):848-56.
- Rathi N, Rathi M. Biotinidase deficiency with hypertonia as unusual feature. *Indian Pediatr* 2009;46(1):65-7.
- Wolf B. Biotinidase deficiency: "if you have to have an inherited metabolic disease, this is the one to have". *Genet Med* 2012;14(6):565-75.
- Dahiphale R, Jain S, Agrawal M. Biotinidase deficiency. *Indian Pediatr* 2008;45(9):777-9.
- Baykal T, Gokcay G, Gokdemir Y, Demir F, et al. Asymptomatic adults and older siblings with biotinidase deficiency ascertained by family studies of index cases. *J Inher Metab Dis* 2005;28(6):903-12.
- Mock DM. Marginal biotin deficiency is common in normal human pregnancy and is highly teratogenic in mice. *J Nutr* 2009;139(1):154-7.
- Takechi R, Taniguchi A, Ebara S, Fukui T, et al. Biotin deficiency affects the proliferation of human embryonic palatal mesenchymal cells in culture. *J Nutr* 2008;138(4):680-4.
- Sezer R, Aydemir G, Bozaykut A, Paketci C, et al. VACTERL association: a new case with biotinidase deficiency and annular pancreas. *Ren Fail* 2012;34(1):123-5.
- Bai S, Li XF, Liu CX, Peng Y, et al. Surgical treatment for vascular anomalies and tracheoesophageal compression. *Chin Med J (Engl)* 2012;125(8):1504-7.
- Kimura-Hayama ET, Meléndez G, Mendizábal AL, Meave-González A, et al. Uncommon congenital and acquired aortic diseases: role of multidetector CT angiography. *Radiographics* 2010;30(1):79-98.
- Ma GQ, Li ZZ, Li XF, Peng Y, et al. Congenital vascular rings: a rare cause of respiratory distress in infants and children. *Chin Med J (Engl)* 2007;120(16):1408-12.
- Watanabe T, Nagai Y, Taniguchi A, Ebara S, et al. Effects of biotin deficiency on embryonic development in mice. *Nutrition* 2009;25(1):78-84.
- Báez-Saldaña A, Camacho-Arroyo I, Espinosa-Aguirre JJ, Neri-Gómez T, et al. Biotin deficiency and biotin excess: effects on the female reproductive system. *Steroids* 2009;74(10-11):863-9.