

# Enfermedad pulmonar difusa: causa de hipertensión pulmonar persistente antes del año de vida

*Diffuse lung disease: cause of persistent pulmonary hypertension before one year of age*

Dra. Manuela Dicembrino<sup>a</sup>, Dra. Dora Haag<sup>a</sup>, Dra. Mariana Álvarez<sup>b</sup>, Dra. Agustina Díaz Cazaux<sup>a</sup> y Dr. Claudio Castaños<sup>a</sup>

## RESUMEN

En pediatría, la enfermedad vascular pulmonar es multifactorial y heterogénea. Si bien comparte algunas características con la hipertensión pulmonar en los adultos, hay diferencias en las comorbilidades y condiciones asociadas, la coexistencia de enfermedades genéticas o del desarrollo. Las enfermedades pulmonares intersticiales pueden ser causantes de esta entidad. Una de ellas es la displasia alvéolo-capilar con mal alineamiento de las venas pulmonares, una patología infrecuente pero con 100% de mortalidad, caracterizada por la falla en la formación del tejido pulmonar que da por resultado final la alteración en la difusión de gases.

Se describe un caso clínico de una paciente de 5 meses de edad estudiada a partir de sospechar una cardiopatía congénita con hipoxemia persistente, a cuyo diagnóstico se llega por la biopsia pulmonar.

**Palabras clave:** hipertensión pulmonar, enfermedad pulmonar difusa parenquimatosa, displasia alvéolo-capilar con mal alineamiento de las venas pulmonares.

## ABSTRACT

Pulmonary vascular disease in children is multifactorial and heterogeneous. While it shares some features with pulmonary hypertension in adults, there are differences in the associated comorbidities and conditions, the coexistence of genetic or developmental diseases. Interstitial lung diseases may be responsible for this entity. One is alveolar capillary dysplasia with misalignment of pulmonary veins, a rare pathology but with a mortality rate of 100%, characterized by a failure in the formation of lung tissue that eventually results in impaired gas diffusion. We present a 5-month-old patient studied due to suspected congenital heart disease with persistent hypoxemia; diagnosis was made through lung biopsy.

**Key words:** pulmonary hypertension, diffuse parenchymal lung disease, alveolar capillary dysplasia with misalignment of pulmonary veins.

<http://dx.doi.org/10.5546/aap.2016.e175>

a. Servicio de Neumonología

b. Servicio de Anatomía Patológica. Hospital de Pediatría "Prof. Dr. Juan P. Garrahan", Ciudad Autónoma de Buenos Aires, Argentina.

**Correspondencia:** Dra. Manuela Dicembrino, manu\_dice@hotmail.com

**Financiamiento:** Ninguno.

**Conflicto de intereses:** Ninguno que declarar.

Recibido: 11-9-2015

Aceptado: 17-12-2015

## INTRODUCCIÓN

La hipertensión pulmonar (HTP) es una enfermedad infrecuente del aparato cardiopulmonar con una incidencia de 4,03 casos/millón/año y una prevalencia de 20,2 casos/millón, en pediatría; puede ser diagnosticada en cualquier momento de la vida. Se caracteriza por la proliferación progresiva y la remodelación de los vasos pulmonares, lo que causa un aumento en la resistencia vascular pulmonar, que, sostenido en el tiempo, conduce a la falla ventricular derecha y la muerte. Se define como la presión media en la arteria pulmonar de 25 mmHg o mayor, presión capilar pulmonar menor de 15 mmHg y resistencias vasculares pulmonares aumentadas.<sup>1,2</sup>

Son pocos los casos reportados de enfermedades pulmonares que generan esta entidad; sin embargo, su existencia suele acarrear un pronóstico sombrío.

Aquí se describe un caso de HTP como presentación clínica de esta enfermedad pulmonar infrecuente.

## CASO CLÍNICO

Paciente de sexo femenino, de 5 meses de edad, derivada para el estudio de cardiopatía congénita (anomalía total del retorno venoso), HTP e hipoxemia.

Paciente recién nacida a término (RNT), a las 38 semanas de gestación, con peso adecuado para la edad gestacional (PAEG) (3395 g) y embarazo controlado. Sin patología perinatal. Pesquisa neonatal, normal.

La madre refirió, desde el nacimiento, taquipnea y sudoración profusa, que aumentaba durante la alimentación. Su pediatra constató un mal progreso de peso con buena actitud alimentaria, sin disfagia y deposiciones de características normales.

No presentó infecciones ni episodios de obstrucción bronquial. No tenía antecedentes familiares de relevancia.

**Examen físico al momento del ingreso:** regular estado general, adelgazada, pálida, afebril. Peso: 4500 g (-2,68 DE); talla: 61 cm (-1,07 DE); circunferencia craneana: 40 cm (PC 10). Frecuencia respiratoria (FR): 48 resp./min.; saturación arterial de oxígeno (SaO<sub>2</sub>): 89%-91% en aire ambiente; saturación con cánula con oxígeno a 0,5 L/min: 95%. Frecuencia cardíaca (FC): 120-130 latidos por minuto (LPM); tensión arterial (TA): 70/45 mmHg.

Tórax simétrico con ligero aumento del diámetro anteroposterior, elástico, tiraje generalizado, buena entrada de aire bilateral sin ruidos agregados. Primer ruido normofonético; segundo ruido, desdoblado y aumentado de intensidad; soplo sistólico suave en el mesocardio sin irradiación; perfusión periférica conservada. Sin visceromegalias ni edemas.

**Estudios complementarios:** radiografía de tórax: índice cardiotorácico de 0,5; 3<sup>er</sup> arco cardíaco prominente (a expensas de las cavidades derechas), infiltrado intersticial bilateral, de predominio en bases y vértices no atribuibles a la HTP (Figura 1). Electrocardiograma: sobrecarga de presión de las cavidades derechas e hipertrofia del ventrículo derecho. Ecocardiograma doppler color: HTP suprasistémica sin evidencias de cardiopatía congénita. Ante la duda diagnóstica, se realizó un estudio hemodinámico, que informó ausencia de cardiopatía congénita, HTP sistémica (presión media de la arteria pulmonar:

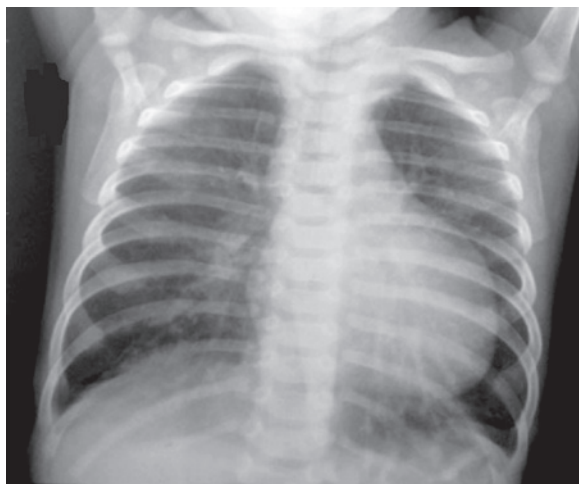
47 mmHg; presión media en la aorta: 47 mmHg; presión Wedge: 10 UW; resistencias vasculares pulmonares: 7 UW). Inició un tratamiento con 3 mg/kg/día de sildenafil, 3 mg/kg/día de hidroclorotiazida y 10 gama/k/día de digoxina. Continuó con oxígeno suplementario a 0,5 L/m.

Se continuó la evaluación por HTP y, por la presencia del infiltrado intersticial en la radiografía, se solicitó tomografía axial computada (TAC) de tórax de alta resolución sin contraste, que evidenció extensas áreas de opacidad en vidrio esmerilado, bilaterales, de predominio basal; engrosamiento peribronquial; imágenes nodulillares y centronodulillares con engrosamientos septales (Figura 2).

Con diagnóstico presuntivo (clínico/imagenológico) de enfermedad pulmonar difusa, se ampliaron los exámenes complementarios (hemograma, función renal y hepática, perfil nutricional, proteinograma electroforético, dosaje de inmunoglobulinas, serologías para VIH e infecciones virales, colagenograma extendido -CD3, CD4, FAN, anti-ADN, FR-hemosiderófagos en lavado gástrico, test del sudor, estudio molecular para fibrosis quística, prueba de Mantoux, lavados gástricos para BAAR), que arrojaron resultados dentro de los límites normales.

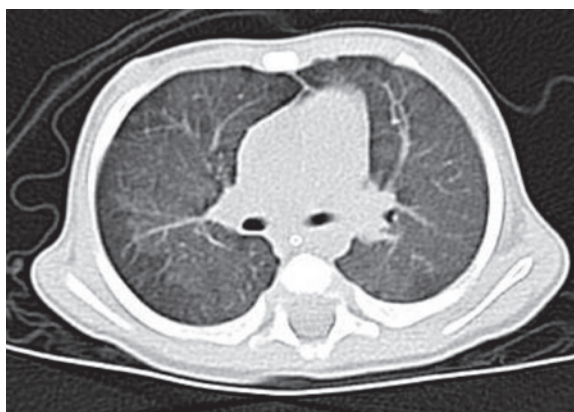
Al no hallarse la etiología de la patología, se decidió realizar una biopsia pulmonar por toracotomía abierta. El resultado histopatológico

FIGURA 1. Radiografía de tórax



Índice cardiotorácico 0,5; 3<sup>er</sup> arco cardíaco prominente (a expensas de cavidades derechas). Infiltrado intersticial bilateral.

FIGURA 2. Tomografía de tórax de alta resolución



Engrosamiento peribronquial, imágenes nodulillares y centro nodulillares con engrosamientos septales. Áreas de opacidad en vidrio esmerilado, bilaterales.

confirmó que se trataba de una enfermedad intersticial difusa de tipo displasia alvéolo-capilar con mal alineamiento de las venas pulmonares (DAC/MAVP) (Figura 3).

La paciente cursó el posoperatorio en Terapia Intensiva; siguió grave; tuvo un paro cardiorrespiratorio y falleció a los 16 días posbiopsia pulmonar.

## DISCUSIÓN

La enfermedad pulmonar difusa es una entidad rara en niños, con una prevalencia de 0,3/100 000 habitantes según la bibliografía.<sup>3</sup> Se caracteriza por la falla en la formación o reparación del tejido pulmonar (principalmente, del intersticio y las vías aéreas distales), que lleva al aumento del grosor y fibrosis del parénquima, y que da por resultado final la alteración en la difusión de gases.<sup>4,5</sup>

Ante la sospecha de HTP, se debe realizar un ecocardiograma para evaluar la existencia de cardiopatías estructurales congénitas. Luego de haberlas descartado, y ante la presencia de compromiso del intersticio pulmonar en la TAC de tórax que haga sospechar enfermedad pulmonar difusa responsable de la HTP, se deben estudiar las causas conocidas. En el caso de no arribar al diagnóstico, el siguiente paso es realizar la biopsia pulmonar. De acuerdo con el patrón anatomopatológico, la enfermedad pulmonar difusa se clasifica en dos subgrupos:<sup>6-8</sup>

1. Desórdenes no específicos (relacionados con enfermedades sistémicas, con pacientes inmunocomprometidos, inmunocompetentes y los que enmascaran enfermedades difusas).
2. Desórdenes más prevalentes de la infancia, que incluyen trastornos difusos en el desarrollo pulmonar, entre ellos la DAC/MAVP.

Más del 90% de los casos reportados de DAC/MAVP son recién nacidos de término. El 60% desarrolla cianosis y dificultad respiratoria asociadas a crisis de HTP dentro de las primeras 48 horas de vida.<sup>5</sup> El resto manifiesta síntomas durante las siguientes semanas de vida, y se evidencia, además de la HTP persistente, hipoxemia aguda o tan solo discreta taquipnea.

Como la mayoría de los pacientes padecen HTP, en un principio, estaban englobados dentro del diagnóstico de HTP persistente del recién nacido y, gracias a los avances histológicos y genéticos, en los últimos años, pudieron clasificarse bajo esta entidad.

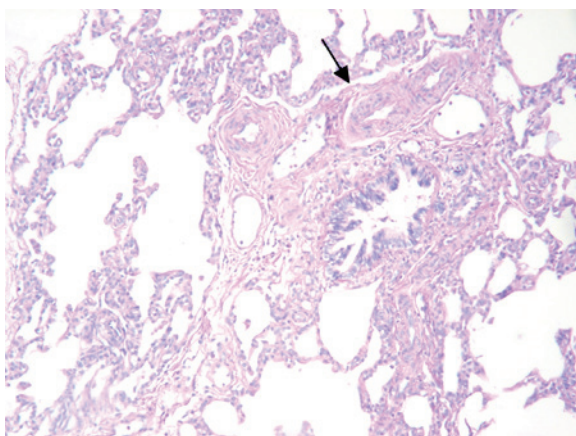
Entre el 50% y el 80% presentan patología extrapulmonar asociada, ya sean gastrointestinales (malrotación, atresia esofágica, ano imperforado), urogenitales (hidronefrosis, estenosis ureteral) o cardiológicos (ductus arterial persistente, defectos del tabique, estenosis valvular).<sup>6,7</sup>

La etiología genética de la DAC/MAVP ha permanecido incierta por varias décadas, y quedan aún múltiples funciones por descubrir. Forkhead Box f1 (Foxf1) es un importante regulador transcripcional que se expresa en el mesénquima pulmonar durante el desarrollo; es esencial su presencia en la etapa embrionaria y fetal, y cumple un papel crítico en el desarrollo de la vasculatura pulmonar.

En 2009, Stankiewicz et al., descubrieron que diversos pacientes con DAC/MAVP poseían deleciones en el grupo de genes del factor de transcripción FOX (FOXF1, FOXC2, FOXL1), localizado en el cromosoma 16q24.1, como también mutaciones puntuales del gen FOXF1. El riesgo de recurrencia de dicha patología es difícil de predecir. Se ha descrito como forma *de novo*, pero también como forma hereditaria con un patrón autosómico recesivo, en un 10% de los casos.<sup>9</sup>

Las alteraciones histopatológicas muestran un menor desarrollo pulmonar con engrosamiento de los septos, disminución del número de capilares alveolares, hipertrofia de la capa media de las arteriolas, disposición anómala de las venas

FIGURA 3. Imagen histopatológica



Engrosamiento difuso de los septos alveolares. Venas de mediano calibre que acompañan al bronquio y arteria (flecha).

adyacentes a las arterias y linfangiectasias (30%). Cuanto mayor sea el grado de gravedad de la displasia, peor es el curso clínico y el pronóstico del paciente.<sup>10</sup>

El crítico estado clínico de la mayoría de estos pacientes hace que cerca del 90% del diagnóstico histológico se lleve a cabo en el momento de la autopsia, ya sea por la escasa tolerancia al procedimiento o por la corta evolución natural de la enfermedad, con una mortalidad del 100% de los casos descritos al cabo de los primeros 3-6 meses de vida.<sup>4</sup> Actualmente, no existe ningún tratamiento disponible.

## CONCLUSIÓN

Este caso clínico hace hincapié en estudiar de forma exhaustiva a los lactantes con HTP y se descartan todas las causas secundarias que la pudieran producir, ya que, en este grupo etario, la forma idiopática es infrecuente.

También remarca la importancia de llegar al diagnóstico (a pesar de los riesgos que la biopsia pulmonar conlleva) para informar a la familia respecto al pronóstico desfavorable de la enfermedad y también brindar consejo genético para posibles embarazos posteriores. ■

## Agradecimientos

A la Dra. Mónica Siminovich, que, por su experiencia, contribuyó a llegar al diagnóstico.

## REFERENCIAS

1. Ivy DD, Abman SH, Barst RJ, Berger RM, et al. Pediatric pulmonary hypertension. *J Am Coll Cardiol* 2013;62(25 Suppl):117-26.
2. Del Cerro Marín MJ, Sabaté Rotés A, Rodríguez Ogando A, Mendoza Soto A, et al. Assessing pulmonary hypertensive vascular disease in childhood. Data from the Spanish registry. *Am J Respir Crit Care Med* 2014;190(12):1421-9.
3. Kurland G, Detering RR, Hagood JS, Young LR, et al. An official American Thoracic Society clinical practice guideline: classification, evaluation, and management of childhood interstitial lung disease in infancy. *Am J Respir Crit Care Med* 2013;188(3):376-94.
4. Bush A, Nicholson AG. Paediatric interstitial lung disease. *Eur Respir Mon* 2009;46:319-54.
5. Bishop NB, Stankiewicz P, Steinhorn RH. Alveolar capillary dysplasia. *Am J Respir Crit Care Med* 2011;184(2):172-9.
6. Antao B, Samuel M, Kiely E, Spitz L, et al. Congenital alveolar capillary dysplasia and associated gastrointestinal anomalies. *Fetal Pediatr Pathol* 2006;25(3):137-45.
7. Deutsch GH, Young LR, Detering RR, Fan LL, et al. Diffuse lung disease in young children: application of a novel classification scheme. *Am J Respir Crit Care Med* 2007;176(11):1120-8.
8. Bush A, Cunningham S, de Blic J, Barbato A, et al. European protocols for the diagnosis and initial treatment of interstitial lung disease in children. *Thorax* 2015;70(11):1078-84.
9. Stankiewicz P, Sen P, Bhatt SS, Storer M, et al. Genomic and genetic deletions of the FOX gene cluster on 16q24.1 and inactivating mutations of FOX1F1 cause alveolar capillary dysplasia and others malformations. *Am J Hum Genet* 2009;84(6):780-91.
10. Melly L, Sebire NJ, Malone M, Nicholson AG. Capillary apposition and density in the diagnosis of alveolar capillary dysplasia. *Histopathology* 2008;53(4):450-7.