

Reporte de un caso: perforación intestinal por cuerpo extraño

Case report: intestinal perforation by foreign body

Dra. Karol A. Martínez Portilla^{a,b}, Dra. Cecilia Zubiri^a, Dra. Norma Balcarce^a, Dra. Anabella Zosi^a y Dra. Clara I. Chereau^a

RESUMEN

La ingestión accidental de cuerpos extraños en la infancia es un evento frecuente que pocas veces requiere manejo intervencionista y presenta muy pocas complicaciones que impliquen tratamiento quirúrgico.

Se presenta un caso clínico de un lactante de 10 meses de edad, sin signos abdominales, en quien se encontró, como hallazgo incidental, un cuerpo extraño radiopaco de 7 cm de longitud en el abdomen compatible con un tornillo. No fue posible realizar la extracción endoscópica y requirió manejo quirúrgico. Se encontró una perforación de la segunda y tercera porción duodenal.

Palabras clave: cuerpos extraños, perforación intestinal, infancia.

ABSTRACT

Accidental ingestion of foreign bodies in childhood is a common event that rarely requires interventional management and presents very few complications involving surgical treatment. We present a clinical case of a 10 month old infant, without abdominal manifestations, in whom it was incidentally found a foreign radiopaque body of 7 cm in length in the abdomen, compatible with a screw. It was not possible to extract it by endoscopy. Therefore, it was necessary to perform surgery and a perforation of the second and third portion of the duodenum was encountered.

Key words: foreign bodies, intestinal perforation, childhood.

<http://dx.doi.org/10.5546/aap.2017.e21>

INTRODUCCIÓN

La ingestión accidental de un cuerpo extraño es frecuente en la edad pediátrica. Entre el 70% y el 80% de ellos son evacuados espontáneamente y no siempre requieren manejo intervencionista; un 10% precisan extracción endoscópica y menos del 1% puede requerir cirugía.^{1,2}

a. Hospital de Niños "Sor María Ludovica", La Plata.

b. Universidad Nacional de La Plata, Posgrado en Gastroenterología, Hepatología y Nutrición Pediátrica.

Correspondencia:

Dra. Karol A. Martínez Portilla, karolandrea1310@yahoo.com

Financiamiento: Ninguno.

Conflicto de intereses: Ninguno que declarar.

Recibido: 28-4-2016

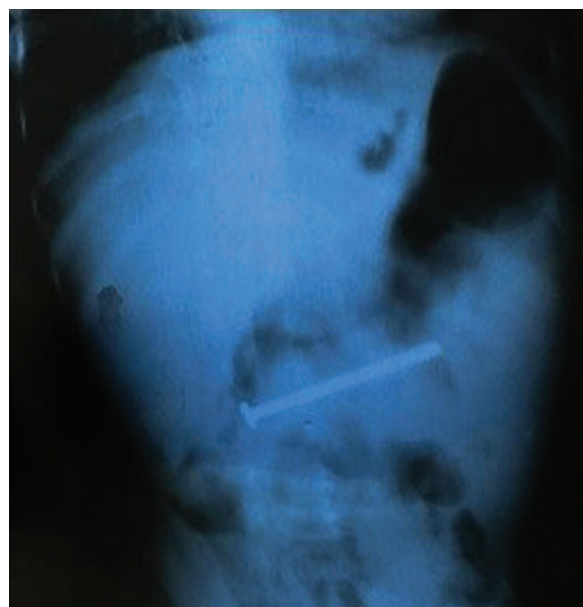Aceptado: 26-7-2016

El presente relato es un caso clínico ilustrativo de una perforación intestinal causada por un cuerpo extraño, en el que este fue un hallazgo radiográfico incidental, en un paciente que padecía infección respiratoria aguda.

CASO CLÍNICO

Lactante masculino de 10 meses, que consultó por manifestaciones respiratorias de 3 días de evolución. En el examen físico al momento del ingreso, se constataron signos de hipoxia y obstrucción bronquial y ausencia de otras manifestaciones de importancia. Se realizaron estudios de laboratorio con resultados positivos para el virus sincicial respiratorio y ausencia de elevación de reactantes de fase aguda. Se efectuó el diagnóstico de bronquiolitis. Por la persistencia de las manifestaciones clínicas, se realizó una radiografía toracoabdominal, que mostró infiltrado intersticial bilateral y, como hallazgo, un cuerpo extraño radiopaco compatible con un tornillo de 7 cm de longitud, localizado en la región centroabdominal (Figura 1).

FIGURA 1. Radiografía: Cuerpo extraño radiopaco en la región centroabdominal, compatible con un tornillo



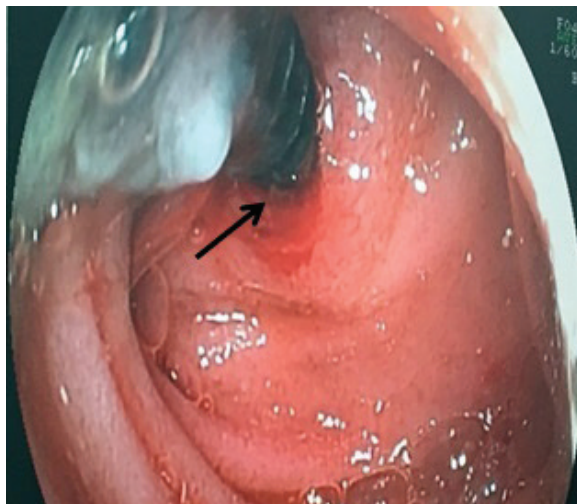
No se reconocieron niveles hidroaéreos ni signos sugerentes de neumoperitoneo. El niño fue trasladado a quirófano para realizar una videoendoscopia digestiva alta, bajo anestesia general, en compañía del equipo de cirugía pediátrica, dado que, según las imágenes, el sitio de localización impresionaba ser duodenal. Al realizar dicho procedimiento, se observó el extremo proximal del tornillo incrustado en la mucosa duodenal, entre la segunda y tercera porciones (Figura 2). Como no fue posible extraerlo por vía endoscópica, se realizó una laparotomía exploradora. En esta, se identificó una asa de yeyuno adherida al ángulo de Treitz y la perforación de la tercera porción duodenal por el tornillo. A 60 cm del ángulo de Treitz, se encontró un área despulida por adherencia del cuerpo extraño sin perforación. Se extrajo el tornillo, que era de 7 cm, y se suturaron las rafias.

El niño evolucionó favorablemente luego de la cirugía y continuó por tres días más con sintomatología respiratoria, con posterior mejoría.

DISCUSIÓN

La ingestión de cuerpos extraños en la edad pediátrica es un frecuente motivo de consulta a los servicios de urgencias en menores de 5 años. Es la segunda causa de indicación de realización de una endoscopia de urgencia.³ Los objetos ingeridos con mayor frecuencia son monedas, juguetes pequeños, pilas, imanes y, en general, cualquiera que pueda estar al alcance de la mano de los niños.⁴

FIGURA 2. Endoscopia: Extremo proximal del tornillo incrustado en la mucosa duodenal, entre la segunda y tercera porciones



Generalmente, la conducta para tomar es realizar un manejo expectante, con vigilancia clínica y radiológica, pues la mayoría serán expulsados en la materia fecal sin complicaciones. La necesidad de extracción endoscópica dependerá de las características del cuerpo extraño. Si se trata de un objeto cortopunzante, imanes, pilas de botón y objetos que obstruyan la luz esofágica, se indica la endoscopia de forma urgente.⁵ Según el tamaño del objeto, si es superior a 5 x 2 cm en escolares, 3 x 2 cm en lactantes y niños pequeños, está indicada la extracción endoscópica, la cual representa un 10%-20% del total de los pacientes; de ellos, un porcentaje inferior al 1% presentan perforación intestinal que requerirá manejo quirúrgico.⁶

Con respecto a la ingestión de un cuerpo extraño, el 5%-10% se encuentran alojados en la orofaringe, el 20% en el esófago, el 60% en el estómago y el 10% en el intestino. Los sitios más comunes de la perforación intestinal por un cuerpo extraño son aquellos en los cuales hay una disminución en el calibre de la luz y angulación del intestino (región ileocecal y rectosigmoidea), lo que predispone a la implantación en la pared intestinal y la subsecuente perforación.⁷

Los pacientes se presentan con sintomatología variada; es más aguda si se encuentra en el tercio proximal del esófago, con disfagia, sialorrea y dolor. Hasta un 50% de los niños pueden ser asintomáticos, incluso con perforación intestinal. El neumoperitoneo es raramente observado en radiografías prequirúrgicas, debido a que se presenta una progresiva instalación del cuerpo extraño en la pared intestinal y se va recubriendo de fibrina, epiplón y asas intestinales, los cuales previenen el pasaje de gas o fluidos a la cavidad abdominal.⁸

Este es un caso ilustrativo de un paciente en quien se encontró el cuerpo extraño como un hallazgo casual y sus cuidadores desconocían su ingesta. Se realizó, finalmente, el tratamiento quirúrgico para corregir la perforación.

CONCLUSIÓN

La perforación intestinal por la ingesta de un cuerpo extraño es una complicación infrecuente, pero se debe tener un alto índice de sospecha y relacionar las características del objeto ingerido con la edad del paciente y su localización en el tracto digestivo, pues la ausencia de signos y síntomas no la descartan, tal como sucedió en el caso clínico presentado. ■

REFERENCIAS

1. Goh B, Chow P, Quah H, Ong H, et al. Perforation of the Gastrointestinal Tract Secondary to Ingestion of Foreign Bodies. *World J Surg* 2006;30(3):372-7.
2. Brown C. Small Bowel and Colon Perforation. *Surg Clin North Am* 2014;94(2):471-5.
3. Maluenda Carrillo C, Varea Calderón V, Bodas Pinedo A. Ingesta de cuerpos extraños. En *Protocolos diagnóstico-terapéuticos de Gastroenterología, Hepatología y Nutrición Pediátrica SEGHNP-AEP*. Madrid: Ergon; 2010. Págs.131-4.
4. Cortés García L, Santolaria Piedrafita S. Cuerpos extraños en el tracto digestivo superior. *Medicine* 2012;11(3):158-65.
5. ASGE Standars of Practice Committee, Ikenberry S, Jue T, Anderson M, et al. Management of ingested foreign bodies and food impactions. *Gastrointest Endosc* 2011;73(6):1085-91.
6. Pinero Madrona A, Fernández Hernández J, Carrasco Prats M, Riquelme Riquelme J, et al. Intestinal Perforation by Foreign Bodies. *Eur J Surg* 2000;166(4):307-9.
7. Cevik M, Gökdemir M, Boleken M, Sogut O, et al. The Characteristics and Outcomes of Foreign Body Ingestion and Aspiration in Children Due to Lodged Foreign Body in the Aerodigestive Tract. *Pediatr Emerg Care* 2013;29(1):53-7.
8. Kramer R, Lerner D, Lin T, Manfredi M, et al. Management of Ingested Foreign Bodies in Children: A Clinical Report of the NASPGHAN Endoscopy Committee. *J Pediatr Gastroenterol Nutr* 2015;60(4):562-74.