

Causa infrecuente de pancreatitis aguda: migración de la sonda de gastrostomía

Estimado editor:

Quisiéramos publicar en esta sección el caso de un niño con pancreatitis aguda.

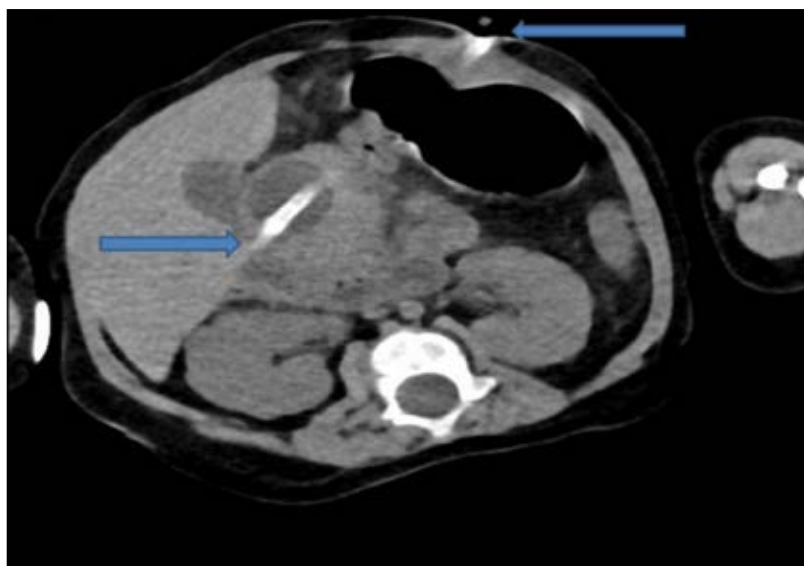
Introducción: en los pacientes pediátricos que sufren enfermedades crónicas, una nutrición adecuada es sumamente importante, ya que la ingesta insuficiente de nutrientes llevará a la inanición. En el caso de los pacientes con síndromes neurológicos y parálisis cerebral, la gastrostomía suele ser el método predilecto para la alimentación enteral. Al aparato intestinal se accede ya sea mediante una sonda nasal o por vía percutánea con una conexión directa al estómago o al yeyuno. Se prefieren las sondas nasogástricas para cubrir las necesidades nutricionales a corto plazo durante un máximo de cuatro semanas, pero es preferible una gastrostomía percutánea para los pacientes pediátricos que requieren alimentación por sonda a largo plazo, ya que es más cómoda, causa una menor desfiguración y es menos traumática que la alimentación nasogástrica. Se emplean técnicas endoscópicas o radiológicas para realizar el acceso percutáneo y así prevenir las complicaciones posteriores a la gastrostomía, las cuales varían de una infección de la herida a una hemorragia, una perforación intestinal, acceso a los órganos intrabdominales e incluso fascitis necrosante y fístula colocutánea.

La pancreatitis aguda provocada por la migración de la sonda luego de una gastrostomía percutánea es muy infrecuente. En la bibliografía relevante se describen casos de complicaciones relacionadas con obstrucción pilórica, que también es infrecuente, en pacientes adultos o de edad avanzada.¹⁻⁵ Por lo tanto, la aparición de pancreatitis en los pacientes pediátricos es sumamente extraña. El objetivo de este manuscrito es evaluar los datos clínicos de un paciente pediátrico con gastrostomía que presentó un ataque de pancreatitis.

CASO

Ingresa a nuestro hospital un varón de 21 meses de edad al que se le había diagnosticado síndrome de Meckel-Gruber y que tenía un drenaje biliar debido a la gastrostomía. Al niño se lo había sometido a una cirugía de encefalocele y tenía insuficiencia renal crónica debido a poliquistosis renal. En los análisis de sangre se observó, en suero, aumento de la ALT (298 U/L), la AST (636 U/L) y la GGT (1243 U/L) y concentraciones extremadamente elevadas de amilasa (640 U/L) y lipasa (890 U/L). En la imagen de la tomografía computarizada abdominal se observó que la sonda Foley para gastrostomía se encontraba cerca del colédoco, atravesaba el píloro y empujaba el capuchón duodenal hacia el antro (*Figura 1*). Luego de retirar la sonda, las concentraciones de las enzimas pancreáticas séricas disminuyeron drásticamente.

FIGURA 1. La sonda Foley para gastrostomía se encontraba cerca del colédoco, atravesaba el píloro y empujaba el capuchón duodenal hacia el antro en la imagen de la tomografía computarizada



DISCUSIÓN

En los pacientes que requieren asistencia alimentaria a largo plazo, durante más de cuatro a seis semanas, el estándar de nutrición enteral actual es la colocación de una sonda de gastrostomía endoscópica percutánea (GEP). Se trata de un método seguro que puede aplicarse con facilidad, por lo que es preferible especialmente en los pacientes con disfagia orofaríngea y con deterioro de la deglución por causas neurológicas.

Una complicación infrecuente es la obstrucción pilórica causada por la GEP, que suele ser causada por el traslado de la sonda de GEP desde el estómago hacia el duodeno, lo que produce una obstrucción parcial o total en este nivel. La migración del globo hacia el píloro, el duodeno y el yeyuno proximal es más probable y puede causar obstrucción en estos niveles.^{6,7} En el caso del paciente que describimos, el problema surgió luego de reemplazar la sonda de GEP con una sonda Foley con globo. En la bibliografía se describen casos relacionados con la aparición de pancreatitis por obstrucción duodenal debido a la oclusión del globo a nivel de la ampolla de Vater.^{8,9} Si bien es bastante infrecuente, puede presentarse en forma de pancreatitis aguda causada por la obstrucción de la ampolla en la segunda porción del duodeno o por la compresión de la cabeza del páncreas y la resultante enfermedad pancreática o biliar obstructiva.^{8,10} Los síntomas inespecíficos incluyen náuseas, vómitos y dolor epigástrico, junto con resultados de laboratorio que indican concentraciones elevadas de las enzimas pancreáticas y hepáticas. La inflamación pancreática, con o sin dilatación de los conductos pancreáticos o de las vías biliares, coinciden con la obstrucción observada en las imágenes.

Este caso destaca la importancia de la colocación correcta de la sonda de gastrostomía y de brindar las instrucciones necesarias a las personas encargadas de cuidar la GEP para garantizar la colocación no problemática de la sonda. Pueden surgir complicaciones, como las observadas en este paciente, si se coloca la GEP en el antro distal, cerca del píloro. Sin embargo, estas pueden evitarse si se coloca la GEP cuidadosamente en el área proximal al antro y al canal pilórico en la curva mayor. Una endoscopia digestiva alta sirve para confirmar fácilmente el diagnóstico. Con control endoscópico, se logra la relajación después de desinflar el globo y se lo lleva nuevamente al estómago.

CONCLUSIÓN

Se debe considerar que los pacientes pediátricos sometidos a la colocación de una sonda de GEP con globo están en riesgo de tener síntomas obstructivos y se los debe controlar mediante endoscopia. Se debe informar adecuada y cabalmente a los pacientes y a sus familiares sobre el uso y el seguimiento de la sonda de GEP, en especial, el control del sector de fijación externa, lo que evitaría las emergencias en esta enfermedad. Como en el caso de nuestro paciente, el uso de una sonda de Foley como sonda de gastrostomía, sin fijación a la piel, puede hacer que la válvula inflada, que atraviesa el estómago y el antro, obstruya la salida de la ampolla de Vater. El resultado final, aunque sea infrecuente, puede ser la pancreatitis. ■

Dr. Tamer Sekmenli, Profesor ayudante^a

Dr. Metin Gündüz, Profesor ayudante^a

Dr. İlhan Ciftci, Profesor asociado^a

Dr. H. Haldun Emiroğlu, Profesor asociado^b

Dr. Mustafa Koplay, Profesor asociado^c

- Facultad de Medicina de Selçuk Üniversitesi, Departamento de Cirugía Pediátrica, Konya, Turquía.
- Facultad de Medicina de Selçuk Üniversitesi, Departamento de Gastroenterología Pediátrica, Konya, Turquía.
- Facultad de Medicina de Selçuk Üniversitesi, Departamento de Radiología, Konya, Turquía.

Correspondencia:

Dr. Tamer Sekmenli: dr_sekmenli@hotmail.com

REFERENCIAS

- Miele VJ, Nigam A. Obstructive jaundice and pancreatitis secondary to percutaneous endoscopic gastrostomy tube migration. *J Gastroenterol Hepatol.* 2005;20(11):1802-3.
- Shah AM, Shah N, DePasquale JR. Replacement gastrostomy tube causing acute pancreatitis: case series with review of literature. *JOP.* 2012;13(1):54-7.
- Barosa R, Santos C, Fonseca J. Gastric outlet obstruction: An unusual adverse event of percutaneous endoscopic gastrostomy. *Rev Esp Enferm Dig.* 2016;108(1):53-4.
- Hawatmeh A, Alkhateeb A, Arqoub AA, et al. Gastrostomy tube migration complicated with acute pancreatitis: Two case reports with review of literature. *Int J Crit Illn Inj Sci.* 2016;6(1):48-50.
- Netz U, Perry ZH, Mizrahi S. The lost foley catheter. *Am Surg.* 2012;78(9):E407-8.
- Schapiro GD, Edmundowicz SA. Complications of percutaneous endoscopic gastrostomy. *Gastrointest Endosc Clin N Am.* 1996;6(2):409-22.
- Date RS, Das N, Bateson PG. Unusual complications of ballooned feeding tubes. *Ir Med J.* 2002;95(6):181-2.
- Imamura H, Konagaya T, Hashimoto T, et al. Acute pancreatitis and cholangitis: a complication caused by a migrated gastrostomy tube. *World J Gastroenterol.* 2007;13(39):5285-7.

9. Guzman Ruiz O, Ramirez Martin Del Campo M, Martinez Litago E, et al. Acute pancreatitis secondary to migration of percutaneous gastrostomy tube. *Med Clin (Barc)*. 2010;135(6):289-90.
10. Perisleris J, England R, Hull M. Balloon gastrostomy migration leading to acute pancreatitis. *Gut* 2006;55(11):1673-4.