

Osteomielitis crónica multifocal recurrente: caso clínico pediátrico

Chronic recurrent multifocal osteomyelitis: pediatric clinical case

Dra. Cristina G. Battagliotti^a, Dra. Daniela Rispolo Klubek^a y Dr. Luis Nobile^a

RESUMEN

La osteomielitis crónica multifocal recurrente fue recientemente clasificada dentro de las enfermedades autoinflamatorias, caracterizadas por episodios de inflamación sistémica, que incluyen indicadores serológicos de inflamación, en ausencia de autoanticuerpos o agentes patógenos.

La característica clínica es la aparición insidiosa de dolor, tumefacción y sensibilidad localizada sobre el hueso afectado, principalmente, en la metáfisis y epífisis de los huesos largos, clavícula y también vértebras. Son episodios autolimitados y recurrentes.

Se presenta a un paciente de 2 años y 2 meses con afectación ósea tipo osteolítica en dos focos aislados con un año de diferencia entre ambos episodios. La biopsia ósea fue compatible con osteomielitis crónica y se descartó patología de origen infeccioso, neoplásico y enfermedad proliferativa. Presentó buena respuesta al tratamiento con antiinflamatorios.

El conocimiento de esta entidad como diagnóstico diferencial evita el tratamiento antibiótico prolongado, estudios complementarios y biopsias óseas, considerando los criterios diagnósticos y recurrencia de los episodios.

Palabras clave: osteomielitis crónica multifocal recurrente.

ABSTRACT

Chronic recurrent multifocal osteomyelitis has recently been classified as an autoinflammatory disorder characterized by episodes of systemic inflammation including serological signs of inflammation occurring in the absence of autoantibodies or pathogen agents.

The insidious onset of pain with swelling and tenderness localized over the affected bones are the main manifestations. The metaphysis and epiphyses of the long bones, clavicle and vertebrae are affected.

We report a male patient aged 2 years and 2 months with osteomyelitis with lytic destruction in two different single sites with a year difference between the episodes.

Histological examination of the bone showed inflammation and chronic osteomyelitis, excluding the existence of infectious osteomyelitis, neoplasm and myeloproliferative disease.

Clinical symptoms improved under treatment with non-steroidal anti-inflammatory drugs.

Considering chronic recurrent multifocal osteomyelitis may shorten time to diagnosis in order to avoid potentially unnecessary prolonged courses of intravenous antibiotics, complementary studies and multiple biopsies.

Key words: chronic recurrent multifocal osteomyelitis.

a. Hospital de Niños Dr. Orlando Alassia, Santa Fe, Argentina.

Correspondencia:

Dra. Daniela Rispolo Klubek: danirispolok@gmail.com

Financiamiento: Ninguno.

Conflicto de intereses: Ninguno que declarar.

Recibido: 3-1-2018

Aceptado: 24-4-2018

<http://dx.doi.org/10.5546/aap.2018.e679>

Cómo citar: Battagliotti CG, Rispolo Klubek D, Nobile L. Osteomielitis crónica multifocal recurrente: caso clínico pediátrico. *Arch Argent Pediatr* 2018;116(5):e679-e683.

INTRODUCCIÓN

La osteomielitis crónica multifocal recurrente (CMRO) fue recientemente clasificada dentro de las enfermedades autoinflamatorias, caracterizadas por episodios de inflamación sistémica e indicadores serológicos de inflamación, en ausencia de autoanticuerpos o agentes patógenos.¹⁻³

Fue descrita por primera vez en 1972 por Giedion como una forma inusual de lesión ósea subaguda-crónica.¹ En la actualidad, hay alrededor de 400 casos publicados en la literatura, pero la verdadera prevalencia es difícil de aseverar, ya que es una patología subdiagnosticada.^{2,3}

La característica clínica es la aparición insidiosa de dolor con tumefacción y sensibilidad localizada sobre el hueso afectado, principalmente, la metáfisis y epífisis de huesos largos, la clavícula e incluso las vértebras.^{4,5}

Esta afección es desconocida muchas veces, por lo que el cuadro se interpreta, inicialmente, como osteomielitis infecciosa. El retraso en el diagnóstico conduce al uso prolongado de antibióticos, estudios por imágenes y múltiples biopsias.

El diagnóstico de CMRO es por exclusión de otras patologías que requieren biopsia, ya sean infecciosas, neoplásicas, metabólicas o procesos linfoproliferativos.^{4,5}

Se presenta a un paciente de 2 años y 2 meses con dos focos de osteomielitis activa y se enfatizan las dificultades diagnósticas del caso.

CASO CLÍNICO

Se trata de un varón de 2 años y 2 meses, con antecedente de haber padecido, al año de vida, un episodio de dolor y cojera del miembro inferior izquierdo, en el que se constató, por radiografía, una lesión osteolítica en el cuello

femoral, con imagen de hiperintensidad en la resonancia, compatible con un proceso inflamatorio (Figura 1). Se realizó una biopsia ósea, que informó osteomielitis ósea con focos de necrosis óseas con neoformación y médula ósea con infiltrado inflamatorio, predominantemente, linfocitos, histiocitos, algunas células plasmáticas y células gigantes multinucleadas. Los cultivos óseos fueron negativos y continuó el seguimiento ambulatorio.

Consultó nuevamente al año de este episodio por dolor y tumefacción en el hombro de una

FIGURA 1. Resonancia magnética nuclear de pelvis con contraste, que muestra una lesión en el cuello femoral izquierdo. Se evidencia un área de refuerzo de 6,6 mm, compatible con un proceso inflamatorio-infeccioso focal.

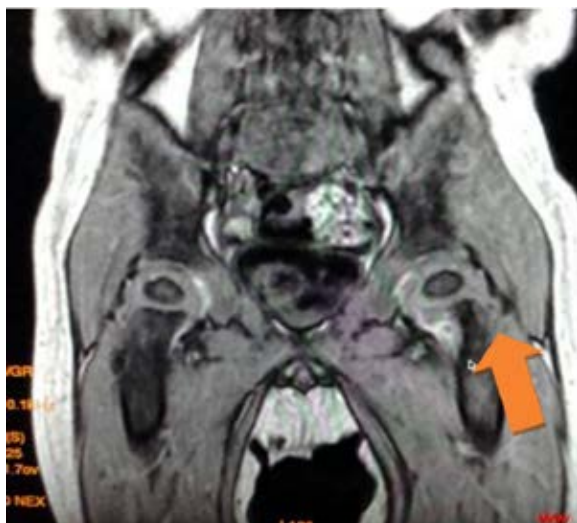
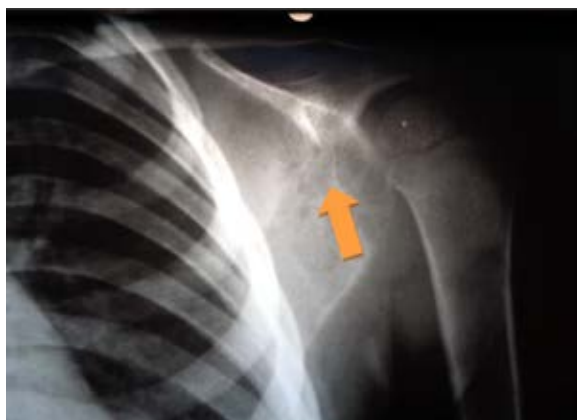

FIGURA 2. Radiografía de la escápula izquierda con múltiples imágenes radiolúcidas osteolíticas



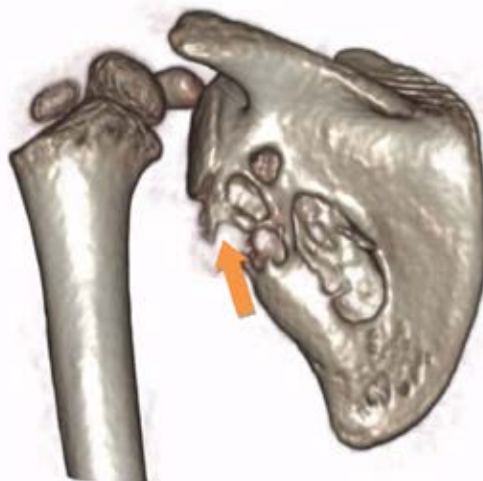semana de evolución. Al momento del examen físico, presentaba el miembro superior izquierdo en posición de flexión y aducción antiálgica con una tumoración roja dolorosa ante la palpación en la escápula izquierda. El resto del examen, sin particularidades.

En el análisis de laboratorio, glóbulos blancos: 11 700 cél./ml (40 neutrófilos 50 linfocitos); hematocrito: 31,9%; hemoglobina: 10,8 g/dl; velocidad de eritrosedimentación: 26 mm; proteína C reactiva (PCR): 5,63 mg/dl. En la radiografía y la tomografía axial computada (TAC) del miembro superior, se observaban lesiones osteolíticas en la escápula (Figuras 2 y 3). Tanto la prueba cutánea de derivado proteico purificado (*purified protein derivative*; PPD, por sus siglas en inglés) como los cultivos para tuberculosis y otras micobacterias fueron negativos, como así también la serología para brucelosis. Los niveles de gammaglobulina se encontraban acordes para la edad.

Al inicio, se medicó con clindamicina e ibuprofeno, con la toma previa de la biopsia y cultivos. Tanto los hemocultivos como los cultivos del tejido óseo fueron negativos, por lo que se suspendió el antibiótico. Recibió solo 5 días de clindamicina parenteral a razón de 40 mg/kg/día durante la internación y fue dado de alta con antiinflamatorios no esteroides por vía oral.

La biopsia ósea informó un cuadro histopatológico semejante al anterior, con

FIGURA 3. Tomografía axial computada del hombro y la escápula con reconstrucción 3D. Se observan lesiones de tipo osteolítico en el borde lateral y en la cara costal de la escápula



tejido fibroso y trabéculas óseas reticulares de reciente formación con aposición osteoblástica y reabsorción osteoclástica, separadas por médula fibrosa con infiltrados linfocitarios, tejidos de granulación con vasos de neoformación y acúmulos histiocitarios mono- y multinucleados. Obligó el diagnóstico diferencial con un cuadro osteomielítico activo y un granuloma eosinófilo (Figura 4).

La inmunomarcación por técnicas inmunohistoquímicas fue negativa para el CD1a y S100.

En ambos episodios, el paciente se recuperó completamente, con un mes de evolución desde el comienzo de los síntomas clínicos hasta su completa desaparición. Los síntomas y el proceso inflamatorio fueron autolimitados con buena respuesta a los antiinflamatorios.

DISCUSIÓN

La CMRO, también llamada osteomielitis crónica no bacteriana, es una rara enfermedad clasificada recientemente dentro de las enfermedades autoinflamatorias.⁴ Estas últimas se tratan de desórdenes clínicos caracterizados por episodios de inflamación sistémica, con exacerbaciones y remisiones, en ausencia de autoanticuerpos o agentes patógenos. En la última década, se han producido grandes avances al identificarse la base genética causal, que permite explicar la etiopatogenia de estas enfermedades. Debido a las mutaciones genéticas, se codifican proteínas anómalas, que son mediadoras de

las respuestas de inflamación y apoptosis, con desregulación y desarrollo de cuadros de características inflamatorias.^{6,7}

En el caso de la CMRO, puede presentarse aislada o asociada a lesiones cutáneas, como en el síndrome sinovitis, acné, pustulosis, hiperostosis, osteomielitis (SAPHO) o en el síndrome de Sweet, que se presenta con fiebre y lesiones dolorosas en la piel. También se ha descrito su coexistencia con enfermedades sistémicas, como granulomatosis de Wegener y enfermedad inflamatoria intestinal con base genética común.

Hay dos síndromes autoinflamatorios que acompañan la CMRO, el de Majeed (anemia diseritropoyética, sinovitis, artritis, acné) y la deficiencia en el antagonista del receptor de la interleuquina 1 (*deficiency of the interleukin-1 receptor antagonist*; DIRA, por sus siglas en inglés; que se presenta con lesiones cutáneas y óseas graves), en los que la causa genética es bien conocida, sin estar establecida aun cuando se presenta en la forma aislada.⁸

Afecta, principalmente, a niños y adolescentes, con una media de edad de 8 años y un ligero predominio en el sexo femenino.⁹

Su síntoma fundamental es el dolor óseo inflamatorio, insidioso, acompañado de edema, que asocia, en ocasiones, fiebre o astenia. Es frecuente la presentación multifocal y simétrica, aunque puede tener un solo foco óseo.⁵

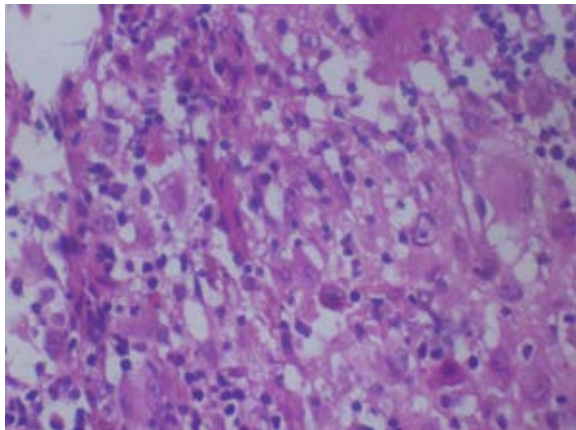
La localización más típica es la metáfisis de huesos largos, fémur, tibia, huesos pélvicos y clavícula, que afecta, en ocasiones, la mandíbula y la columna vertebral.^{4,5}

Nuestro caso fue un varón de 24 meses con dos focos con sintomatología de dolor e impotencia funcional del miembro afectado, afebril y sin síntomas sistémicos. La localización fue en el cuello del fémur y la escápula, con lesiones osteolíticas.

El diagnóstico de CMRO es de exclusión, especialmente, en las formas con foco único, basado en los síntomas clínicos y estudios complementarios, y es necesario el diagnóstico diferencial con osteomielitis infecciosa, granuloma eosinófilo y neoplasias, como sarcoma de Ewing y enfermedades proliferativas.⁴ Los resultados de laboratorio son inespecíficos, con aumento, en ocasiones, de los reactantes de fase aguda, VES y PCR.⁹

H. J. Girschick y col.,^{10,11} realizan una descripción de los hallazgos imagenológicos característicos de la enfermedad vistos en las radiografías, centellograma, TAC y resonancia

FIGURA 4 (HE: 10 X 10). Tejido óseo de la escápula, que muestra trabéculas reticulares con aposición osteoblástica y reabsorción osteoclástica reciente con infiltrado inflamatorio activo en la médula ósea, con acúmulo de linfocitos e histiocitos y células gigantes multinucleadas



magnética nuclear (RMN) de los huesos afectados. La radiografía es variable, y pueden presentarse lesiones osteolíticas, esclerosis o ambas. La destrucción ósea sin reacción perióstica o secuestro óseo es característica.

La RMN puede ser útil para evaluar la actividad de las lesiones e identificar el sitio apropiado para realizar la biopsia.¹⁰

La anatomía patológica con el estudio histopatológico a través de la biopsia ósea es necesaria y cobra importancia cuando no es posible descartar enfermedad neoplásica o infecciosa.^{10,11}

H. J. Girschick¹⁰ describe los hallazgos anatomopatológicos en 12 pacientes, que consisten en un proceso inflamatorio crónico de tipo linfocitario, con células plasmáticas e histiocitos. La inmunomarcación muestra predominancia de CD3 (+), CD45RO (+) y celular T, CD8 (+).

En nuestro caso, se volvieron a revisar las dos biopsias óseas, que tenían los mismos hallazgos de inflamación y necrosis con aumento del

número de células plasmáticas tipo histiocitos, lo que obligó al diagnóstico diferencial con histiocitosis. La inmunomarcación con CD 1a, que identificaba las células de Langerhans, fue negativa, lo que hizo poco probable el diagnóstico de histiocitosis.

Debido a no encontrarse definidos los hallazgos específicos para esta patología, el diagnóstico definitivo debe ser multidisciplinario a partir de la clínica y los métodos complementarios.¹²

Un estudio retrospectivo del Hospital de Niños Bristol Royal de Inglaterra, que incluyó a 41 pacientes, describe una media de edad de inicio de los síntomas a los 9 años (rango de 1 a 13 años) y una media de tiempo entre el inicio de los síntomas y el diagnóstico de 15 meses, con un rango de entre 1 y 92 meses. El estudio destaca que la aplicación de los criterios diagnósticos de Handrick (*Tabla 1*) disminuyó la necesidad de biopsia en algunos pacientes.⁹

El tratamiento de esta enfermedad no está bien definido. Los episodios de autoinflamación

TABLA 1. Criterios diagnósticos de Handrick

Hallazgos de síntomas clínicos:

- Buen estado general
- Afebril o fiebre leve
- Hallazgos de inflamación local (tumoración, rubor, calor)
- Algunas veces, multifocal
- Algunas veces, con afectación de la piel

Hallazgos de laboratorio:

- Incremento de la velocidad de eritrosedimentación
- Hemograma normal
- PCR, la mayoría de las veces, negativa
- Factor reumatoide, anticuerpos antinucleares, HLA-B27, la mayoría de las veces, indetectables
- Sin evidencia de agentes infecciosos

Hallazgos histológicos:

- Inflamación no específica (inicialmente, neutrofílica y luego linfomonocítica)

Hallazgos imagenológicos:

- Radiografía: inicialmente, osteólisis; luego, esclerosis (sobre todo, en metafisis de huesos largos)
- Gammagrafía: claro incremento focal de la actividad en las articulaciones afectadas
- RM: cambios que dependen del grado de actividad inflamatoria

Tratamiento, evolución y pronóstico:

- Los antibióticos no tienen efecto
- Mejoría con AINES
- Evolución recurrente y crónica
- Buen pronóstico

son limitados. Se utilizan antiinflamatorios no esteroides y, recientemente, bifosfonatos, como pamidronato en ciclos de 1 mg/kg/día por tres días, para controlar, de esta forma, los signos de inflamación.¹⁰⁻¹³

Algunos autores recomiendan el uso de azitromicina para el tratamiento de la CMRO por su efecto inmunomodulador y antiinflamatorio.¹⁴

El pronóstico de la enfermedad es bueno, con episodios autolimitados, sin secuelas en la mayoría de los casos. A. M. Huber y col.,¹⁵ presentan el seguimiento de pacientes con CMRO durante cinco años, con buen pronóstico a largo plazo, aunque un pequeño porcentaje persistió con actividad de la enfermedad y presentó riesgo de complicaciones físicas y psicológicas.

CONCLUSIÓN

Interesa el conocimiento de esta entidad autoinflamatoria como diagnóstico diferencial en niños con sintomatología ósea para evitar el uso innecesario de tratamiento antibiótico prolongado, estudios complementarios y biopsias óseas, teniendo en cuenta los criterios diagnósticos y la recurrencia de los episodios. ■

Agradecimientos

Los autores agradecen a los profesionales del laboratorio Araujo Santino por su interés en el estudio de las biopsias óseas y al Dr. Bernardo Abranson, jefe de Traumatología del Hospital de Niños Dr. Orlando Alassia.

REFERENCIAS

- Giedion A, Holthussen W, Masel LF, et al. Subacute and chronic "symmetrical" osteomyelitis. *Ann Radiol (Paris)* 1972; 15(3):329-42.
- Carr AJ, Cole WG, Robertson DM, et al. Chronic multifocal osteomyelitis. *J Bone Joint Surg Br* 1993; 75(4):582-591.
- Gamble JG, Rinsky LA. Chronic recurrent multifocal osteomyelitis: a distinct clinical entity. *J Pediatr Orthop* 1986; 6(5):579-84.
- Estrada-Castrillón M, Ruiz-Zabaleta T. Osteomielitis crónica multifocal recurrente: presentación de un caso. *CES Med* 2011; 25(1):109-18.
- Ariza Jiménez A, Núñez Cuadros E, Galindo Zavala R, et al. Osteomielitis multifocal recurrente en niños: experiencia de un centro de tercer nivel. *Reumatol Clin.* 2017 [En prensa]. [Acceso: 2 de mayo de 2018]. Disponible en: <http://www.reumatologiaclinica.org/es/osteomielitis-multifocal-recurrente-ninos-experiencia/avance/S1699258X17300906/>.
- Federici S, Sormani MP, Ozen S, et al. Evidence-based provisional clinical classification criteria for autoinflammatory periodic fevers. *Ann Rheum Dis* 2015; 74(5):799-805.
- Jansson A, Renner ED, Ramser J, et al. Classification of non-bacterial osteitis: retrospective study of clinical, immunological and genetic aspects in 89 patients. *Rheumatology (Oxford)* 2007; 46(1):154-60.
- Cox A, Darbro B, Laxer R, et al. Recessive coding and regulatory mutations in FBLIM1 underlie the pathogenesis of chronic recurrent multifocal osteomyelitis (CRMO). *PLoS One* 2017; 12(3):e0169687.
- Roderick M, Shah R, Rogers V, et al. Chronic recurrent multifocal osteomyelitis (CRMO)—advancing the diagnosis. *Pediatr Rheumatol Online J* 2016; 14(1):47.
- Girschick H, Huppertz H, Harmsen D, et al. Chronic recurrent multifocal osteomyelitis in children: diagnostic value of histopathology and microbial testing. *Hum Pathol* 1999; 30(1):59-65.
- Kaiser D, Bolt I, Hofermm M, et al. Chronic nonbacterial osteomyelitis in children: a retrospective multicenter study. *Pediatr Rheumatol Online J* 2015; 13:25.
- Compeyrot-Lacassagne S, Rosenberg AM, Babyn P, et al. Pamidronate treatment of chronic noninfectious inflammatory lesions of the mandible in children. *J Rheumatol* 2007; 34(7):1585-9.
- Kufeji O, Withana K, Michaelis L. Chronic recurrent multifocal osteomyelitis is a differential of childhood limp. *Arch Dis Child* 2006; 91(1):30.
- Schilling F, Wagner AD. Azithromycin: an anti-inflammatory effect in chronic recurrent multifocal osteomyelitis? A preliminary report. *Z Rheumatol* 2000; 59(5):352-3.
- Huber AM, Lam PY, Duffy CM, et al. Chronic recurrent multifocal osteomyelitis: Clinical outcomes after more than five years of follow-up. *J Pediatr* 2002; 141(2):198-203.