

# Escorbuto en la adolescencia: reporte de un caso

## *Scurvy in adolescence: case report*

M. Sofía Rittatore<sup>a</sup>, Soraya El Kik<sup>a</sup>, Mariela F. Ferrari<sup>a</sup>, Gabriela Krochik<sup>a</sup>, Daniel Casim<sup>a</sup>, Fabiana Quatrone<sup>a</sup>

### RESUMEN

El escorbuto es una enfermedad producida por déficit de vitamina C. Si bien en la actualidad es poco frecuente, la bibliografía describe grupos de riesgo en la población pediátrica, dentro de los que se encuentran los pacientes con alteraciones alimentarias.

Se reporta el caso de un adolescente varón, de 11 años de edad, que desarrolló la enfermedad por un hábito alimentario selectivo, sin ingesta de frutas ni verduras.

El objetivo del reporte es resaltar la importancia de la anamnesis alimentaria completa en la consulta con el equipo de salud, que permita sospechar y detectar de manera temprana y oportuna trastornos por déficit de micronutrientes como el escorbuto.

**Palabras clave:** escorbuto, vitamina C, deficiencia de ácido ascórbico, micronutrientes.

### ABSTRACT

Scurvy is a disease caused by vitamin C deficiency. Although it is currently rare, risk groups in the pediatric population are described in the bibliography, including patients with eating disorders. We report the case of an 11-year-old male adolescent who developed the disease due to a selective eating habit, without fruits or vegetables.

The objective of this report is to highlight the importance of complete food anamnesis in consultation with the health team, which allows to suspect and detect early and timely micronutrient deficiency disorders such as scurvy.

**Key words:** scurvy, vitamin C, ascorbic acid, ascorbic acid deficiency, micronutrients.

<http://dx.doi.org/10.5546/aap.2022.e137>

**Cómo citar:** Rittatore MS, El Kik S, Ferrari MF, Krochik GL, et al. Escorbuto en la adolescencia: reporte de un caso. *Arch Argent Pediatr* 2022;120(3):e137-e141.

### INTRODUCCIÓN

La vitamina C o ácido ascórbico es imprescindible para el funcionamiento correcto del organismo. Su déficit causa escorbuto, enfermedad que se manifiesta con astenia, fatiga, mialgias y artralgias de predominio en miembros inferiores. Posteriormente, se agregan hemorragias en la piel, los lechos ungueales y los tejidos profundos, afección bucal con sangrado de encías y pérdida de piezas dentarias, y cicatrización lenta de heridas, lo que predispone a infecciones.<sup>1</sup> Su diagnóstico es clínico y puede confirmarse por laboratorio.

Los primeros registros de escorbuto datan del año 1500 y fueron descriptos en marineros, cuyos síntomas mejoraban seis días después de iniciar la ingesta de cítricos. El escorbuto asociado al déficit de vitamina C fue descripto por primera vez por el médico inglés James Lind en 1753.<sup>2-5</sup>

En la actualidad, es una patología poco frecuente.<sup>3</sup> A pesar de esto, existen grupos de riesgo en la población pediátrica: lactantes alimentados con leche de vaca, niños pequeños con alteraciones en el metabolismo del hierro, pacientes con enfermedades intestinales que comprometen la absorción, como la celiaquía, y niños con carencia nutricional, marcada selectividad o alteraciones en la conducta alimentaria.<sup>1,3,6-9</sup>

Dado que el escorbuto se produce solo si el déficit de vitamina C es casi completo, su presencia en adolescentes sanos es excepcional.

### REPORTE DE CASO

Se reporta el caso de un varón de 11 años de edad, sin antecedentes de relevancia, que comenzó un año previo a su internación con debilidad en miembros inferiores e impotencia funcional intermitente y progresiva, asociadas a astenia, adinamia y mialgias. Durante dicho tiempo, acudió a diferentes hospitales y el cuadro se interpretó como dolores de crecimiento. Con incapacidad para deambular y por la aparición de un exantema purpúrico generalizado, decidió consultar nuevamente.

La madre relató inapetencia y pérdida de peso en su hijo (6 kg el último año). Se la

a. Hospital de Pediatría S.A.M.I.C. "Prof. Dr. Juan P. Garrahan, Ciudad Autónoma de Buenos Aires, Argentina.

#### Correspondencia:

M. Sofía Rittatore: sofia\_rittatore@hotmail.com

**Financiamiento:** Ninguno.

**Conflicto de intereses:** Ninguno que declarar.

Recibido: 31-5-2021

Aceptado: 22-9-2021

interrogó sobre los hábitos alimentarios y refirió que su dieta era variada. Siempre presentó antropometría dentro de parámetros normales. Al ingreso, se observó un adolescente con escasa atención, introvertido, por momentos irritable. Se encontraba en regular estado general, adelgazado, impresionaba crónicamente enfermo con palidez mucocutánea generalizada. Los reflejos osteotendinosos fueron invalorable por falta de colaboración y la marcha era dificultosa y basculante. Se comprobaron lesiones purpúricas microfoliculares palpables (*Figura 1*), asociadas a pérdida de fuerza en miembros inferiores, con dolor intenso en los huesos poplíteos. Presentaba, además, mal estado bucodentario con hipertrofia gingival, molares cariados y lesiones exofíticas violáceas e indoloras en el piso de la boca (*Figura 2*).

Se decidió su internación y se solicitó hemograma con frotis, que evidenció anemia microcítica e hipocrómica compatible con déficit de hierro, serologías negativas y laboratorio de lisis tumoral e inmunológico, con resultados normales. La ecografía abdominal también fue normal. Se realizó punción de médula ósea, que permitió descartar una enfermedad hematooncológica.

El paciente evolucionó con progresión del dolor que le imposibilitaba la bipedestación. Ante el diagnóstico presuntivo de polirradiculopatía neurosensorial de tipo Guillain-Barré, enfermedad desmielinizante o miopatía, el Servicio de Neurología solicitó electromiograma, creatincinasa y resonancia magnética nuclear (RMN) de sistema nervioso central (SNC) con resultados normales. Por presentar artralgiyas de

FIGURA 1. Lesiones hemorrágicas en la piel: se observan púrpura palpable microfolicular que compromete ambos miembros inferiores y hematomas en distintos estadios evolutivos

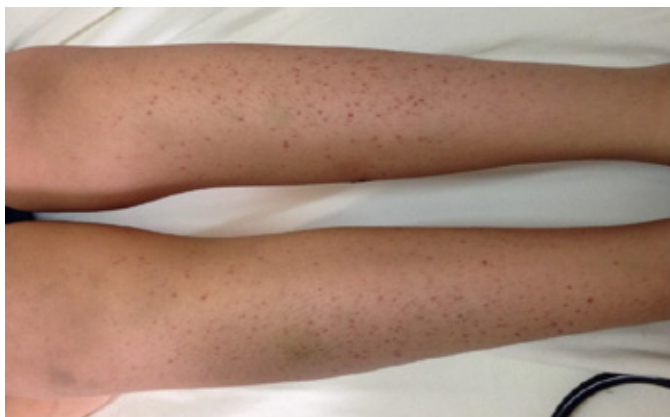
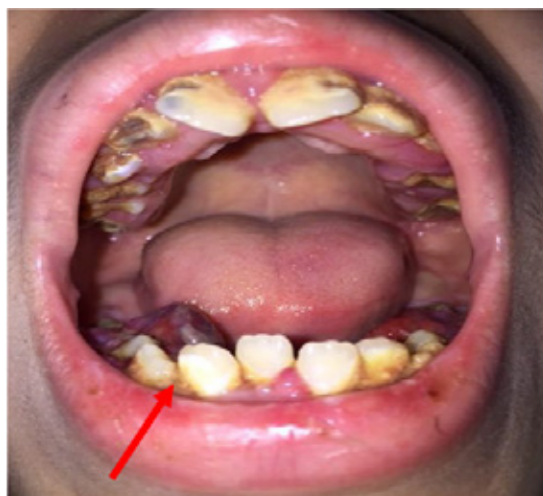
FIGURA 2. Cavidad bucal: se observan lesiones violáceas y exofíticas en el piso de la boca, molares cariados y dentadura en mal estado



grandes articulaciones asociadas a compromiso cutáneo con aumento de reactantes de fase aguda, se solicitó orina completa, perfil reumatológico con C3 y C4, anticuerpos antinucleares (FAN), anticuerpo anticitoplasma de neutrófilo (ANCA) y anticuerpo anti-ADN, fondo de ojo, valoración cardiológica con radiografía de tórax, electrocardiograma (ECG) y ecocardiograma, que descartaron enfermedad reumatológica. Se realizó biopsia de lesiones cutáneas y se comprobó vasculitis perifolicular linfocitaria. El perfil hormonal y la ecografía de tiroides fueron normales.

Luego de dos semanas de internación, y descartados varios diagnósticos presuntivos, se realizó una anamnesis ampliada, que permitió reconocer en el paciente una marcada selectividad alimentaria, con una dieta basada en hidratos de carbono refinados, sin consumo de frutas ni verduras, que no cubría el requerimiento diario de micronutrientes. Se solicitó entonces laboratorio nutricional (Tabla 1).

TABLA 1. Niveles séricos de vitaminas

Vitamina	Valor de laboratorio
A	16 mg/dl
Complejo B	312 pg/ml (182-1084 pg/ml)
C	1,2 mg/dl (riesgo: < 0,3 mg/dl)
D	20 mg/dl
E	365 mg/dl

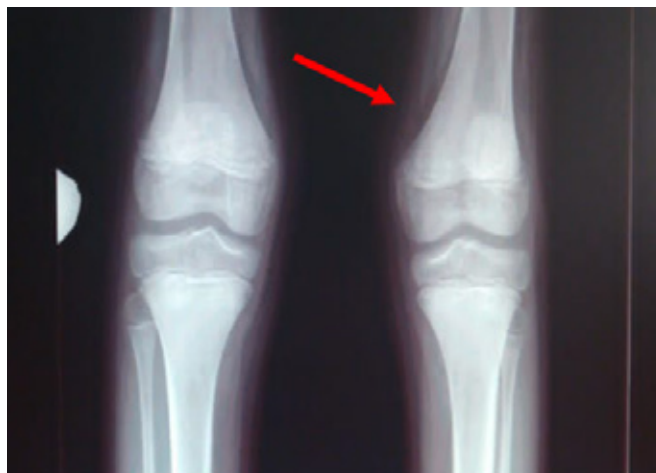Por las características conductuales del paciente, se realizó interconsulta con el Servicio de Clínicas Multidisciplinarias y se detectó marcada dificultad para sobrellevar conflictos de la vida cotidiana, falta de recursos esperados para la edad y coeficiente intelectual limítrofe, cuadro que no correspondía a entidades nosológicas específicas incluidas en la Clasificación Internacional de Enfermedades, décima revisión (CIE-10).

Ponderando la historia alimentaria y las características clínicas del paciente, teniendo en cuenta que el laboratorio nutricional arrojó valores normales luego de varios días de internación y habiéndose descartado patologías graves, se asumió como probable diagnóstico el déficit selectivo de vitamina C.

Se solicitaron radiografías de miembros inferiores que evidenciaron ligero despegamiento del periostio (Figura 3) y biopsia bucodental, donde se comprobó proceso fibroangioblástico asociado a un cuadro de hipovitaminosis que orientó hacia el diagnóstico de escorbuto en el adolescente (Figura 4).

Se inició tratamiento específico con vitamina C por vía oral, según el protocolo para escorbuto: dosis de carga de 1000 mg/día durante 14 días y una dosis de mantenimiento de 500 mg/día. Se indicaron, además, suplementos con micronutrientes no consumidos en la dieta habitual. Al séptimo día de iniciado el tratamiento, se constató recuperación progresiva de la fuerza muscular, con disminución en la intensidad y frecuencia de las mialgias. A los quince días, se alcanzó la bipedestación y la

FIGURA 3. Radiografía de frente de miembros inferiores: se observa despegamiento perióstico a nivel femoral distal bilateral



mejoría de las lesiones cutáneas. A pesar de la persistencia del mal estado dentario, se constató la involución de las lesiones en el piso de la boca.

Se otorgó el alta hospitalaria con indicación de consumo diario de vegetales y terapia con orientación en alteraciones del desarrollo. Se citó a control a los dos meses; se evaluó al paciente con adherencia a la dieta sin manifestaciones de la enfermedad.

## DISCUSIÓN

El escorbuto se clasifica dentro de las enfermedades producidas por déficit de micronutrientes. Los signos y síntomas se desarrollan luego de 1 a 3 meses de ingesta muy inadecuada de vitamina C (menor a 10 mg/día).<sup>3</sup> El hombre, entre otros pocos mamíferos, no puede sintetizarla, por lo que depende de la ingesta exógena con requerimientos diarios de 60 a 80 mg/día.<sup>10</sup>

El diagnóstico se suele basar en la historia dietética, la sintomatología característica y su rápida resolución con la administración de vitamina C. Aunque se recomienda conocer la concentración de dicha vitamina para llegar al diagnóstico de certeza, este estudio es poco accesible y requiere de un procesamiento inmediato de la muestra o de su conservación refrigerada.<sup>11</sup> Además, los niveles séricos no reflejan con exactitud su situación en los tejidos y retornan al rango normal a los pocos días de su administración.<sup>12</sup>

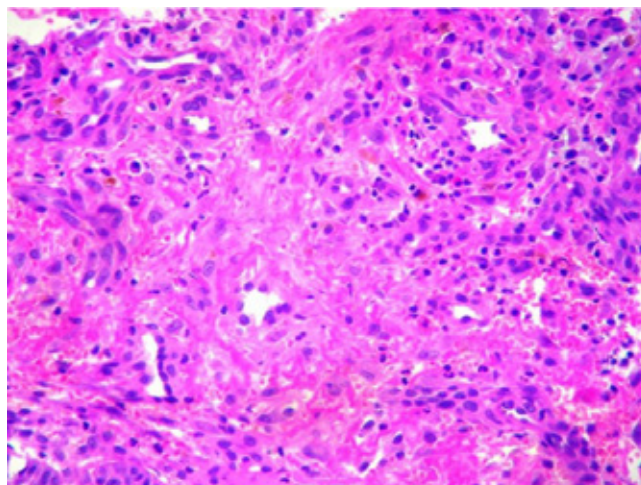
El paciente del caso clínico presentaba signos y síntomas de escorbuto, sin embargo,

dada la prevalencia oculta de esta enfermedad en nuestro medio, en primer término, se descartaron enfermedades de mayor frecuencia y morbimortalidad, como oncológicas, neurológicas y reumatológicas. Otro factor que despistó el diagnóstico fue el resultado normal en la determinación de los niveles séricos de vitamina C realizado quince días luego del ingreso del paciente, durante los cuales recibió una dieta rica en vitaminas y minerales. La biopsia orientó la confirmación diagnóstica, ya que la hipertrofia gingival asociada a sangrado y necrosis demostrada en el adolescente es frecuente en el escorbuto.<sup>1,3-5</sup>

Nuestro caso expone la combinación de selectividad alimentaria en el contexto de un trastorno del desarrollo no especificado con un medio socioeconómico cultural que no aseguró el aporte suficiente de micronutrientes. Muchas veces, estos adolescentes tienen un consumo energético adecuado y logran un progreso ponderoestatural dentro de límites normales, así queda enmascarado el déficit nutricional hasta la aparición de síntomas. Es por ello que, con esta publicación, buscamos destacar la importancia de la anamnesis alimentaria.<sup>13</sup>

La anamnesis nutricional completa debe formar parte del control pediátrico de rutina, porque nos permite pesquisar déficits de micronutrientes, prevenir enfermedades asociadas a estos y evitar el exceso de pruebas diagnósticas en etapas posteriores. Se sugiere realizarla de manera estandarizada abarcando todos los grupos de alimentos, con preguntas

FIGURA 4. Biopsia bucal: se observa corion con proceso fibroangioblástico. Incremento de la actividad proliferativa, extravasación hemática, macrófagos con pigmento hemosiderínico e infiltrado inflamatorio mixto





dirigidas al consumo de aquellos que sean fuente de micronutrientes. Puede ser de ayuda la realización de un calendario nutricional en el cual la familia y/o el paciente describan la cantidad y la calidad de alimentos consumidos durante un período de tiempo prefijado (una semana, tal vez).

Teniendo en cuenta la situación alimentaria de gran parte de la población infantil argentina y la fuerte asociación que esta presenta con déficits vitamínicos, se debería siempre pensar en la posibilidad de escorbuto ante un niño con alteraciones en la dieta y manifestaciones clínicas características.

Dado que se cuenta con un tratamiento inocuo, efectivo y de fácil acceso, se sugiere indicarlo de manera empírica en aquellos pacientes con fuerte sospecha diagnóstica, en ausencia de la posibilidad de confirmación mediante laboratorio, para evitar así el gran impacto clínico que acarrea esta deficiencia. ■

## REFERENCIAS

- Duggan CP, Westra SJ, Rosenberg AE. Case records of the Massachusetts General Hospital. Case 23-2007. A 9-year-old boy with bone pain, rash, and gingival hypertrophy. *N Engl J Med*. 2007; 357(4):392-400.
- Agarwal A, Shaharyar A, Kumar A, Bhat MS, Mishra M. Scurvy in pediatric age group - a disease often forgotten? *J Clin Orthop Trauma*. 2015; 6(2):101-7.
- Hodges RE, Hood J, Canham JE, Sauberlich HE, Baker EM. Clinical manifestations of ascorbic acid deficiency in man. *Am J Clin Nutr*. 1971; 24(4):432-43.
- Carpenter KJ. A short history of nutritional science: Part 1 (1785-1885). *J Nutr*. 2003; 133(3):638-45.
- Alqanatish JT, Alqahtani F, Alsuwairi WM, Al-Kenaizan S. Childhood Scurvy: an unusual cause of refusal to walk in a child. *Pediatr Rheumatol Online J*. 2015; 13:23.
- Niwa T, Aida N, Tanaka Y, Tanaka M, et al. Scurvy in a child with autism: Magnetic Resonance Imaging and pathological findings. *J Pediatr Hematol Oncol*. 2012; 34(6):484-7.
- Golriz F, Donnelly LF, Devaraj S, Krishnamurthy R. Modern American Scurvy - experience With Vitamin C Deficiency at a Large Children's Hospital. *Pediatr Radiol*. 2017; 47(2):214-20.
- Ma NS, Thompson C, Weston S. Brief Report: Scurvy as a Manifestation of Food Selectivity in Children with Autism. *J Autism Dev Disord*. 2016; 46(4):1464-70.
- Vázquez Gomis R, Izquierdo Fos I, Vázquez Gomis C, Pastor Rosado J. Restricted diet in fruits causes scurvy in a child of 7 years old. *Endocrinol Diabetes Nutr*. 2017; 64(2):119-20.
- Institute of Medicine (US) Panel on Dietary Antioxidants and Related Compounds. Dietary Reference Intakes for Vitamin C, Vitamin E, Selenium, and Carotenoids. Washington (DC): National Academies Press (US); 2000.
- Young DS. Effects of Drugs on Clinical Laboratory Tests. *Ann Clin Biochem*. 1997; 34(Pt 6):579-81.
- Roé E, Dalmau J, Peramiquel L, Puig L, Alomar A. Escorbuto: púrpura folicular como signo guía. *Actas Dermosifiliogr*. 2005; 96(6):400-2.
- Alqahtani HA, Abdu AP, Khojah IM, Al-Khathaami AM. Inability to walk due to scurvy: A forgotten disease. *Ann Saudi Med*. 2010; 30(4):325-8.