

# Endocarditis bacteriana en el cable de resincronizador Descripción de un caso clínico y revisión de la literatura

Eduardo Contreras Zuniga\*, Sandra Ximena Zuluaga Martínez\*\*

## Resumen

La endocarditis, relacionada con la infección del cable del resincronizador cardíaco, es una complicación rara asociada a los marcapasos endocavitarios. La incidencia de endocarditis que aparece tras el implante de un marcapasos endocavitario permanente oscila entre el 0,13% y el 7,9%. La historia natural de la infección en algunos casos es sombría, con un porcentaje de mortalidad alto, entre un 30-35%, según diferentes estudios. A continuación se presenta el caso de una paciente con endocarditis en el cable de un resincronizador implantable en la que no fue necesaria la extracción del mismo.

**Palabras clave:** Endocarditis infecciosa - Resincronizador cardíaco - Infección en cable de marcapasos

## Summary

### *Bacterial endocarditis in a resynchronization wire Case report and review of the literature*

*Endocarditis related to infection of the endocavitary wire is a rare complication associated with pacemakers endocavitaries. The incidence of endocarditis that appears after the implantation of a permanent endocardial pacemaker ranges between 0.13% and 7.9%. The natural history of infection in some cases is grim, with a high mortality rate, between 30-35%, according to various studies. We present a patient with endocarditis associated to a resynchronization wire in which it was not necessary its removal.*

**Keywords:** *Infective endocarditis - Endocarditis and cardiac resynchronization - Wire pacemaker infection*

## Resumo

### *Endocardite bacteriana no cabo-eletrodo do resincronizador Descrição de um caso clínico e revisão da literatura*

*A endocardite relacionada com a infecção do cabo-eletrodo do resincronizador cardíaco é uma complicação rara associada aos marcapassos endocavitários. A incidência da endocardite que aparece após o implante de*

\* Medicina Interna. *Fellowship* en Cardiología. Universidad del Valle. Cali. Colombia.

\*\* Angiografía de Occidente S.A. Cali. Colombia.

**Correspondencia:** Dr. Eduardo Contreras Zuniga  
Calle 4 No. 65 CP: 14 - Cali. Colombia.  
Tel.: 317 5009197 E-mail: edo11@hotmail.com

Recibido: 11/10/2008

Aceptado: 11/05/2009

um marcapasso endocavitário permanente oscila entre 0,13% e 7,9%. A história natural da infecção em alguns casos é sombria, com uma alta porcentagem de mortalidade, entre um 30-35%, segundo diferentes estudos. A seguir apresenta-se o caso de uma paciente com endocardite no cabo-eletrodo de um resincronizador implantável em que não foi necessária a extração do mesmo.

**Palavras chave:** Endocardite infecciosa - Ressincronizador cardíaco - Infecção em cabo-eletrodo de marca-passos.

## Introducción

El diagnóstico de endocarditis en el cable de un resincronizador cardíaco es difícil y debería ser considerado de forma sistemática en todos los pacientes portadores de marcapasos o resincronizadores cardíacos que presenten fiebre, infección en el lugar del implante cutáneo del mismo, o patología pulmonar. La ecocardiografía transtorácica (ETT) es poco sensible para la demostración de vegetaciones en el cable del resincronizador, mientras que la ecocardiografía transesofágica (ETE) las muestra en un alto porcentaje, cercano al 95% de los pacientes con vegetaciones a nivel del mismo<sup>1,2</sup>.

## Descripción del caso clínico

### Antecedentes

Se comenta el caso clínico de una paciente de 74 años de edad, de raza blanca, con antecedentes de hipertensión arterial, insuficiencia renal crónica, hipotiroidismo, fibrilación auricular y enfermedad coronaria, por lo cual se le había realizado una angioplastia y colocación de un *stent* en la arteria coronaria descendente anterior en el año 2000. Además, padecía una insuficiencia mitral severa, debido a ello, se le había realizado un reemplazo valvular mitral con una válvula mecánica, en 2001. Posteriormente, desarrolló una falla cardíaca con fracción de eyección del ventrículo izquierdo (FEVI) del 22% y una clase funcional (CF) III/IV según la *New York Heart Association* (NYHA) a pesar del manejo médico óptimo, con un electrocardiograma de base que mostraba un complejo QRS > 120 mseg, decidiéndose en consecuencia la colocación un resincronizador cardíaco St. Jude programado en VVT, en abril de 2004. En dicho procedimiento, se administró profilácticamente 2 gramos de cefalotina, con buena respuesta.

### Cuadro clínico

La paciente realizó una consulta 4 años después del implante del resincronizador (2008) por una sintomatología de 3 días consecutivos de disnea progresiva, ortopnea, disnea paroxística nocturna y fiebre. Al ingreso, presentó una tensión arterial de 120/70 mm Hg, con una frecuencia cardíaca de 78 latidos por minuto, una frecuencia respiratoria de 18 x', una temperatura axilar de 38,5° C,

una saturación de oxígeno del 78%, disnea moderada, sin ingurgitación yugular e hipoventilación generalizada con estertores bibasales. Los ruidos cardíacos eran rítmicos con *click* valvular mecánico normal y edema en miembros inferiores grado II.

La radiografía de tórax mostró una congestión pulmonar bilateral y los análisis en sangre evidenciaron: leucocitos = 16.700 x mm<sup>3</sup> con un 96% de neutrofilia; hemoglobinemias de 11,3 gr/dl; plaquetas = 404.000 x mm<sup>3</sup>; creatinemia de 2,2 mg/dl; sodio en sangre = 150 mmol/L; kalemia = 4,2 mmol/L; INR = 3,4; PCR = 47 mg/dl.

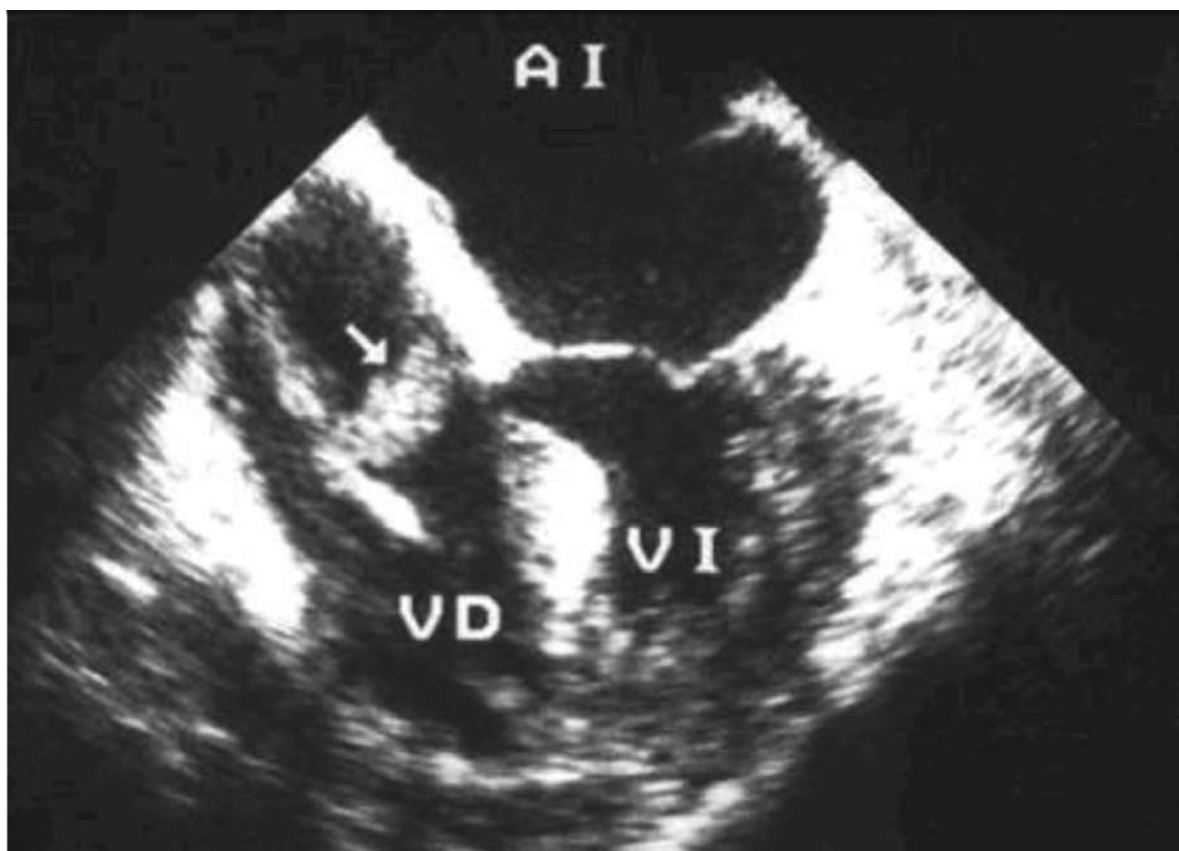
Debido al cuadro clínico, se inició la administración de vasodilatadores endovenosos y diuréticos y restricción hídrica, con buena respuesta. Se le realizó un ecocardiograma transesofágico por sospecha de endocarditis infecciosa dado que la paciente persistía con fiebre, encontrando una masa móvil adherida al electrodo del resincronizador (Figura 1).

Se inició tratamiento con piperacilina y tazobactam 2,25 gramos endovenoso cada 6 horas + vancomicina 1 gramo endovenoso inicial y subsiguientes dosis según niveles valle. Los hemocultivos dieron positivos para *Stafilococcus aureus* multisensible. Se administró terapia antibiótica por 6 semanas con muy buena respuesta, por lo cual se decidió no retirar el cable del resincronizador, ni la válvula mitral. El ecocardiograma de control a las 6 semanas mostró resolución de la masa adherente al electrodo.

## Discusión

La infección de un sistema de marcapasos o desfibrilador automático implantable es una complicación poco frecuente, pero que puede derivar en serias consecuencias, si no es adecuadamente tratada. Su incidencia oscila, según las series, entre el 0,13 y el 7,9%.

La infección de un sistema de marcapasos o resincronización cardíaca puede afectar a la bolsa, al cable o a ambos<sup>2,3</sup>. Cuando la infección afecta al cable, el cuadro clínico es potencialmente más grave y las complicaciones frecuentes (sepsis, neumonía, endocarditis o embolismos sépticos). La infección del cable ha de sospecharse en todo paciente portador de un marcapasos o resincronizador con fiebre, leucocitosis y hemocultivos positivos, especialmente, si se evidencian infiltrados radiológicos pulmonares que hagan pensar en embolismos sépticos. El diagnóstico debe completarse con un



**Figura 1.** Masa móvil adherente al electrodo de 2 cm x 0,7 cm.

ecocardiograma. El ETE tiene varias ventajas sobre el ETT: sensibilidad superior, en torno al 90-95%; detecta mejor las alteraciones concomitantes de la válvula tricúspide, y determina con más exactitud el tamaño de las vegetaciones existentes<sup>4,6</sup>.

La endocarditis infecciosa sobre un marcapaso o resincronizador puede clasificarse en aguda o crónica con respecto al tiempo transcurrido entre el implante y el inicio de los síntomas. Algunos autores consideran que es aguda cuando los síntomas aparecen en las primeras seis semanas después del último procedimiento sobre el dispositivo, otros dentro de los primeros tres meses. En las formas agudas, predomina el *Stafilococcus aureus* como agente causante de la infección; mientras que en las crónicas, lo hace el *Stafilococcus epidermidis*<sup>1,7,8</sup>. Los mecanismos implicados en la génesis de la endocarditis sobre el marcapasos o el resincronizador son tres:

1. La posibilidad de una contaminación local en el curso del implante del sistema es la más reconocida. Esta contaminación puede afectar al generador, al cable o a ambos<sup>2,8</sup>.
2. La erosión cutánea o necrosis de la bolsa del generador o de la piel adyacente al electrodo puede actuar como una verdadera puerta de entrada de los microorganismos y claramente predispone a la infección del sistema de resincronización. En algún caso, se puede constatar la exteriorización del generador y/o del cable del resincronizador. Algunos factores que

favorecen la aparición de esta complicación son: una técnica quirúrgica inadecuada, un lugar del implante inapropiado, el deterioro del estado nutricional del paciente y el tamaño del generador<sup>3,4,5</sup>.

3. El tercer mecanismo consiste en la posibilidad de una infección secundaria por vía hematógena. La porción intravascular y, sobre todo, intracardiaca del electrodo está recubierta por un tejido fibroso (endotelización del electrodo) que puede ser colonizado durante una bacteriemia transitoria. Este modo de contaminación ha representado hasta el 14% de los casos en algunas series<sup>6,7</sup>.

Entre los factores que predisponen a esta infección se presentan: la edad, las neoplasias, el tratamiento con fármacos inmunosupresores, el alcoholismo, la diabetes mellitus, la desnutrición, la enfermedad valvular y la insuficiencia renal crónica. En este caso, la paciente padecía un antecedente de nefropatía hipertensiva<sup>3</sup>.

La mayoría de los autores coinciden en que la extracción de todo el material protésico (generador y electrodos) es indispensable para la curación de la enfermedad y existen varias comunicaciones en las que se demuestra que en los pacientes en los que no se retira el sistema de marcapaso la incidencia de recaídas y la mortalidad son superiores a las de los pacientes en los que se efectúa su extracción. Por lo tanto, una vez realizado el diagnóstico, deben retirarse el generador y los catéteres cuanto antes y esto está indicado incluso cuando la infección está localizada exclusivamente en el bolsillo

del generador.

Sin embargo, en vegetaciones de hasta 2 cm, es factible el tratamiento médico sin remoción del electrodo comprometido<sup>1,2,8</sup>.

La paciente en cuestión ingresó en mala condición general y febril por lo que se realizó un ecocardiograma, evidenciando una endocarditis bacteriana. Si bien la conducta aceptada es la extracción del material protésico, se decidió continuar con el manejo médico dado el estado clínico de la paciente, la dificultad técnica del procedimiento, la sensibilidad de germen cultivado, la disminución en el tamaño de la vegetación en los controles subsiguientes hasta que finalmente, desapareció. La paciente estuvo en constante evaluación clínica, incluyendo la toma de hemocultivos sucesivos, los que resultaron negativos. Debido a su buena evolución, se decidió continuar la terapia antibiótica por 6 semanas. La paciente continuó en control médico, inicialmente en forma semanal, sin evidenciar signos ni síntomas que sugirieran la presencia de infección. A la fecha la paciente lleva 26 meses asintomática, en clase funcional I y los ecocardiogramas de control no han mostrado indicio de vegetación.

## Referencias bibliográficas

1. Klug D, Balde M, Pavin D. Risk factors related to infections of implanted pacemakers and cardioverter-defibrillators: results of a large prospective study. *Circulation* 2007;116;12:1349-55.
2. Jenkins SM, Hawkins NM, Hogg KJ. Pacemaker endocarditis in patients with prosthetic valve replacements: case trilogy and literature review. *Pacing Clin Electrophysiol* 2007;30;10:1279-83.
3. Furuya EY. Antimicrobial strategies for the prevention and treatment of cardiovascular infections. *Curr Opin Pharmacol* 2003;3;5:464-9.
4. Jassal DS, Weyman AF. Infective endocarditis in the era of intracardiac devices: an echocardiographic perspective. *Rev Cardiovasc Med* 2006;7;3:119-29.
5. Aggarwal K, Tejwani L. Bugs and clots: the value of transesophageal echocardiography in defining permanent pacemaker lead infections. *J Invasive Cardiol* 2006;18;12:602-3.
6. Lopez R, Rodriguez M, Lado FL. Pacemaker endocarditis. *Ann Med Interna* 2006;23;4:187-92.
7. Chambers ST. Diagnosis and management of staphylococcal infections of pacemakers and cardiac defibrillators. *Intern Med J* 2005;35(Suppl 2):S63-S71.
8. Ruiz M, Castillo JC, Delgado M, Romo T. Pacemaker-related endocarditis: clinical features and treatment. *J Heart Valve Dis* 2006;15;1:122-4.