

# Descripción de un caso de hiperplasia endometrial quística en una leona africana (*Panthera leo*)

MIGLIORISI, A.L.<sup>1</sup>; SOTO, A.T.<sup>1</sup> GÓMEZ, M.V.<sup>1</sup>; LAPLACE, R.<sup>1,2</sup>; MASSONE, A.<sup>3</sup>

## Resumen

En el presente trabajo, se describe un caso de hiperplasia endometrial quística en una leona africana (*Panthera leo*) de 13 años de edad aproximada, alojada en el Jardín Botánico y Zoológico de la ciudad de La Plata. El estudio anatómico, histopatológico y ultrasonográfico del aparato reproductor fueron realizados posteriormente a la ovariectomía. Los principales hallazgos correspondieron a un proceso crónico de hiperplasia endometrial quística con infiltración linfoplasmocitaria, presencia de un quiste folicular parcialmente luteinizado y cuerpo lúteo en uno de sus ovarios. La edad del animal, la administración de anticonceptivos progestágenos por varios años y la reciente ovulación espontánea, verificada por el hallazgo de un cuerpo lúteo, se corresponden con las causas predisponentes del cuadro descripto.

Palabras claves: (leona), (hiperplasia endometrial), (quiste folicular), (ultrasonografía).

Description of a cystic endometrial hyperplasia case in an African lion (*Panthera leo*)

## Summary

This paper presents an anatomical, histopathological and ultrasonographic description of a cystic endometrial hyperplasia in an African lion (*Panthera leo*). The study, of the reproductive tract, was made after the ovariectomy. The main findings corresponded to a chronic cystic endometrial hyperplasia with lymphoplasmocytic infiltration, the presence of a luteinized follicular cyst and a corpus luteum in one of the ovaries. The age of the animal, the administration of progestin contraceptive and the recent spontaneous ovulation were coincident with causes that predispose these findings.

Key words: (lion), (endometrial hyperplasia), (follicular cysts), (ultrasonography)

<sup>1</sup>Cátedra de Reproducción Animal, Facultad de Ciencias Veterinarias, Universidad Nacional de La Plata [lmiglio@fvc.unlp.edu.ar](mailto:lmiglio@fvc.unlp.edu.ar) ;

<sup>2</sup>Servicio de Veterinaria, Jardín Botánico y Zoológico, Municipalidad de La Plata. <sup>3</sup>Cátedra de Patología Especial, Facultad de Ciencias Veterinarias, Universidad Nacional de La Plata

Recibido: 28.05.2010 - Aceptado: 17.08.2010

## Introducción

La hiperplasia endometrial quística piómetra (CHQP) y la endometritis en felinos son procesos inflamatorios consecuentes de la estimulación de la progesterona sobre el endometrio por la presencia de un cuerpo lúteo persistente<sup>7</sup>. Según Lein y Concannon, este síndrome es más común en los animales adultos mayores durante la época reproductiva, ya que en temporada invernal, las gatas se encuentran acíclicas<sup>2</sup>. En los casos clínicos de CHQP, la presencia de un cuerpo lúteo como estructura ovárica demuestra que la progesterona se encuentra involucrada en la etiopatogenia, de igual manera que ocurre en los caninos<sup>2,6</sup>.

Dow (1962) y Lawler (1991) observaron que existe un porcentaje de animales que ovulan en forma espontánea, sin el estímulo de la cópula. En un estudio más reciente, Lawler (1993), demuestra que un 35% de los animales ovularon espontáneamente sin estimulación mecánica. Esta ovulación produciría una pseudogestación, la cual podría llegar a provocar el CHQP o una endometritis<sup>2</sup>.

Los anticonceptivos progestágenos, tanto orales, en implantes o como soluciones de depósito son de uso frecuente para el control de la reproducción en felinos silvestres alojados en jardines zoológicos. Sin embargo, su uso prolongado se encuentra asociado a hiperplasia endometrial quística, cáncer endometrial y cáncer de glándula mamaria<sup>4,5</sup>.

Dentro de los trabajos sobre descripciones de casos de CHQP en felinos silvestres, Munro describe los hallazgos post-mortem del aparato reproductor de una hembra de leopardo (*Panthera pardus*) con signos de piómetra<sup>3</sup>. Baker y Henderson describen la histopatología de un caso de piómetra en una leona africana<sup>1</sup>. Munson y colaboradores describen los hallazgos endometriales en felinos silvestres tratados con anticonceptivos a base de progestágenos<sup>5</sup> y Toniollo y colaboradores describen principalmente la técnica quirúrgica aplicada en un caso de piómetra en una pantera (*Panthera onca*)<sup>8</sup>.

El objetivo del presente trabajo es describir los hallazgos anatómicos, histopatológicos y ultrasonográficos del aparato reproductor de una hembra de león africano (*Panthera leo*).

## Materiales y métodos

El tracto reproductivo evaluado fue obtenido luego de una ovariectomía realizada a una hembra de león africano (*Panthera leo*) de 13 años de edad aproximada perteneciente al Jardín Zoológico y Botánico de la ciudad de La Plata (Argentina) y alojada en un ambiente con una hembra juvenil y un macho juvenil prepuber.

De la historia clínica adjunta, se obtuvieron los datos anamnésticos que se describen a continuación. La hembra fue tratada, previa a su llegada al Zoológico, con anticonceptivos a base de progestágenos por varios años. Dichos fármacos fueron suspendidos al ingreso del animal al establecimiento a los 5 años de edad aproximadamente. A los tres años posteriores a su ingreso presentó una descarga vulvar, tratándose con penicilina G benzatina 2.500.000UI, penicilina G procaína 1.250.000UI, Penicilina G sódica cristalina 1.250.000UI, Sulfato de estreptomina equivalente a 2g de base; acetona de triamcinolona 10 mg (Distrepencil E®), por vía intramuscular, un frasco ampolla de 15 ml cada 6 días en tres oportunidades. El cuadro remitió por un lapso de 2 meses, tras los cuales repitió la descarga, comprobándose por ultrasonografía la presencia de un cuadro de piómetra. Se trató con amoxicilina benzatínica al 15%, (Clamoxil LA®) 1,8mg totales en una dosis diaria durante 8 días por vía intramuscular, D-cloprostenol, (Enzaprost®) 75 µg/dosis una vez por semana por tres semanas y lavajes uterinos con agua oxigenada, iodopovidona y antibióticos intrauterinos en espuma, rifaximina 100mg (Fatroximín®), una vez por semana por tres semanas totales. Los signos clínicos remitieron paulatinamente. A los 60 días se comprobó por ultrasonografía y evaluación clínica la remisión del cuadro. Pasados 5 años del último episodio, la leona presentó nuevamente descarga vulvar por lo que se decide finalmente realizar una ovariectomía.

Para la realización de los lavajes, extracción de sangre y las ultrasonografías se anestesió al animal con una solución de tiletamina y zolazepan (Telazol®) en dosis de 2,5 mg/Kg PV para cada una de las drogas por vía intramuscular.

Luego de la cirugía, el útero y las diferentes estructuras ováricas presentes se midieron por medio de un calibre. La ultrasonografía del aparato reproductivo se realizó por medio de la “prueba en balde de agua”. Se utilizó un equipo portátil con transductor sectorial multiangular de 5-7,5 MHz (Pie Medical 100S). Las imágenes fueron grabadas mediante un software incorporado. Luego, los órganos se fijaron con una solución de paraformaldehído al 4% y se procedió a la disección.

Para el análisis histopatológico se seccionó una porción de la pared uterina de 1x1cm, la cual se fijó en una solución tamponada de paraformaldehído al 4%. Las muestras fueron incluidas en parafina y seccionadas en láminas de 5µm mediante un micrótopo Leica JUNG RM 2055, las cuales fueron montadas y teñidas con hematoxilina y eosina. Los cortes histopatológicos fueron evaluados con un microscopio óptico a 100x y 400x aumentos.

## Resultados

### Examen anatómico

A la evaluación macroscópica de los órganos se comprobó un engrosamiento de la pared uterina y la presencia de quistes en ambos ovarios, aunque sin presencia de contenido uterino.

El cuerno uterino derecho midió en su base 30mm de diámetro y, tanto en el tercio medio como en el extremo ovárico, 28mm. Presentó una deformación en el extremo ovárico de aproximadamente 19mm de diámetro, con escaso contenido serosanguinolento en su interior. El cuerno uterino izquierdo midió 25mm de diámetro en su base, 26mm en el tercio medio y 31mm en el extremo ovárico, donde presentó una deformación de aproximadamente 25mm

de diámetro, con contenido purulento en su interior.

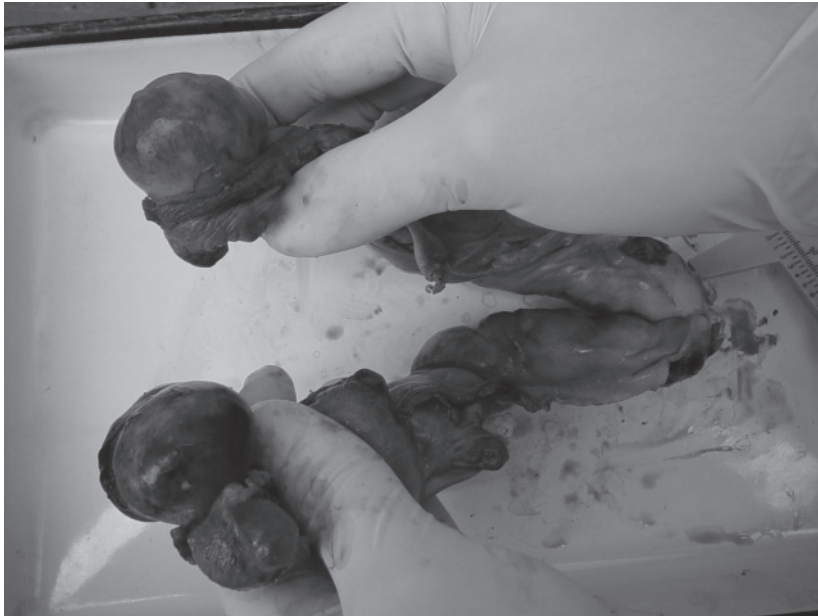La bolsa ovárica derecha se encontró engrosada y retraída. El ovario derecho midió 38mm de largo, 31mm de ancho y 31mm de espesor. En su superficie se halló un quiste folicular parcialmente luteinizado de 32mm de diámetro con una pared de 2mm de espesor, un cuerpo lúteo y tres estructuras de 4mm de diámetro compatibles con folículos antrales. En la base del ovario se observó la presencia de adherencias con la bolsa ovárica. El oviducto derecho estaba recubierto por adherencias e incluido en el engrosamiento de la bolsa ovárica. El ovario izquierdo midió 54mm de largo, 33mm de ancho y 29mm de espesor. Sobre su superficie se hallaron dos estructuras compatibles con quistes foliculares de 32 y 27mm de diámetro y un espesor de pared de 0.5mm de espesor, y un cuerpo hemorrágico de 37 x 21mm. Macroscópicamente, el oviducto izquierdo no presentó particularidad alguna.

### Examen histopatológico

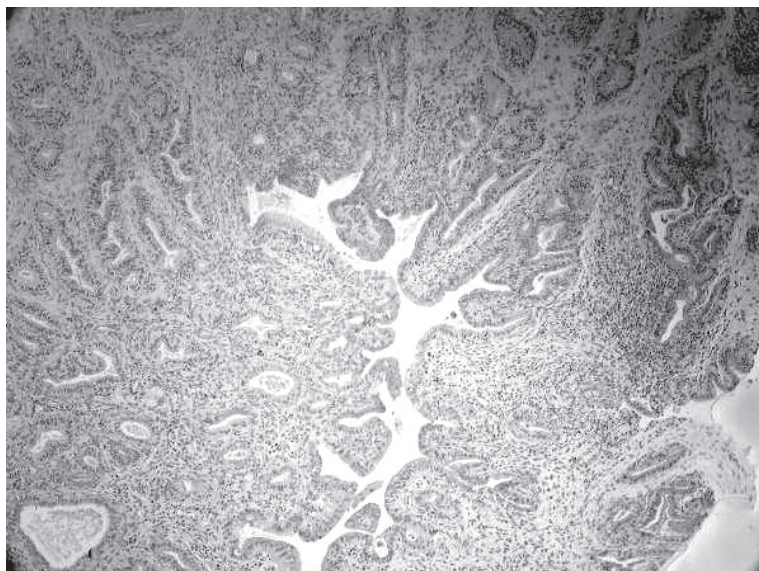
Al examen histopatológico de un corte de pared uterina se observó una marcada distorsión de la estructura de la mucosa con hiperplasia glandular y abundante proliferación de tejido conectivo laxo. Sobre la zona glandular se observó hiperplasia del epitelio de las glándulas, pasando de mono a multiestratificado. La luz de las mismas se presentó anfractuosa con una marcada proliferación de tejido conectivo con fibroblastos y fibrocitos, además de abundante infiltrado de macrófagos, linfocitos y células plasmáticas a su alrededor. Se observó congestión de los vasos sanguíneos con marginación de polimorfonucleares neutrófilos. Se pudo visualizar una adenomiosis incipiente. Las lesiones fueron compatibles con una endometritis crónica linfoplasmocitaria, siendo el diagnóstico histopatológico hiperplasia endometrial quística con infiltrado linfoplasmocitario.

### Examen ultrasonográfico

Se observó un aumento del espesor



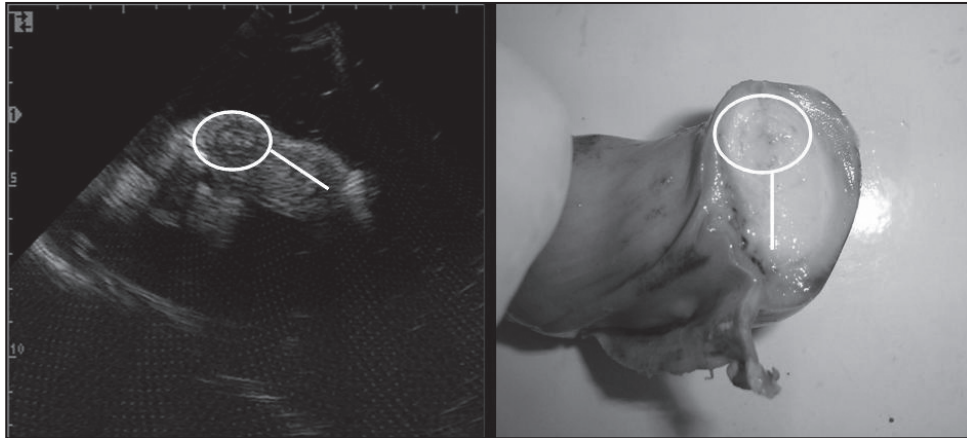
**Imagen 1:** tracto reproductivo luego de la ovariectomía.



**Imagen 2:** corte de pared uterina con una marcada hiperplasia endometrial, escasa luz uterina y quistes glandulares.

endometrial y las paredes uterinas fueron ecogénicamente heterogéneas con espacios anecogénicos. No se observó la presencia de luz intrauterina a excepción de los extremos ováricos de los cuernos donde se presentó una luz anecogénica excéntrica. El estroma ovárico se caracterizó por ser ecogénico, en donde se pudieron diferenciar

el cuerpo hemorrágico y el cuerpo lúteo por tener menor ecogenicidad que el estroma. Los quistes foliculares se caracterizaron por ser anecogénicos con paredes finas e hiperecogénicas y tramas ecogénicas en su interior. La pared del quiste folicular luteinizado se correspondió con una imagen ecogénica y de mayor espesor.



**Imagen 3 y 4:** cortes transversales del cuerno uterino izquierdo donde se observan el engrosamiento de la pared (-) y la posición excéntrica de la luz uterina (O)

## Discusión y conclusiones

La edad del animal y el uso previo de anticonceptivos a base de progestágenos pudieron haber actuado como factores predisponentes para que se desarrolle el síndrome hiperplasia endometrial quística<sup>2,4</sup>. El hallazgo de un cuerpo lúteo y un quiste folicular luteinizado infieren la presencia de progesterona plasmática, la cual está involucrada en la patogénesis de CHQP<sup>2,6</sup>, los hallazgos patológicos fueron similares a los hallados en otros trabajos<sup>1,3,5,8</sup>.

Los hallazgos anatomopatológicos, histopatológicos y ultrasonográficos del útero y los ovarios son compatibles con una hiperplasia endometrial quística de evolución crónica cuyas causas predisponentes concuerdan con las citadas anteriormente.

## Bibliografía

1. Baker, R.; Henderson, M.S. Pyometra in an African lioness. *JAVMA*, 1983, 183(11): 1314
2. Munro, R.; Munro, H.M.C. A case report of pyometra in the leopard (*Panthera pardus*), *Br. Vet. J.* 1974; 130:175-179.
3. Munson, L. Contraception in felids. *Theriogenology*. 2006; 66(1):126-134
4. Munson, L.; Gardner, I.A.; Manson, R.J.; Chassy, L.M.; Seal, US. Endometrial Hyperplasia and Mineralization in Zoo Felids Treated with Melengestrol Acetate Contraceptives. *Vet Pathol.* 2002; 39:419-427
5. Nelson R.W.; Couto C.G. Part Eight. Reproductive System disorders. *Small Animal Internal Medicine*, 4th Edition. Mosby, Inc., an imprint of Elsevier Inc. 2009
6. Noakes, D.; Parkinson, T.; England, G. Infertility in the bitch and queen. *Arthur's Veterinary Reproduction and Obstetrics*. 8th Edition. W.B. Saunders. Co. Philadelphia. USA. 2001.
7. Potter K.; Hancock D.H., Gallina A.M., Clinical and pathologic features of endometrial hyperplasia, pyometra, and endometritis in cats: 79 cases (1980-1985). *JAVMA*. 1991; 198(8): 1427-1431.
8. Toniollo, G.H.; Faria, D.; Lega, E.; Batista, C.M; Nunes, N., Piômetra na espécie felina – Relato de um caso em *Panthera onca*, *Braz. J. Vet. Res. Anim. Sci.* [online]. 2000; 37 (2).