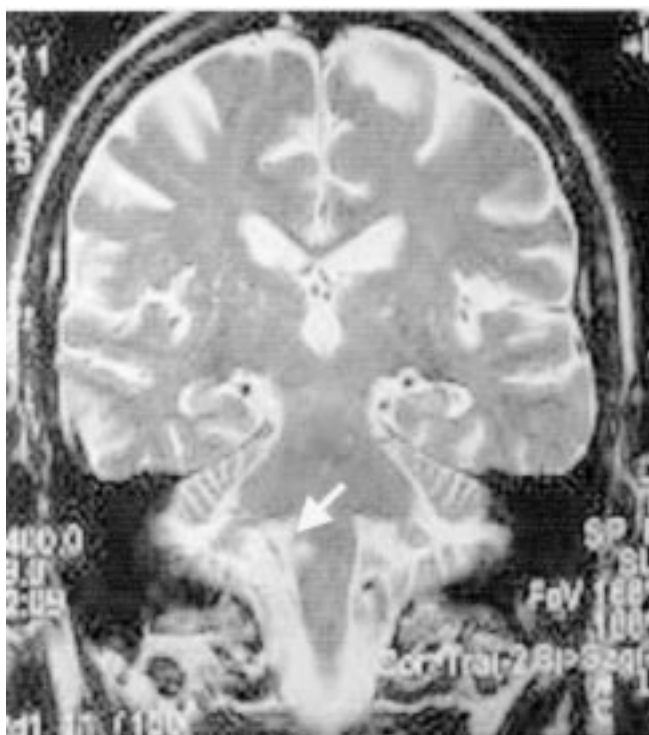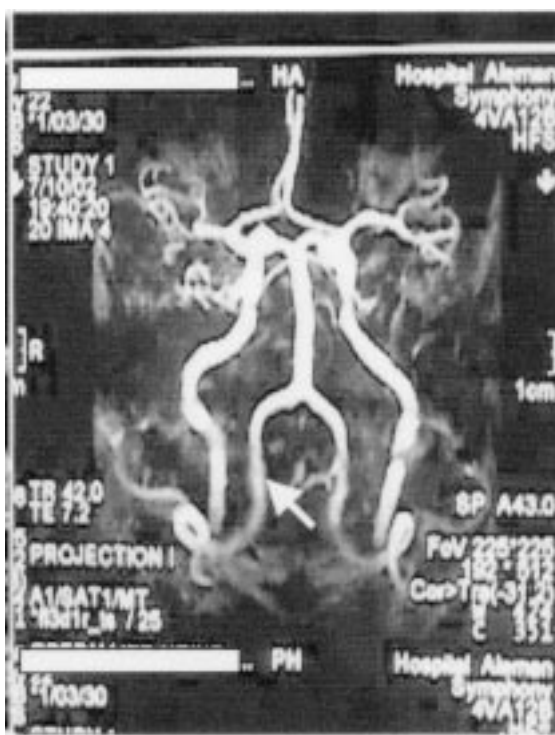

Afagia por isquemia bulbar

Hombre de 72 años, hipertenso, con disfagia severa para sólidos y líquidos, de comienzo súbito. La resonancia magnética nuclear (RMN) de encéfalo presentó imagen focalizada hiperintensa en T2 en el sector lateral derecho del bulbo raquídeo compatible con isquemia (ver flecha).

Una angiorresonancia cerebral presentó falta de visualización de la arteria cerebelosa posteroinferior derecha (ver flecha). Evolucionó favorablemente con rehabilitación deglutoria.



RMN



Angiorresonancia

Matías Manzotti¹, Cecilia Nine¹, Manfred Niedenthal¹, Silvina de Luca², Hugo N Catalano¹
Servicio de Clínica Médica¹ y Diagnóstico por Imágenes².
Hospital Alemán de Buenos Aires
e-mail: hcatalano@fmed.uba.ar