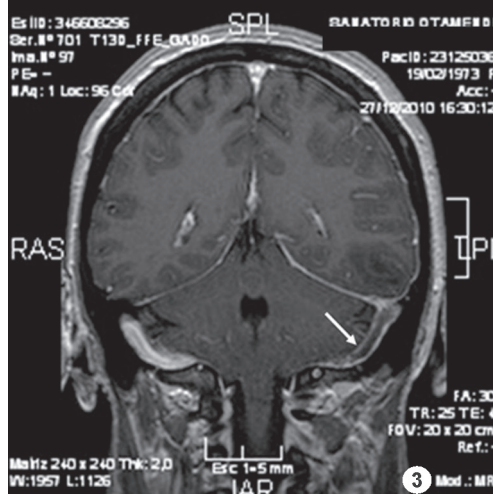
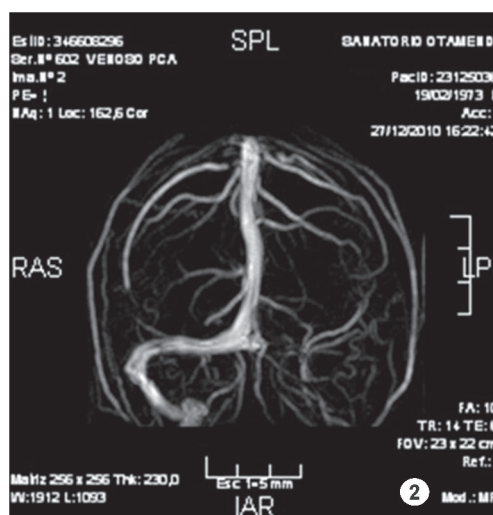
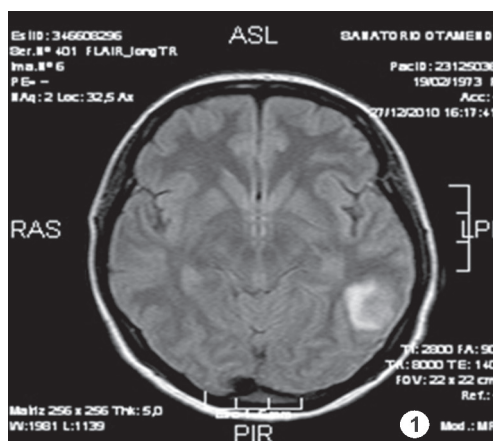


## Trombosis de seno venoso cerebral en puerperio

Mujer de 32 años de edad. Comienza su enfermedad actual en el día 30 del puerperio de un embarazo único a término, normal. Consulta por cefalea intensa de 24 horas de evolución, seguida de convulsión tónico clónica generalizada de 5 minutos de duración. Antecedentes de hipertensión arterial esencial y embarazo previo finalizado en semana 32 por síndrome HELLP (hemólisis, enzimas hepáticas elevadas y plaquetopenia).

A su ingreso, el examen neurológico y fondo de ojo son normales. Se realiza resonancia nuclear magnética de cerebro y angiorrresonancia con tiempo venoso, donde se observa a nivel temporal izquierdo aumento de la señal cortico-subcortical en secuencias T2 y Flair (Fig. 1), negativa en la técnica de difusión; ausencia de la señal del seno sigmoideo y transverso izquierdos (Fig. 2); con imagen de baja señal en dichos senos en secuencia T1 volumétrica con gadolinio (Fig. 3). Diagnóstico: trombosis de senos venosos sigmoideo y transverso, asociada a infarto de tipo venoso temporal izquierdo.

Inicia tratamiento anticomicial con carbamazepina y anticoagulación, con buena respuesta clínica. Estudio de trombofilia en curso.



María Fernanda Repetto<sup>1</sup>, Jorge De All<sup>1</sup>, Guadalupe Romero<sup>1</sup>,  
Sergio Herrando<sup>1</sup>, Estela Gómez<sup>2</sup>, César Gnocchi<sup>1</sup>.

<sup>1</sup>Servicio de Clínica Médica, <sup>2</sup>Servicio de Diagnóstico por Imágenes,  
Sanatorio Otamendi y Miroli, Buenos Aires, Argentina.

e-mail: lalirpnt@hotmail.com