
Cutis verticis gyrata

Hombre de 32 años de edad, consulta por engrosamiento y surcos profundos en el cuero cabelludo presentes desde los diez años, sin otros antecedentes. Examen físico: medidas antropométricas faciales mayores del percentil 97, perímetro cefálico normal, estrabismo (Fig. 1), mordida abierta, cuero cabelludo con surcos profundos y circunvoluciones que semejan corteza cerebral, característicos de la *cutis verticis gyrata* (Fig. 2). Esta alteración tiene tres presentaciones: primaria esencial, no asociada a otra anomalía; primaria no esencial, asociada a deficiencia mental, alteraciones cerebrales/craneales, convulsiones o alteraciones oftalmológicas; y secundaria debida a lesiones locales (paquidermoperiostosis, *nevus* intradérmico cerebriforme, entre otras) o porque acompaña a otras enfermedades (pulmonares crónicas, congénitas cardíacas cianosantes, hepatobiliares, endocrinas, entre otras). [Skibinska MD. *Cutis Verticis Gyrate*. En: <http://emedicine.medscape.com/article/1113735-overview>, consultado el 20-7-2011]. El paciente presenta la forma primaria no esencial. Esta forma está presente en el 0.5% de los pacientes con retardo mental, parálisis cerebral y epilepsia. Se ha calculado una prevalencia mundial de 1 por cada 100 mil hombres y 0.26 por 100 mil en mujeres, con una razón hombre mujer de 5-6:1.

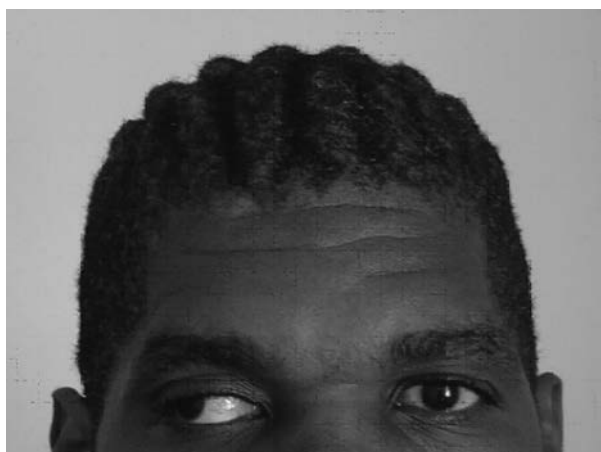


Fig. 1



Fig. 2

Paula M. Hurtado¹, Harry Pachajoa²

¹Departamento Ciencias Básicas de la Salud, Facultad Ciencias de la Salud, Pontificia Universidad Javeriana,

²Departamento de Ciencias Básicas Médicas, Facultad Ciencias de las Salud, Universidad Icesi, Cali, Colombia

e-mail: pmhurtadov@javerianacali.edu.co