

## HISTOPLASMOSIS DISEMINADA, LINFOPENIA, Y SÍNDROME DE SJÖGREN

HORACIO F. RODRIGO, RODOLFO N. STAVILE, SABINO DELEO

*Servicio de Clínica Médica, Sala D, Hospital Interzonal General de Agudos Gral. San Martín, La Plata, Buenos Aires*

**Resumen** El síndrome de Sjögren es una enfermedad autoinmune caracterizada por disminución de las secreciones de las glándulas exocrinas; puede presentar también diversas alteraciones hemáticas, entre ellas linfopenia. Presentamos el caso de un varón de 28 años que consultó por cefalea de un mes de evolución a la que se agregaron en las últimas 48 horas vómitos y fiebre. Presentaba lesiones en piel de tronco y cara; no tenía rigidez de nuca. Se demostró infección por *Histoplasma capsulatum* var. *capsulatum* en piel y líquido cefalorraquídeo, linfopenia, anticuerpos anti Ro-SSA positivos, baja concentración del trazador en centellograma de glándulas salivales e infiltración linfocitaria en glándulas salivales, lo que permitió confirmar el diagnóstico de síndrome de Sjögren. El tratamiento con anfotericina liposomal e itraconazol mejoró el cuadro clínico. Comunicamos este caso para referir que una infección oportunista, como la histoplasmosis diseminada, puede ser una forma poco común de presentación del síndrome de Sjögren.

**Palabras clave:** histoplasmosis, linfopenia, síndrome de Sjögren

**Abstract** *Disseminated histoplasmosis, lymphopenia and Sjögren's syndrome.* Sjögren's syndrome is an autoimmune disease characterized by decreased exocrine gland secretions; patients may also present several hematological abnormalities, like lymphopenia. We describe the case of a 28 year old man who complained of headache a month of duration, with fever and vomiting in the last 48 hours. He also presented skin lesions on trunk and face, without neck stiffness. The diagnosis of duration infection was confirmed by culture from the skin biopsy and spinal fluid specimens; in addition, the presence of lymphopenia, positive anti Ro-SSA antibodies, poor concentration of the tracer in scintigraphy and lymphocytic infiltration in salivary glands confirmed the diagnosis of Sjögren's syndrome. The patient was successfully treated with liposomal amphotericin and itraconazole. We report this case to emphasize that opportunistic infections, such as disseminated histoplasmosis, may be an uncommon clinical presentation of Sjögren's syndrome.

**Key words:** histoplasmosis, lymphopenia, Sjögren's syndrome

El síndrome de Sjögren (SS) es una enfermedad autoinmune sistémica, en la que se produce una infiltración linfocítica que reemplaza el epitelio de glándulas exocrinas y provoca disminución de las secreciones, principalmente de las salivales y lagrimales. Es primario (SSp) cuando no existe enfermedad autoinmune previa y secundario cuando la hay. El SSp es más frecuente en mujeres y tiene una prevalencia de 0.5 a 1% de la población adulta en EE.UU. y algunos países europeos, siguiendo los criterios diagnósticos del Consenso Americano-Europeo<sup>1,2</sup>; no existen datos de prevalencia en la Argentina. Dentro de sus manifestaciones hemáticas, la linfopenia no es un hallazgo raro<sup>3</sup> y favorece la aparición de infecciones oportunistas como la histoplasmosis.

La histoplasmosis es una micosis sistémica que aparece principalmente en los inmuno-suprimidos; se puede manifestar de manera diseminada con amplia variedad de manifestaciones clínicas. El sistema nervioso central (SNC) es uno de los lugares afectados, principalmente como meningitis crónica<sup>4,5</sup>.

Presentamos un paciente que realiza su primera consulta por un cuadro de síndrome meníngeo crónico; este cuadro es raramente la primera manifestación del SS.

**Caso clínico**

Varón de 28 años de edad sin antecedentes relevantes. Comienza alrededor de 30 días antes de la consulta, con cefalea holocraneana continua que lo despertaba por la noche, acompañada de equivalentes febriles y astenia. Dos semanas previas al ingreso a nuestro hospital consultó en otro establecimiento, donde se le indicó amoxicilina/ácido clavulánico por 10 días, con diagnóstico de sinusitis aguda. En las últimas 48 horas se intensificó la cefalea, acompañándose de vómitos y fiebre.

Recibido: 3-IV-2012

Aceptado: 18-VI-2012

**Dirección postal:** Dr. Horacio F. Rodrigo, Calle 133 N° 1461, 1900 La Plata, Buenos Aires, Argentina  
Fax: (54-221) 483 3292

e-mail: hrodrigo@intramed.net

Trabajaba como empleado de limpieza en edificios donde habitan palomas y murciélagos. No refirió haber viajado.

El examen físico revela regular estado general, febril (38.5° C axilar); en la piel se observaba pequeña úlcera en mentón, pápulas eritematosas violáceas en tórax y abdomen. No presentó rigidez de nuca, ni signos focales del SNC. Los hallazgos destacados en el laboratorio fueron hematocrito 35%, hemoglobina 11.6 g/dl, leucocitos 5900/mm<sup>3</sup> (linfocitos 7%), eritrosedimentación 50 mm/1 h, TGO 71 UI/l y TGP 152 UI/l.

Las radiografía de tórax, ecografía abdominal y tomografía computarizada de encéfalo sin contraste, fueron normales. Se efectuó punción lumbar que reveló líquido claro, células: 15/mm<sup>3</sup> con franco predominio de linfocitos, hematíes 48/mm<sup>3</sup>, proteínas 0.99 g/l, glucorraquia 0.15 g/l.

Se plantearon diagnósticos diferenciales de meningoencefalitis con líquido cefalorraquídeo (LCR) claro, tales como bacteriana decapitada, tuberculosa, micótica, o viral. Se solicitaron estudios y se inició tratamiento empírico con ceftriaxona intravenosa 2 g c/12 h. A las 48 horas evolucionó sin fiebre y sin cefalea; los cultivos para bacterias y exámenes microscópicos para micobacterias y VDRL en LCR fueron negativos.

Por la linfopenia, se amplió la investigación de infecciones; las serologías para virus de: inmunodeficiencia humana, linfotrófico humano tipo 1, de las hepatitis A, B y C también fueron negativas, al igual que PCR para enterovirus, herpes tipo 1, varicela zoster, citomegalovirus y de Epstein Barr en LCR. La antigenemia y antigenorraquia para criptococo fueron también negativas.

Se tomaron biopsias de piel en una lesión del tronco y se solicitaron estudios inmunológicos.

Cumplió con 10 días de tratamiento con ceftriaxona y ante la buena evolución clínica se le otorgó el alta hospitalaria con seguimiento ambulatorio.

Posteriormente se recibieron los informes de micología: desarrollo de *Histoplasma capsulatum* var. *capsulatum* en la biopsia cutánea. En la anatomía patológica se observó presencia de granulomas crónicos no caseificantes.

Se reinterna afebril, con reaparición en los últimos 5 días de cefalea de intensidad moderada, continua, holocraneana, sin náuseas ni vómitos, y progresión de las lesiones cutáneas, con aparición de nuevas en cuero cabelludo. En ambos fondos de ojo se vieron múltiples lesiones blanco amarillentas.

Se realizó escarificación de la lesión de la cara: se observaron levaduras compatibles con *Histoplasma capsulatum*. En LCR se visualizó reacción de identidad frente a exoantígeno de *Histoplasma capsulatum*.

En la serología se detectan anticuerpos frente a exoantígenos de histoplasma en elevados títulos.

Se inició tratamiento con 300 mg/día de anfotericina liposomal.

En el examen hematológico persiste la linfopenia: 13% (637) de 4900/mm<sup>3</sup> leucocitos; se midieron las poblaciones linfocitarias: CD3 14.9%, 95 células [valor de referencia (vr): 58-85%, 710 a 2300 células], CD4 7.8%, 50 células (vr: 32-62%, 370 a 1540 células), CD8 5.2%, 33 células (vr: 12-45%, 183 a 1160 cel.). Relación CD4/CD8 1.5.

Se midieron proteínas totales: 74 g/l; albuminemia 37 g/l; proteinograma electroforético: albumina 50%, alfa<sub>1</sub> 1.2%, alfa<sub>2</sub> 6.3%, beta 11.1%, gamma 30.7%. La medición de inmunoglobulinas mostró IgG 2449 mg/dl (vr: 750 a 1600); IgA < 21 mg/dl (vr: 80 a 450); IgM 137.7 mg/dl (vr: 45 a 305).

Por persistencia de la linfopenia, se solicitaron estudios para enfermedades inmunológicas; el laboratorio reveló: anticuerpos antinucleares positivos 1/320 (patrón moteado fino denso) por inmunofluorescencia indirecta (IFI); anti Ro-SSA positivo a títulos elevados, por ELISA; factor reumatoideo por aglutinación, anti ADN por IFI, anti Sm, anti La-SSB, anti Scl70 por ELISA, negativos.

Pruebas de Schirmer, de Rosa de Bengala y de ruptura lagrimal: negativas para SS.

Se realizó centellograma de glándulas salivales con tecnecio 99: en la fase precoz se visualizaron las parótidas con sialectasias y concentración baja e irregular del trazador; las submaxilares no se visualizaron (Fig. 1).

Biopsia de mucosa de labio: sialoadenitis crónica focal periductal con islotes linfocitarios (> 50 cada 4 mm<sup>2</sup> de tejido glandular) y vasocongestión estromal sin evidencia de atrofia acinar, compatible con SS.

El diagnóstico de SS surge entonces de los anticuerpos anti RO-SSA positivos, el centellograma parotídeo y la biopsia de labio, de acuerdo con los criterios del Consenso Americano-Europeo<sup>2</sup>.

Evolucionó favorablemente, sin cefalea y con resolución de las lesiones cutáneas y las de ambos fondos de ojo. Cumplió 6 semanas de anfotericina liposomal y continuó tratamiento con itraconazol 200 mg/ 8 horas y cotrimoxazol 160/800 mg 3 veces/semana.

Concluimos entonces con el diagnóstico de histoplasmosis progresiva diseminada con compromiso meníngeo, como presentación de SS primario con grave linfopenia.

## Discusión

La histoplasmosis es una micosis sistémica causada por el hongo dimorfo *Histoplasma capsulatum*, cuyo reservorio es el suelo en áreas donde hay gran cantidad de aves y murciélagos<sup>4</sup>. Presenta un amplio espectro de manifestaciones clínicas que van desde asintomáticas a formas diseminadas graves; estas últimas son resultado de una inmunidad celular deprimida<sup>5</sup>.

La infección se produce cuando los hongos se aspiran del ambiente, llegan a los pulmones y ahí germinan a

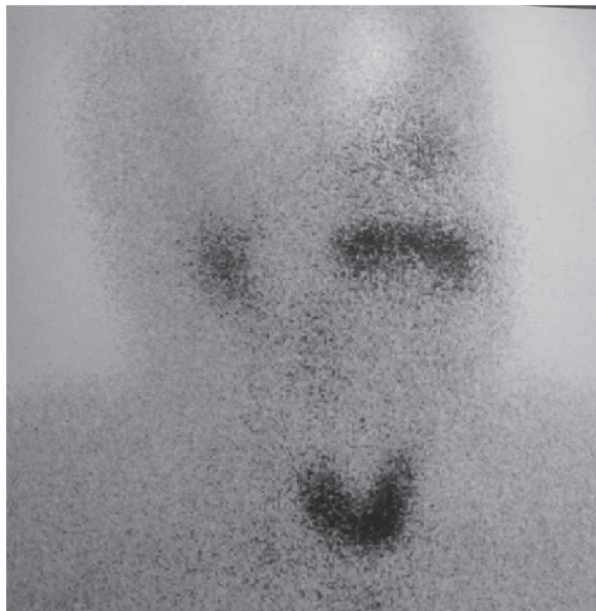


Fig. 1.- Centellograma de glándulas salivales con baja e irregular concentración del trazador; no se observan las glándulas submaxilares

levaduras. Los macrófagos las fagocitan y se diseminan a través de ellos. La inmunidad celular juega un rol preponderante en la recuperación. La falla en la capacidad destructora de los macrófagos parece ser una de las claves en el desarrollo de la enfermedad diseminada<sup>6</sup>. La mayoría de los enfermos son inmuno deprimidos. Ocasionalmente se observa en inmuno competentes, ya que el hongo se considera patógeno primario<sup>7</sup>. La alteración de la inmunidad celular, con disminución de los linfocitos CD4 por debajo de 200/mm<sup>3</sup>, es el principal factor de riesgo. Actualmente se ve con más frecuencia en los pacientes con síndrome de inmunodeficiencia adquirida (sida), pero también se la puede encontrar en pacientes que reciben corticosteroides o inmunosupresores, con neoplasias linfoproliferativas, linfocitopenia CD4 idiopática, diabetes, y en enfermedades autoinmunes como artritis reumatoidea, enfermedad de Crohn, lupus eritematoso sistémico, vasculitis primaria o como en nuestro caso SSp. La infección es más grave en pacientes con sida que en aquellos con otras inmunodeficiencias<sup>8, 9</sup>.

En áreas no endémicas el diagnóstico puede ser difícil si no se piensa en ella. Los principales síntomas son fiebre y síndrome de repercusión general (decaimiento, hiporexia, pérdida de peso).

La infección del SNC sucede en un 10% de las formas progresivas diseminadas y puede deberse tanto a una primoinfección como a una reactivación de una infección previa; puede presentarse como vasculitis e infartos isquémicos debido a invasión de las arterias intracraneales por el hongo, meningitis o hidrocefalia crónica, lesión granulomatosa ocupante de espacio en el parénquima cerebral (histoplasmosis) o embolismo cerebral secundaria a endocarditis. Las lesiones neurológicas más frecuentes son las meníngeas; los pacientes pueden presentar cefalea, fiebre, rigidez de nuca, crisis convulsivas y deterioro de la conciencia, configurando un cuadro de meningitis crónica<sup>4</sup>, teniendo en cuenta su tiempo de evolución de varias semanas. El diagnóstico de neurohistoplasmosis se establece mediante evidencia clínica de afectación del SNC y la positividad de alguno de los siguientes parámetros de laboratorio: a) anticuerpos de fijación de complemento positivos en el LCR; b) antígeno positivo en el LCR; c) aislamiento en cultivo del LCR o demostración histopatológica en tejido cerebral o meníngeo<sup>4, 10</sup>.

Este síndrome es una rara causa de meningitis aséptica recurrente<sup>11</sup>.

Las manifestaciones cutáneas afectan principalmente la cara, los miembros y el tronco, caracterizándose por el polimorfismo lesional: pápulas, nódulos, placas, pústulas ulceraciones, costras, lesiones umbilicadas símil molusco contagioso, lesiones acneiformes o herpetiformes, vegetaciones y seudofoliculitis, entre otras. De ellas se pueden tomar fácilmente muestras para análisis histopatológico y cultivos<sup>12</sup>.

Sin una explicación clara, las lesiones cutáneo mucosas se describen con más frecuencia en casos oriundos de América Latina<sup>12, 13</sup>.

Puede haber compromiso pulmonar, digestivo o de las glándulas adrenales; los casos graves se presentan con coagulopatía, insuficiencia hepática o renal<sup>8</sup>.

El SS puede tener dentro de sus manifestaciones hematológicas anemia, trombocitopenia, agranulocitosis, leucopenia, linfopenia, gammapatía monoclonal (más frecuente en los pacientes con hepatitis por virus C) y enfermedad linfoproliferativa, principalmente linfoma no Hodgkin de células B<sup>3</sup>. Tienen riesgo de muerte incrementado por linfoma maligno. La linfopenia, debida principalmente a la subpoblación CD4, no es un raro hallazgo del SSp ya que ha sido notificada en el 5% de los pacientes<sup>3</sup>; se observa con más frecuencia en los pacientes con anti Ro-SS-A positivos, y representa el grupo de mayor riesgo para el desarrollo de linfoma no Hodgkin<sup>14</sup>. En nuestro paciente también observamos disminución de todas las poblaciones linfocitarias T y déficit de Ig A, que se ha visto asociada a diversas enfermedades autoinmunes, entre ellas el SS.

Las manifestaciones sistémicas del SS se han descrito hasta en el 80% de los casos<sup>15</sup>.

Este caso clínico muestra que la histoplasmosis diseminada con compromiso meníngeo puede ser el cuadro inicial de enfermedades con deficiencia de la inmunidad, y que el SS raramente se manifiesta inicialmente por complicaciones infecciosas secundarias al déficit inmunitario. Esta entidad debería ser considerada en los diagnósticos diferenciales de las meningitis con LCR claro con trastornos inmunitarios.

**Conflictos de interés:** No existen conflictos de interés con respecto a este trabajo.

## Bibliografía

1. Moutsopoulos HM. Síndrome de Sjögren. En: Kasper DL, Braunwald E, Fauci AS, Hauser SL, Longo DL, Jameson JL eds. Principios de Medicina Interna. 16ª ed. Mexico: McGraw-Hill Interamericana, 2005, p 2190-3.
2. Vitali C, Bombardieri S, Jonsson R, et al. Classification criteria for Sjogren's syndrome: a revised version of the European criteria proposed by the American-European Consensus Group. *Ann Rheum Dis* 2002; 61: 554-8.
3. Manganelli P, Fietta P, Quaini F. Hematologic manifestations of primary Sjögren's syndrome. *Clin Exp Rheumatol* 2006; 24: 438-48.
4. del Brutto, OH. Infecciones micóticas del sistema nervioso central. *Rev Neurol* 2000; 30: 447-59.
5. de Fernández MIG, Negroni R, Arechavala A. Absceso tibial causado por histoplasma capsulatum. *Medicina (B Aires)* 2001; 61: 191-2
6. Wheat J, Kauffman C. Pathogenesis and clinical manifestations of disseminated histoplasmosis. En: UpToDate, Waltham, MA: Basow DS (Ed), 2011.
7. Torres-Rodríguez JM, Segura-Roca G, Coll J. Histoplasmosis en un varón inmunocompetente manifestada 45

- años después de la infección. *Rev Iberoam Micol* 2009; 26: 244-6.
8. Duncan RA, von Reyn CF, Alliegro GM, Toossi Z, Sugar AM, Levitz SM. Idiopathic CD4 + T-lymphocytopenia: four patients with opportunistic infections and no evidence of HIV infection. *N Engl J Med* 1993; 328: 393-8.
  9. Schulze-Koops H. Lymphopenia and autoimmune disease. *Arthritis Research & Therapy* 2004; 6:178-80.
  10. Kauffman, CA. Diagnosis of histoplasmosis in immunosuppressed patients. *Current Opinion in Infectious Diseases* 2008; 21: 421-5.
  11. Vázquez F, Beguelin Y, Schutz N, Mayorga L. Colagenopatía y meningitis aséptica recurrente en una paciente de 88 años. *Medicina (B Aires)* 2004; 64: 54-6.
  12. Peching G, Kumakawa Z, Galarza C. Histoplasmosis diseminada aguda: enfoque de manifestaciones cutáneas. *Folia Dermatol Perú* 2004; 15: 172-5.
  13. Cunha VS, Zampese MS, Aquino VR, Cestari TF, Goldani LZ. Mucocutaneous manifestation of disseminated histoplasmosis in patients with acquired immunodeficiency syndrome: particular aspects in a Latin-American population. *Clin Exp Dermatol* 2007; 32: 250-5.
  14. Mandl T, Bredberg A, Jacobsson LT, Manthorpe R, Henriksson G: CD4+ T lymphocytopenia- A frequent finding in anti-SSA antibody seropositive patients with primary Sjögren's syndrome. *J Rheumatol* 2004; 31: 726-8.
  15. Zazzetti F, Rivero MA, Duarte Noe DE, et al. Frequency of systemic manifestations in patients with primary Sjogren's syndrome in Argentina. *Reumatol Clin* 2010; 6: 299-302.

#### FE DE ERRATAS / ERRATA

En: Obesidad y factores de riesgo del síndrome metabólico en jóvenes con diabetes tipo 1.

In: *Obesity and risk factors for metabolic syndrome in young people with type 1 diabetes*.

-Mariana Prieto, Andre G. Krochik, Eduardo Chaler, Mercedes Maceiras, Anabel Villalba, Silvina Valdez, Gloria Cerrone, Mariana Tellechea, Carmen Mazza. *Medicina (B Aires)* 2012; 72 (4): 291-7.

El nombre correcto del octavo autor es el que figura arriba (subrayado)

The eighth author's name should read as above (underlined).