

SÍNDROME DE CARCINOMA BASOCELULAR NEVOIDE CON AGENESIA DE CUERPO CALLOSO, MUTACIÓN EN PTCH1 Y AUSENCIA DE CARCINOMA BASOCELULAR

LUIS D. MAZZUOCCOLO^{1,2}, MARÍA FLORENCIA MARTÍNEZ³, CAROLINA MUCHNIK³,
PABLO J. AZURMENDI³, FERNANDO STENGEL¹

¹Departamento de Dermatología, Hospital Eva Perón, Gral. San Martín, ²Servicio de Dermatología, Centro de Estudios Médicos e Investigaciones Clínicas (C.E.M.I.C.), ³Laboratorio de Bioquímica Molecular, Servicio de Nefrología Experimental, Instituto de Investigaciones Médicas Alfredo Lanari, Universidad de Buenos Aires, Buenos Aires, Argentina
Luis Daniel Mazzuoccolo, María Florencia Martínez contribuyeron igualmente en el artículo y son ambos primeros autores

Resumen El síndrome del carcinoma basocelular nevoide (SCBCN) o de Gorlin-Goltz es un raro desorden autosómico dominante con un amplio espectro de manifestaciones clínicas. El signo cardinal es la presencia de múltiples carcinomas basocelulares (CBCs) y su ausencia demora el diagnóstico. Presentamos un adolescente de 14 años con diagnóstico de SCBCN por la presencia de queratoquistes odontogénicos, hipertelorismo, macrocefalia y agenesia del cuerpo calloso pero sin lesiones cutáneas. La madre, de 43 años, tiene diagnóstico de SCBCN y no presenta CBCs. Para completar el estudio se realizó secuenciación bidireccional y *Multiplex Ligation dependent Probe Amplification* (MLPA) en sangre periférica para buscar mutaciones en *PTCH1*, principal gen responsable del síndrome. Se encontró una mutación germinal novel en el paciente y la madre: una duplicación de 25 pb en el exón 10 (c.1375dupl25bp). El análisis bioinformático predijo un corrimiento del marco de lectura y un codón *stop* prematuro, que produciría una proteína trunca más corta que lo normal. Nuestros resultados sugieren que el estudio clínico y genealógico completo con análisis genético es fundamental para la detección temprana de casos como el presente.

Palabras clave: síndrome de carcinoma basocelular nevoide, síndrome de Gorlin-Goltz, agenesia de cuerpo calloso, gen *PTCH1*

Abstract *Nevoid basal cell carcinoma syndrome with corpus callosum agenesis, PTCH1 mutation and absence of basal cell carcinoma.* Nevoid Basal Cell Carcinoma Syndrome (NBCCS) or Gorlin-Goltz syndrome is a rare autosomal dominant disorder, mainly due to *PTCH1* gene mutations, that comprises a broad spectrum of clinical manifestations. The presence of multiple basal cell carcinomas (BCCs) is a cardinal sign in NBCCS, therefore cases in which BCCs are absent entails a delay in the diagnosis. We present a 14 years old boy with a clinical diagnosis of NBCCS by the presence of odontogenic cysts, hypertelorism, macrocephaly, and *corpus callosum agenesis*, but with absence of skin lesions. His 43 years old mother has NBCCS diagnosis and no history of BCCs. For a deeper study, *PTCH1* mutation screening from peripheral blood samples were performed by both bidirectional sequencing and multiplex ligation dependent probe amplification (MLPA) techniques. The proband and his mother carry 25 pb duplication in exon 10 (c.1375dupl25bp) that causes a reading frameshift with a premature stop codon. Bioinformatics analysis predicted that this mutation results in a truncated protein shorter than normal. Our results suggest that complete clinical and genealogical studies accompanied by genetic analysis are essential in the early detection of the NBCCS cases such the one presented here.

Key words: nevoid basal cell carcinoma syndrome, Gorlin-Goltz syndrome, *corpus callosum agenesis*, *PTCH1* gene

El síndrome de carcinoma basocelular nevoide o de Gorlin-Goltz (SCBCN; código #109400 en la base de datos *Online Mendelian Inheritance in Men*) es un raro desorden autosómico dominante de presentación clínica variable, que incluye múltiples carcinomas basocelulares (CBCs), queratoquistes odontogénicos, hoyuelos palmo-plantares,

calcificación temprana y ectópica de la hoz del cerebro y otros defectos en el desarrollo¹. Los afectados presentan durante el transcurso de la vida desde unos pocos hasta miles de CBCs, un rasgo característico aunque no siempre presente. Además, se han descrito manifestaciones poco usuales como algunas malformaciones de ciertas estructuras del sistema nervioso, como el cuerpo calloso². El cuerpo calloso está compuesto por millones de axones que interconectan los hemisferios cerebrales. Malformaciones en esta estructura ocurren en 7 de cada 1000 nacidos vivos, una de las malformaciones encefálicas más frecuentes^{3,4}.

Recibido: 21-IV-2014

Aceptado: 26-V-2014

Dirección postal: Luis Daniel Mazzuoccolo, Balcarce 900, 1650 Gral. San Martín, Pcia. de Buenos Aires, Argentina
Fax: (54-11) 947551970

e-mail: luismazzu@gmail.com

El SCBCN tiene una prevalencia entre 1:31 000 y 1:256 000, según diferentes series^{5, 6}, no existe información epidemiológica de nuestro país. En la práctica médica no todos los pacientes completan los criterios diagnósticos hasta estadios avanzados del síndrome, dificultando su diagnóstico temprano^{2, 7}. Más del 65% de los casos poseen mutaciones en el gen supresor tumoral *PTCH1* –homólogo humano del gen de polaridad de segmento *patched* de la mosca *Drosophila*– que se encuentra en el cromosoma 9q22.3. La proteína *patched1* (Ptc1) es un receptor clave durante la embriogénesis y el modelado tisular, regulando la vía de señalización intracelular *Hedgehog*⁸. Esta vía está ligada al funcionamiento de la cilia primaria, una organela especializada presente en casi todas las células eucariotas que censa y traduce estímulos extracelulares para modular la homeostasis celular⁹.

El presente caso describe un adolescente con SCBCN causado por una mutación en el gen *PTCH1* con agenesia de cuerpo calloso y sin historia familiar de carcinomas basocelulares, y discute la posible participación de la cilia primaria en su presentación.

Caso clínico

Un adolescente varón de 14 años de edad fue derivado al servicio de Dermatología del Hospital Eva Perón con un posible diagnóstico de SCBCN. Al examen físico: estatura y peso por encima del percentilo 95 para su edad y sexo, macrocefalia (> percentilo 97, corregido por edad y sexo), prominencia frontal, estrabismo e hipertelorismo, cejas anchas sin separación (sinofridia) y *pectus excavatum* (Fig. 1A). La apariencia de la piel era normal, sin evidencia de lesiones cutáneas. Los estudios radiológicos descartaron anomalías en vértebras y costillas, mientras que los ecocardiográficos descartaron fibromas. Al enfermo se le efectuaron múltiples enucleaciones de lesiones osteolíticas mandibulares desde los 8 años de edad. El examen histopatológico caracterizó las lesiones como queratoquistes odontogénicos. La imagen radiológica (Fig. 1B), muestra la cavidad oral y señala una estructura compatible con un quiste; se observa también la pérdida de múltiples piezas dentarias y arreglos quirúrgicos resultado de enucleaciones de quistes anteriores.

En la resonancia magnética nuclear (RMN) (Fig. 1C) y la tomografía axial computarizada de cerebro se observó agenesia del cuerpo calloso y calcificación precoz de la hoz del cerebro y de la tienda del cerebelo (Fig. 1D). La evaluación neurocognitiva en el momento de la toma de dichas imágenes muestra un desempeño dentro del rango normal para la edad y estado educacional del paciente. Se relevó el árbol genealógico del enfermo (Fig. 2A). El padre (I 3) no posee ninguna manifestación del síndrome a los 64 años, al igual que los cuatro hermanos de rama paterna. Por otro lado, la madre (I 2) de 43 años, tiene hoyuelos palmares, macrocefalia, hipertelorismo y refirió haber tenido dos fibromas ováricos, lo que permitió el diagnóstico definitivo del síndrome (Fig. 1A, inserto), sin queratoquistes odontogénicos ni CBCs, aun cuando la edad al momento del examen excede la edad de aparición de los mismos. La RMN de cerebro no reveló ninguna anomalía. La hermana por rama materna refirió historia de enucleaciones por quistes odontogénicos y cumplió los criterios clínicos para el síndrome.

El afectado cumple tres criterios diagnósticos mayores (queratoquistes odontogénicos, calcificación de la hoz del cerebro y un familiar en primer grado enfermo) y tres criterios menores (macrocefalia, prominencia frontal y anomalías oculares) de SCBCN⁷.

Se completó el estudio del síndrome con la búsqueda de mutaciones en *PTCH1*, para lo cual se obtuvo el consentimiento informado (aprobado por el Comité de Ética del centro de reclutamiento) del probando y sus padres. La secuencia codificante completa del gen *PTCH1* fue amplificada y secuenciada bidireccionalmente. La presencia de rearrreglos génicos grandes se evaluó mediante MLPA (*Multiplex Ligation Probe Amplification*, MRC-Holland, Holanda). Los datos obtenidos fueron comparados con las secuencias de referencias (gi_187940264, NM_000264.3 y NP_000255.2, para ADN, ARNm y proteínas, respectivamente). Los resultados revelaron una duplicación de 25 pb (c.1375dupl25bp) desde la posición c.1375 en el exón 10 en el probando, que causa un corrimiento en el marco de lectura del gen y un codón de terminación prematuro. El análisis con *ExpassyTool Translate* (<http://web.expassy.org/translate/>) predijo un producto proteico más corto en el cual el cambio, localizado en el dominio sensor de esteroides de la proteína, podría impedir la unión de la molécula *hedgehog* a los bucles extracelulares de la misma. La misma mutación fue encontrada en la madre mientras que el padre presentó una secuencia normal, demostrando que la mutación germinal c.1375dupl25bp fue transmitida por línea materna (Fig. 2B). Los perfiles de MLPA fueron normales en todos los sujetos de la familia.

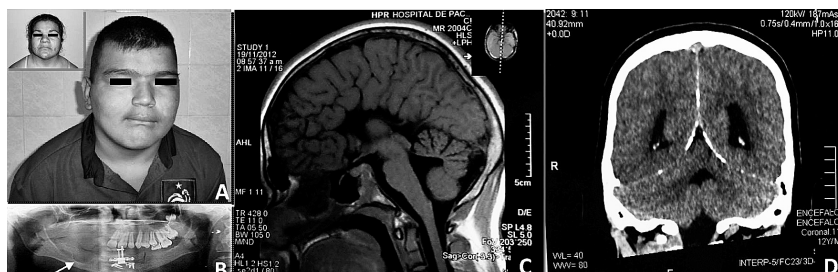


Fig. 1.– Características faciales, radiológicas e imágenes craneocefálicas del caso. A: Fotografías del probando y su madre (inserto) mostrando prominencia frontal, hipertelorismo, estrabismo interno, cejas anchas con sinofridia y macrocefalia, características del SCBCN. B: Imagen radiológica del caso muestra un queratoquiste odontogénico (QO, flecha), ausencia de piezas dentales y un arreglo después de una enucleación previa de un QO. C: Sección sagital de la resonancia magnética nuclear del probando donde se evidencia la agenesia del cuerpo calloso. D: La sección medial coronal de la tomografía axial computada del probando muestra la calcificación de hoz del cerebro y tentorio.

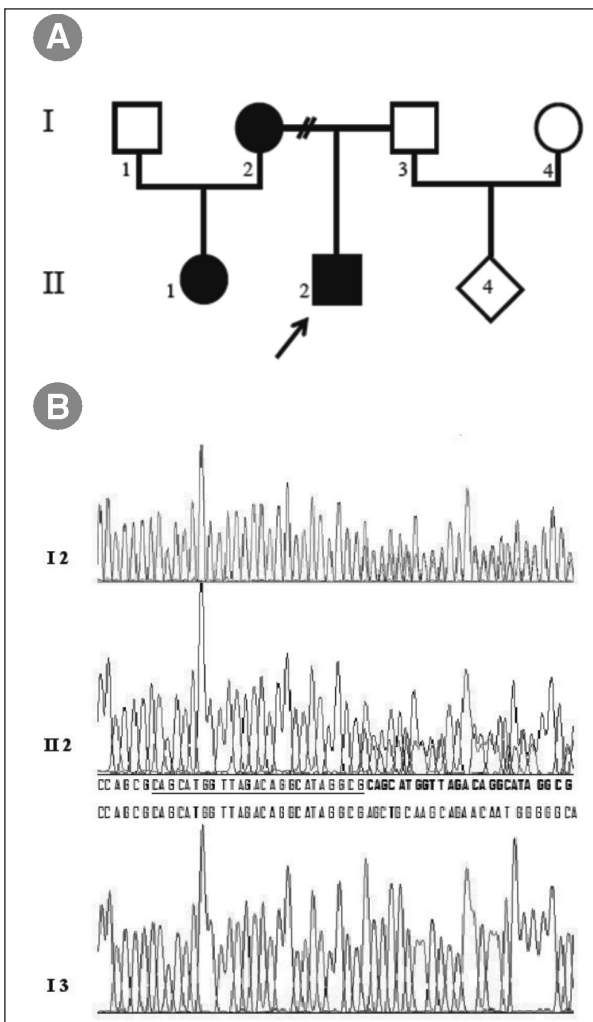


Fig. 2.— Información genealógica y genética de la familia afectada. A: Pedigree en el que el síndrome de carcinoma basocelular nevoide (SCBCN) está presente en el probando (II 2, flecha), su madre (I 2) y su media hermana (II 1), mientras que está ausente en su padre (I 3) y sus cuatro medios hermanos vía paterna. B: Cosegregación de la mutación germinal en el exón 10 del gen *PTCH1* (c.1375dupl25bp) con SCBCN en II 2 y I 2, demostrando su transmisión materna, observándose también la secuencia normal hallada en el padre (I 3). Las bases en negrita representan el segmento duplicado de la cadena reverse (secuencia subrayada).

Discusión

Presentamos un caso de SCBCN con una malformación cerebral poco frecuente sin el hallazgo cutáneo característico del síndrome: los carcinomas basocelulares. El diagnóstico incluyó un estudio clínico, de imágenes y genético completo en conjunto con la evaluación genealógica⁷.

La ausencia de historia familiar de CBCs es poco común. Es sabido que menos del 10 % de los afectados con

el SCBCN de piel blanca no los desarrollan antes de los 40 años, mientras que solo un 40% de los afro-americanos los desarrollan¹⁰. El origen europeo-amerindio de nuestra familia, con un fototipo que se broncea moderadamente y con facilidad (fototipo IV) podría sugerir un fenotipo más resistente, aunque no hay información disponible al respecto. De cualquier manera, se aconsejaron medidas de prevención estándares: evitar la radioterapia y la exposición a rayos X y ultravioletas.

La agenesia del cuerpo calloso fue otro hallazgo relevante. Esta malformación, junto con las disgenesias se observan en menos del 10 de los casos del síndrome². A su vez, la malformación en el probando no estuvo presente en la madre, demostrando la variabilidad intrafamiliar descrita en este síndrome⁶. Si bien la búsqueda de estos defectos podría ser una herramienta diagnóstica de ayuda en niños pasibles de tenerlos, en su realización debe evaluarse la edad del paciente y los riesgos de la exposición a radiación.

Una nueva mutación de origen germinal en el gen *PTCH1* se encontró por secuenciación directa con una prueba de MLPA normal. Esta aparente discrepancia se explica debido a que la sonda del exón 10 del MLPA hibridiza fuera de la secuencia duplicada, hecho que enfatiza el uso combinado de estas técnicas en el diagnóstico genético.

La vía de señalización *Hedgehog* controla el patrón de desarrollo del tubo neural mediante el procesamiento de los factores de transcripción *GLIoma-associated oncogene family zinc finger* (GLI) en la cilia primaria. La cilia primaria es una organela encargada de sensar y traducir estímulos extracelulares para modular la homeostasis y división celular^{9, 11}. Durante la embriogénesis las células están expuestas a niveles variables de los ligandos del receptor *Ptch1*, *hedgehog*, y la intensidad y duración de la señal determina el destino de las células progenitoras neurales¹². Las mutaciones en *PTCH1* podrían afectar la habilidad del producto proteico para unirse a *hedgehog* o bien perturbar su interacción con otras proteínas involucradas en la vía¹³. Acorde a ello, la mutación encontrada podría alterar las vías localizadas en la cilia primaria o modular de manera impropia el patrón de señalización en dichas células, impidiendo la correcta formación del cuerpo calloso. En humanos, la ausencia parcial o completa de éste se asocia a múltiples síndromes, particularmente a las llamadas ciliopatías^{14, 15}. El desarrollo del telencéfalo no está completamente dilucidado, pero es tentador conjeturar que la desregulación de múltiples vías de señales altera el patrón de desarrollo de la placa comisural embrionaria. En este sentido, Benadiba y col. demostraron que el adecuado procesamiento en la cilia primaria de GLI3, así como su distribución émporo-espacial, son críticos en la formación del cuerpo calloso¹⁶. Quedan por esclarecer los factores que determinan la ocurrencia de estas malformaciones en sujetos de familias con enfermedades hereditarias como el caso aquí presentado.

En resumen, nuestros resultados muestran que una apropiada historia clínica y genealógica, acompañada de pruebas genéticas, son vitales en el diagnóstico de este síndrome, especialmente cuando los carcinomas basocelulares no están presentes. Además, resaltan la importancia de la evaluación por un equipo multidisciplinario para la detección precoz y tratamiento en enfermos con este síndrome.

Agradecimientos: A Vanesa Romano y Alfredo Martínez por la asistencia técnica en las tareas de secuenciación.

Luis D. Mazzuocolo y María Florencia Martínez son becarios de la Fundación Florencio Fiorini y del Instituto Nacional del Cáncer, Ministerio de Salud, respectivamente.

Conflicto de intereses: Ninguno para declarar.

Bibliografía

- Gorlin RJ. Nevoid basal-cell carcinoma syndrome. *Medicine* 1987; 66: 8-113.
- Evans DG and Farndon PA. Nevoid Basal Cell Carcinoma Syndrome. En: <http://www.ncbi.nih.gov/books/NBK1151>; Updated March 7, 2013, consultado el 07/01/2014.
- Richards LJ, Plachez C, Ren T. Mechanisms regulating the development of the corpus callosum and its agenesis in mouse and human. *Clin Genet* 2004; 66: 26-89.
- Paul LK, Brown WS, Adolphs R, et al. Agenesis of the corpus callosum: genetic, developmental and functional aspects of connectivity. *Nat Rev Neurosci* 2007; 8: 27-99.
- Endo M, Fujii K, Sugita K, Saito K, Kohno Y, Miyashita Y. Nationwide survey of nevoid basal cell carcinoma syndrome in Japan revealing the low frequency of basal cell carcinoma. *Am J of Med Genet Part A* 2012; 158A: 31-7.
- Pastorino L, Cusano R, Baldo C, et al. Nevoid basal cell carcinoma syndrome in infants: improving diagnosis. *Child: Care, Health and Development* 2005; 31: 31-4.
- Bree AF, Shah MR for the BCNS Colloquium Group. Consensus statement from the first international colloquium on basal cell nevus syndrome (BCNS). *Am J Med Genet Part A* 2011; 155: 201-7.
- Johnson RL, Rothman AL, Xie J, et al. Human homolog of Patched, a candidate gene for the basal cell nevus syndrome. *Science* 1996; 272: 168-71.
- Echelard Y, Epstein D, St-Jacques B, et al. Sonic hedgehog, a member of a family of putative signaling molecules, is implicated in the regulation of CNS polarity. *Cell* 1993; 75: 147-30.
- Kimonis VE, Goldstein AM, Pastakia B, et al. Clinical manifestations in 105 persons with nevoid basal cell carcinoma syndrome. *Am J Med Genet* 1997; 69: 29-308.
- Basten SG, Giles RH. Functional aspects of primary cilia in signaling, cell cycle and tumorigenesis. *Cilia* 2013; 2: 6.
- Palma V, Rui ii Altaba A. Hedgehog-Gli signaling regulates the behavior of cells with stem cell properties in the developing neocortex. *Development* 2004; 131: 37-45.
- Lacour JP. Carcinogenesis of basal cell carcinomas: genetics and molecular mechanisms. *Br J Dermatol* 2002; 146S: 7-9.
- Badano JL, Mitsuma N, Beales PL, Katsanis N. The ciliopathies: an emerging class of human genetic disorders. *Annu Rev Genomics Hum Genet* 2006; 7: 15-48.
- Tobin JL, Beales PL. The nonmotile ciliopathies. *Genet Med* 2009; 11: 36-402.
- Benadiba C, Magnani D, Niquille M, et al. The ciliogenic transcription factor RFX3 regulates early midline distribution of guidepost neurons required for corpus callosum development. *PLoS Genet* 2012; 8: e1002606

Secretiveness in a scientist is a disfigurement, to be sure, but it has its comic side; one of the most comically endearing traits of a young research worker is the illusion that everyone else is eager to hurry off to do his research before he can. In reality, his colleagues want to do their own research, not his. A scientist who to cagey or suspicious to tell his colleagues anything will soon find that he himself learns nothing in return. G. F. Kettering, the well-known inventor (antiknock gasoline additives) and cofounder of General Motors, is said to have remarked that anyone who shuts his door keeps out more than he lets out. The agreed house rule of the little group of close colleagues I have worked with has always been "Tell everyone everything you know"; and I don't know anyone who came to any harm by falling in with it. [...]

El secreto en un científico es un afeamiento, por cierto, pero tiene su lado cómico, una de las más cómicos y simpáticas tendencias de un joven investigador es la ilusión que todos los demás están apresurados en realizar su investigación antes que él. En realidad, sus colegas desean hacer la propia, no la suya. Un científico que es tan cauteloso y suspicaz que nada dice a sus colegas pronto descubrirá que nada aprende de retorno. De G. F. Kettering, el conocido inventor (aditivos anti-detonantes a la gasolina) y cofundador de General Motors) se dice que observó que quien cierra la puerta deja más afuera que lo que permite entrar. La regla interna del grupo de colegas cercanos con los que siempre trabajé ha sido siempre "Digan a todos todo lo que saben", y no conozco a nadie que se haya dañado por aceptarla.

Peter B. Medawar (1915-1987)

Advice to a young scientist. New York: Harper, 1979. p 42-3