

Malformación arteriovenosa maseterina

Mujer de 43 años, sin antecedentes de relevancia, que consultó por un nódulo palpable y doloroso en la región maseterina izquierda que se incrementaba con los movimientos masticatorios. Se efectuó ecodoppler facial izquierdo en el que se observó imagen hipoecogénica mixta en contacto con la prolongación anterior de la parótida de 20 × 10 mm, compuesta por un ovillo vascular de vasos venosos de calibre máximo de 3 mm, observándose en su interior una pequeña fístula arteriovenosa (MAV). Posteriormente se realizó una resonancia nuclear magnética de macizo craneofacial con contraste endovenoso (Fig. 1A) donde se observó en la superficie del tercio medio del masetero izquierdo una formación ovoide de 15.7 × 15.7 × 10.3 mm hipointensa en T1 e hiperintensa en T2, compuesta por estructuras tubulares tortuosas de escaso calibre, con vacío de flujo y discreta heterogeneidad compatible con MAV. Se decidió realizar angiografía con reconstrucción 3D (Fig. 1B) para posterior embolización. Se procedió a cateterismo selectivo de la arteria carótida externa izquierda, cuyo examen mostró lesión hipervascular a expensas de la arteria facial transversa (Fig. 1C). Se embolizó con microesferas de 500 y 700 micrones. El control postembolización, inmediato y alejado, mostró exclusión vascular completa de la lesión.

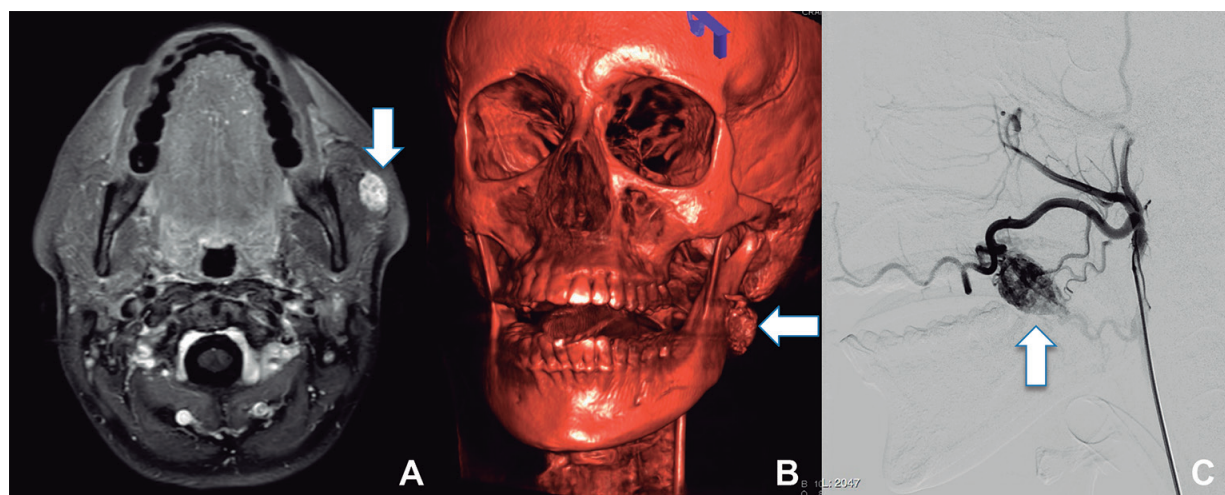


Figura 1

Luis A. Boccalatte¹, Marina Esteves da Cunha², Luis A. Miquelini²

¹Sección Cirugía de Cabeza y Cuello, Servicio de Cirugía General,

²Servicio de Diagnóstico por Imágenes, Hospital Italiano de Buenos Aires, Argentina

e-mail: luis.boccalatte@hospitalitaliano.org.ar