

---

**Fístula rectocecal posterior a procedimiento de Hartmann**

---

Mujer de 86 años, con enfermedad de Chagas (dolico megacolon) y con antecedente de dos vólvulos de sigmoides resueltos endoscópicamente. En su tercer ingreso por el mismo episodio fue sometida a procedimiento de Hartmann luego de fallo de tratamiento endoscópico, otorgándose alta al quinto día postoperatorio. A los 12 días reingresó al hospital por deshidratación grave e infección del tracto urinario bajo. A la anamnesis directa la paciente refirió eliminación de gases por ano y distensión abdominal progresiva sin náuseas o vómitos. Se realizó radiografía abdominal, la que mostró dilatación de marco colónico y presencia de aire en ampolla rectal, sin ninguna alteración en sus análisis de sangre. Por persistencia de sus síntomas se realizó TC abdominopélvica con contraste oral que informó trayecto fistuloso con contenido aéreo y materia fecal entre recto y ciego (Fig. 1-corte coronal- y Fig. 2-corte transversal, flechas). Se decidió juntamente con la paciente y su familia no realizar conducta quirúrgica alguna. Se otorgó alta a los cinco días de internación, asintomática.

Fig. 1

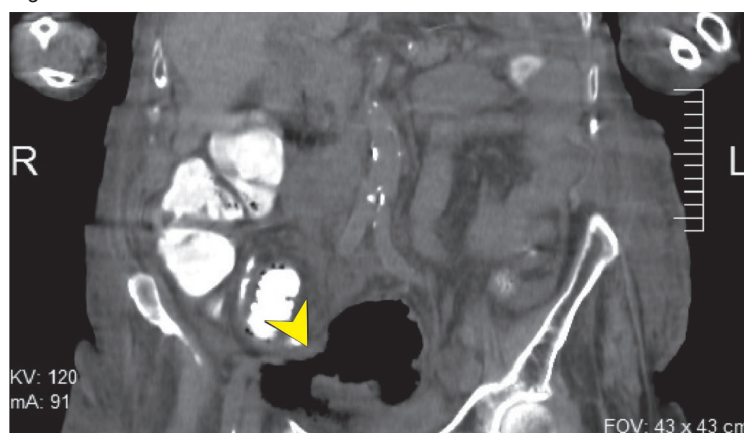
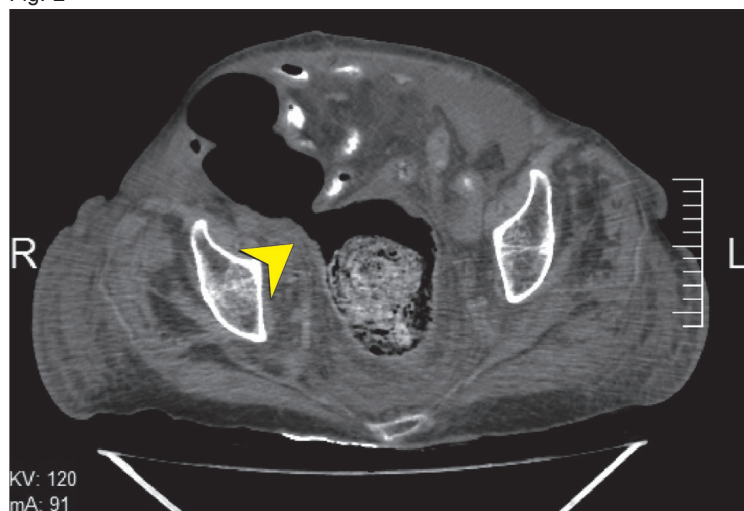


Fig. 2



Rodrigo A. Gasque, Ricardo S. Castro, Walter A. Moreno, Gabriel E. Vigilante  
Servicio de Cirugía General y Gastroenterología, Instituto de Enfermedades Digestivas,  
Hospital Italiano de Córdoba, Argentina  
e-mail: rgasque@outlook.com