
Adenopatías mediastinales en una paciente con doble arco aórtico

Mujer de 41 años que consultó a la guardia por tos y fiebre. Los antecedentes relevantes eran accidente cerebrovascular isquémico y cierre percutáneo de foramen oval permeable dos años antes. La radiografía de tórax mostró agrandamiento del mediastino superior y la prueba de RT-PCR para COVID-19 fue negativa. Se realizó una tomografía computarizada de tórax que mostró adenopatías mediastinales en los grupos 4R, 4L, 5, 7 y 10R, junto al hallazgo de un doble arco aórtico, sin compresión de tráquea y esófago (Fig. 1). Posteriormente, un PET-TC demostró mayor captación del radiotrazador en todas las estaciones ganglionares mencionadas (Fig. 2). La paciente fue derivada a nuestro servicio para biopsia quirúrgica. Se revisaron las imágenes y se utilizó la reconstrucción vascular tridimensional para la planificación quirúrgica (Fig. 3). Se decidió realizar una biopsia escisional de una adenopatía del grupo 5 por videotoracoscopia izquierda, ya que las lesiones no eran alcanzables por mediastinoscopia cervical debido a la interposición vascular (Fig. 2A, asterisco). La paciente fue dada de alta al tercer día postoperatorio. El diagnóstico anatomopatológico fue sarcoidosis. Este caso destaca la importancia de una cuidadosa evaluación anatómica preoperatoria y la elección adecuada del abordaje quirúrgico según cada caso.

Fig. 1

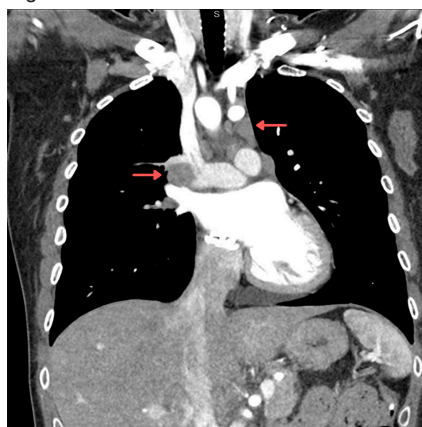


Fig. 2

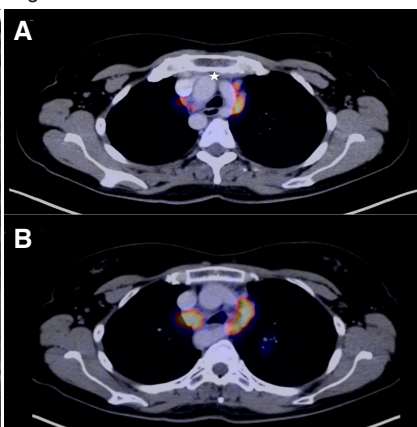
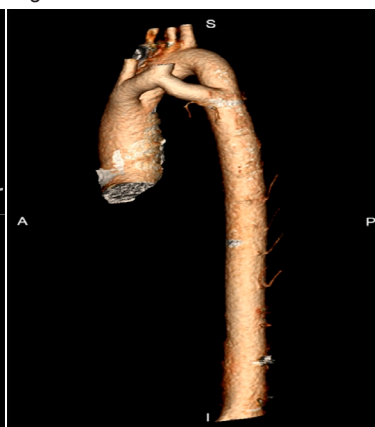


Fig. 3



José F. Viñas, Agustín Dietrich, Enrique Beveraggi
Sector de Cirugía Torácica y Trasplante Pulmonar, Servicio de Cirugía General,
Hospital Italiano de Buenos Aires, Argentina
e-mail: jose.vinas@hospitalitaliano.org.ar