

FÍSTULA COLECISTO-CUTÁNEA ESPONTÁNEA: A PROPÓSITO DE DOS CASOS

LUCAS M. GARCÍAS, JUAN MARTÍN MAGRIS, LUIS GRAMÁTICA(H)

Servicio N°1 de Cirugía General J. M de Allende, Hospital Nacional de Clínicas,
Universidad Nacional de Córdoba, Facultad de Ciencias Médicas, Córdoba, Argentina

Dirección postal: Lucas Garcías, Hospital Nacional de Clínicas, Sta. Rosa 1564, 5000 Córdoba, Argentina

E-mail: lucasgarcias12@hotmail.com

Recibido: 4-IV-2023

Aceptado: 22-VI-2023

Resumen

La fístula colecisto-cutáneas (FCC) es una rara complicación de la patología biliar no tratada, habiendo menos de 100 casos documentados en la literatura. La mayoría son secundarias a infección bacteriana, aunque también fue descrita en el adenocarcinoma de vesícula y posterior a traumatismo. Su presentación clínica es variable, pudiendo presentar afección sistémica, y su sitio más frecuente de drenaje externo es en hipocondrio derecho.

Debido a la baja incidencia de esta afección, y a la variedad de formas de presentación, su manejo no tiene hasta el momento bases estandarizadas.

Presentamos dos casos de pacientes que consultaron por guardia de urgencias en el Hospital Nacional de Clínicas por presentar fístula colecisto-cutánea. El tratamiento de ambos fue quirúrgico.

Palabras clave: colecistitis aguda, fístula cutánea, absceso abdominal

Abstract

Spontaneous cholecysto-cutaneous fistula: about two cases

Cholecysto-cutaneous fistula (CCF) is a rare complication of untreated biliary pathology, with fewer than 100 cases documented in the literature. Most are secondary to bacterial infection, although it has also been described in gallbladder adenocarcinoma and post

trauma. Its clinical presentation is variable, being able to present systemic affection, and its most frequent external drainage site is in the right hypochondrium. Due to the low incidence of this pathology, and the variety of forms of presentation, its management does not have, to date, standardized bases.

We present two cases of patients who consulted in the emergency room at the Hospital Nacional de Clínicas for presenting cholecysto-cutaneous fistula. The treatment of both was surgical.

Key words: cholecystitis, acute, cutaneous fistula, abdominal abscess

Las fístulas biliares son complicaciones poco frecuentes. Pueden ser internas, cuando se comunican con el sistema digestivo, o externas, cuando lo hacen con la pared abdominal. Estas últimas pueden ser post quirúrgicas, iatrogénicas, post traumáticas, o espontáneas. Las espontáneas son las menos frecuentes, con menos de 100 casos documentados en la literatura médica^{1,2}.

Se cree que su patogenia se debe a un aumento de presión dentro de la vesícula, producto de una colecistitis aguda litiasica, con la consecuente formación fistulosa. En su mayoría son secundarias a infección bacteriana, aunque se ha reportado en pacientes con adenocarcinoma de vesícula³.

Su presentación clínica es variable, pudiendo haber afectación sistémica, como fiebre, vómitos, compromiso del estado general, o sepsis⁴. Los pacientes pueden presentar dolor, tumoración abdominal fluctuante, eritematosa, absceso subcostal, con o sin apertura espontánea y supuración. Si bien la mayoría se presenta en región subcostal derecha, la fístula puede exteriorizarse en epigastrio, región para umbilical, flanco derecho o mamaria^{3,5}.

En el presente trabajo se presentan dos pacientes que consultaron en urgencias del Hospital Nacional de Clínicas de Córdoba. Ambos presentaban abscesos subcostales y fueron tratados quirúrgicamente, con una favorable evolución post operatoria.

Caso clínico 1

Mujer de 79 años, sin antecedentes patológicos. Consultó tras aparición de tumoración dolorosa en hipocondrio y flanco derecho, de 15 días de evolución, asociada a eritema cutáneo y secreción espontánea de material purulento. (Fig. 1 A) Negó equivalentes febriles.

Al examen físico se evidenció tumoración eritematosa, voluminosa, dolorosa, y fluctuante en hipocondrio derecho, con lesión supurativa central y salida espontánea de material purulento. El resto del examen abdominal no mostró particularidades.

Los exámenes de laboratorio informaron: leucocitos 7.5×10^3 ($5.0-10.0 \times 10^9/L$), PCR 4.64 mg/dL (Hasta 0.300 mg/dL), albúmina 1.9 g/dl (3.4-5.0 g/dL).

El examen tomográfico tóraco-abdominal con contraste endovenoso demostró una voluminosa formación lacunar compleja, multilobulada y septada, incluida en el espesor de la pared abdominal; vinculada, por su margen posterior, a la vesícula biliar, la cual presentó paredes engrosadas con evidencia de litiasis. (Fig. 1 B y C)

El tratamiento fue quirúrgico, mediante laparotomía mediana supraumbilical. Debido a gran proceso inflamatorio y fibrótico en el fondo de la vesícula, se decidió iniciar la disección por vía anterógrada, iniciando la misma a nivel del triángulo de Calot, donde se logró identificar las estructuras que conforman la visión crítica de seguridad (conducto y arteria cística), se ligó arteria cística y se procedió a realizar ligadura proximal del conducto cístico para a posterior realizar cisticotomía y colangiografía intraoperatoria, en la cual se evidenció vía biliar intra y extrahepática indemne, con buen pasaje de material contrastado a duodeno. Por último, se realizó incisión y drenaje del absceso parietal.

La evolución del paciente fue favorable y reinició la alimentación a las 24 h postoperatorio. Se otorgó el alta hospitalaria al quinto día posterior a la cirugía sin complicaciones.

El estudio anatomopatológico de la vesícula reveló colecistitis aguda xantogranulomatosa.

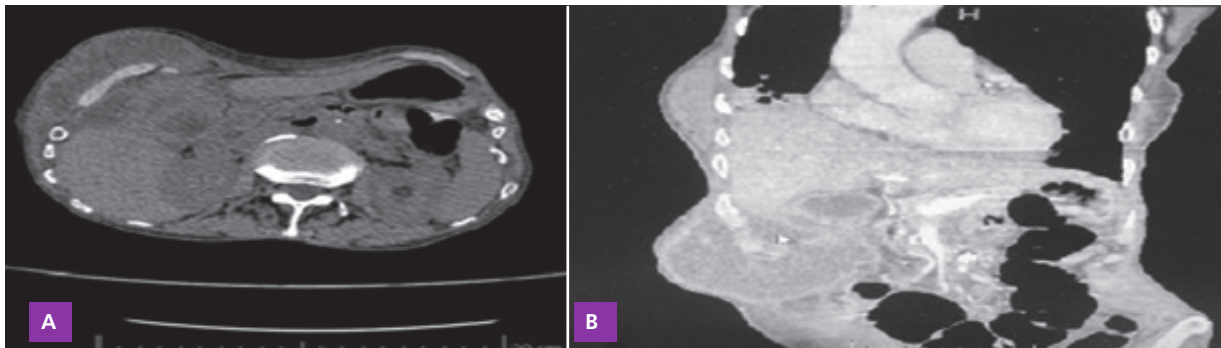
Caso clínico 2

Hombre de 76 años quien no presentaba antecedentes patológicos de relevancia, consultó tras la aparición de tumoración dolorosa en flanco derecho, de 7 días de evolución, asociada a eritema cutáneo. Negó fiebre, vómitos y

Figura 1 | A: Tumoración en hipocondrio y flanco derecho, eritematosa con secreción purulenta. B: Tomografía corte axial de abdomen con contraste endovenoso donde se evidencia voluminosa formación lacunar compleja, multilobulada y septada, incluida en el espesor de la pared abdominal. Presencia de colelitiasis. C: Corte sagital de abdomen con contraste endovenoso demostró por su margen posterior comunicación a la vesícula biliar, la cual presenta paredes engrosadas y macro litiasis

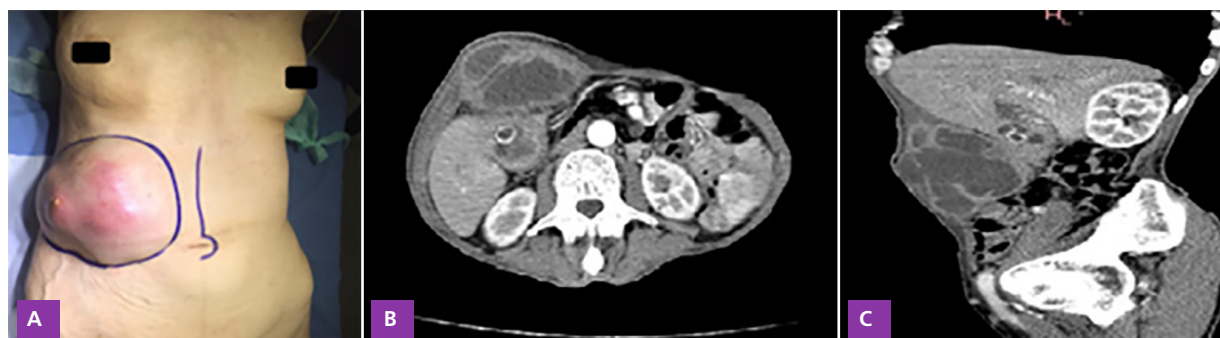

Figura 2 | A: Tc abdomen corte axial sin contraste endovenoso, demostró formación lacunar y septada, incluida en el espesor de la pared abdominal. Vinculada, por su margen posterior, a la vesícula biliar. B: Tc corte sagital abdomen y pelvis sin contraste donde se evidencia vesícula biliar alitiásica



otra sintomatología biliar. En el interrogatorio manifestó pérdida de peso mayor a 10 kg en 2 meses, negó haber tenido episodios de dolores previos a la enfermedad actual, niega antecedente de litiasis biliar conocida.

Al examen físico se evidenció tumoración eritematosa, fluctuante, de gran tamaño en flanco derecho, dolorosa a la palpación, sin punto de apertura ni secreción espontánea. El resto del examen abdominal fue sin particularidad.

Los exámenes de laboratorio demostraron: leucocitos 10.6×10^3 ($0-10.0 \times 10^9/L$), PCR 2.7 mg/dL (Hasta 0.300 mg/dL), urea 80 mg/dL (15-38 mg/dL), creatinina 2.7 mg/dL (0.60-1.20 mg/dL).

El examen tomográfico toraco-abdominal sin contraste endovenoso demostró una formación lacunar, septada en pared abdominal vinculada a engrosamiento parietal del fondo de la vesícula biliar, la cual se presentaba sin evidencia de litiasis por este método. (Fig. 2).

El tratamiento fue quirúrgico, mediante laparotomía mediana supraumbilical. La colecistectomía se hizo de forma anterógrada, y la disección del pedículo vesicular no presentó ninguna dificultad. Se realizó colangiografía intraoperatoria, en la cual se evidenció vía biliar intra y extrahepática indemne, con buen pasaje de material contrastado a duodeno. Por último, se drenó el absceso de pared abdominal, donde se evidenció salida de abundante pus y micro litiasis.

Recibió antibiótico terapia sistémica durante 72 h. La evolución fue favorable, reiniciando la alimentación el mismo día postoperatorio, y se otorgó el alta hospitalaria sin complicaciones al quinto día posterior a la cirugía.

El estudio anatomopatológico de la vesícula reveló adenocarcinoma de vesícula, invasor y moderadamente diferenciado con compromiso de la serosa.

Los pacientes firmaron el correspondiente consentimiento informado.

Discusión

Durante las últimas décadas, la incidencia y prevalencia de las fístulas colecisto - cutáneas ha disminuido significativamente debido a los avances sustanciales en la medicina, métodos complementarios que permitan el diagnóstico temprano, el uso generalizado de medicamentos antimicrobianos y mejores opciones de tratamiento quirúrgico¹.

La etiología de FCC citada más comúnmente es la colelitiasis no tratada. Kasper¹ et al. informa como causa colecistitis acalculosa, colecistitis xantologranulomatosa, adenocarcinoma de vesícula, colangiocarcinoma y traumatismo. En esta casuística la etiología de las fistulas fueron colecistitis xantologranulomatosa y adenocarcinoma de vesícula, etiologías poco frecuentes de las fistulas colecisto-cutáneas espontáneas.

El tratamiento de las FCC no está estandarizado, esto se debe a su baja incidencia. La terapéutica depende de varios factores, como la edad, estado general del paciente y de la experiencia del cirujano actuante para su manejo. El tratamiento no operatorio (TNO) puede ser una alternativa, el cual incluye antibióticos, CPRE y/o drenaje percutáneo del absceso realizado bajo guía ecográfica o tomográfica, luego todos los pacientes deben recibir tratamiento con antibioticoterapia. El TNO se recomienda en pacientes de edad avanzada que son incapaz de tolerar la cirugía⁶. El manejo quirúrgico

consiste en colecistectomía, ya sea abierta o laparoscópica.

La colecistectomía convencional con escisión del trayecto fistuloso se considera una opción estándar de manejo y es curativa en la mayoría de los casos. Por otra parte, el abordaje laparoscópico con escisión de la fistula puede ser otra opción aceptable y preferible en cirujanos laparoscópicos experimentados.

En nuestra experiencia, el tratamiento quirúrgico fue una terapéutica segura con nula morbimortalidad, ofreciendo al enfermo rápida recuperación y estancia hospitalaria aceptable.

Al existir solo reportes de casos, es difícil estandarizar una técnica quirúrgica para resolver esta patología. La vía de abordaje dependerá del estado hemodinámico del paciente, la disponibilidad del centro y la experiencia del cirujano.

En conclusión, no hay formas estándar para el diagnóstico y manejo de la FCC, pero según nuestra revisión bibliográfica, concluimos que cada cirujano debe elegir la alternativa más segura y beneficiosa para tratar a los pacientes con fistulas colecisto-cutáneas.

Conflicto de intereses: Ninguno para declarar

Bibliografía

1. Kasper P, Kaminiorz J, Schramm C, Goeser T. Spontaneous cholecystocutaneous fistula: an uncommon complication of acute cholecystitis. *BMJ Case Rep* 2020;13: e238063.
2. Kapoor Y, Singh G, Khokhar M. Spontaneous cholecystocutaneous fistula-not an old-time story. *Indian J Surg* 2013; 75(Suppl 1): 188-91.
3. Kassi ABF, Koffi E, Yénon KS, Bombet-Kouamé C. Cholecystoparietal fistula revealed by an epigastric abscess. *Case Rep Gastroenterol* 2017; 11: 225-8.
4. Yamini K, Gurjit S, Manila K, et al. Spontaneous cholecystocutaneous fistula-not an old time story. *Indian J Surg* 2013; 75: 188-91.
5. El Tinay O, Siddiqui ZU, Alhedaithy M, Kharashgah MN. Right hypochondrial abscess: A rare consequence of supportive cholecystitis. *Ann Med Surg* 2016; 12: 106-8.
6. Kim M, Beenen E, Fergusson J. Spontaneous cholecystocutaneous fistula by gallstone erosion into abdominal wall. *ANZ J Surg* 2014; 84: 888-9.