

IMÁGENES EN NEFROLOGÍA

LITIASIS CORALIFORME CON CALCIFICACIÓN BILATERAL DE CATÉTERES DOBLE J COMO CAUSA DE INGRESO A DIÁLISIS, SU EVOLUCIÓN Y COMPLICACIONES

CORALIFORM LITHIASIS WITH BILATERAL CALCIFICATION OF DOUBLE-J CATHETERS AS A CAUSE OF DIALYSIS, EVOLUTION AND COMPLICATIONS

María Marina Papaginovic Leiva, María Eugenia Nicolini, Marcelo Horacio Serrano, Edgardo Roberto Mojico, Ricardo Duilio Martínez

Servicio de Nefrología, Hospital Médico Policial Churrucá-Visca, Buenos Aires, Argentina

Rev Nefrol Dial Traspl. 2019; 39 (3): 224-7

INTRODUCCIÓN

Presentamos un caso de formación de cálculos coraliformes junto con calcificación sobre catéter ureteral doble J en forma bilateral, y calcificación endovesical de los mismos en un paciente joven, sin continuidad en el seguimiento y tratamiento de su patología litiásica. Tras la permanencia de los catéteres por más de cinco años, evolucionó a insuficiencia renal crónica terminal e inició tratamiento sustitutivo renal.

La patología litiásica es una causa frecuente de consulta nefrológica, la que con un adecuado diagnóstico y tratamiento no presenta complicaciones mayores. Para la resolución de la desobstrucción de la vía urinaria, el uso de catéteres ureterales (también llamados *pig tail* o doble J) se realiza en forma relativamente frecuente. Estos catéteres fueron descriptos en la década del 70 con el fin del mejor manejo de la nefroureterolitiasis, trasplante renal, trauma nefroureteral, cirugía reconstructiva urológica, patología oncológica, compresión extrínseca ureteral, etc.⁽¹⁾

El seguimiento y manejo de los catéteres, su extracción o recambio pertenece al ámbito de los urólogos, pero, como nefrólogos, debemos

conocer sus riesgos y complicaciones para poder tratarlos a tiempo y evitar las complicaciones más comunes.

Las incrustaciones a lo largo del trayecto de los catéteres doble J son un hecho relativamente frecuente, que se desarrollará si conculgan diferentes situaciones o factores, tales como infecciones, ectasia urinaria, tiempo de permanencia de los catéteres, patologías previas del paciente, etc.

Los componentes químicos de la orina, sumados a algunos de los factores antes descriptos, se combinan entre sí y con el catéter, para formar una matriz en la que luego se formarán los cálculos a lo largo del trayecto de este.

En el año 2009 se creó la clasificación FECal Ureteral Stent Grading System (del inglés forgotten, encrusted, calcified) para el catéter doble J olvidado, incrustado o calcificado (Universidad de Loyola, Maywood, Illinois, Estados Unidos).

⁽²⁾ **(Figura 1)**

Esta clasificación permite diagnosticar cinco tipos de incrustaciones, basándose en el tamaño de los litos, su localización y el grado de incrustación en el catéter, y en consecuencia evaluar la opción terapéutica más adecuada, endoscópica, percutánea, laparoscópica, cirugía

abierta o una combinación de estas.⁽³⁾

Grado I. Incrustación mínima y lineal en la porción enrollada del catéter

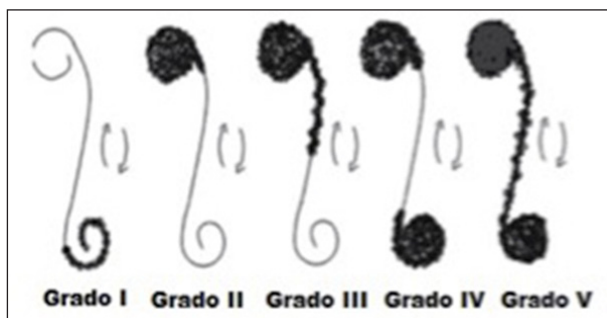
Grado II. Incrustación circular que encierra toda la porción enrollada del catéter

Grado III. Incrustación circular que encierra toda la porción enrollada del catéter y además incrustación lineal de parte del resto del catéter

Grado IV. Incrustación circular que encierra toda la porción enrollada en ambos polos del catéter

Grado V. Incrustación de todo el trayecto y ambos polos del catéter

Figura 1. Clasificación FECal para catéteres doble J calcificados



CASO CLÍNICO

Paciente masculino de 46 años, con antecedentes de hipertiroidismo tratado con danantizol y meprednisona, que abandonó el seguimiento y tratamiento. Posteriormente al tratamiento endocrinológico con iodo evoluciona a hipotiroidismo secundario, infecciones urinarias a repetición, algunas sin tratamiento antibiótico, cólicos renales a repetición con consultas aisladas a guardia médica y Urología, sin controles posteriores.

Ingresa al Servicio de Urología en el año 1999 por litiasis bilateral, con colocación de *pig tail* bilateral sin complicaciones, se realiza estudio metabólico donde se constata uricemia y calciuria levemente elevada con función renal conservada, no pudiendo continuar con ningún tratamiento dado que el paciente egresó de forma voluntaria y no concurrió a ningún consultorio posteriormente.

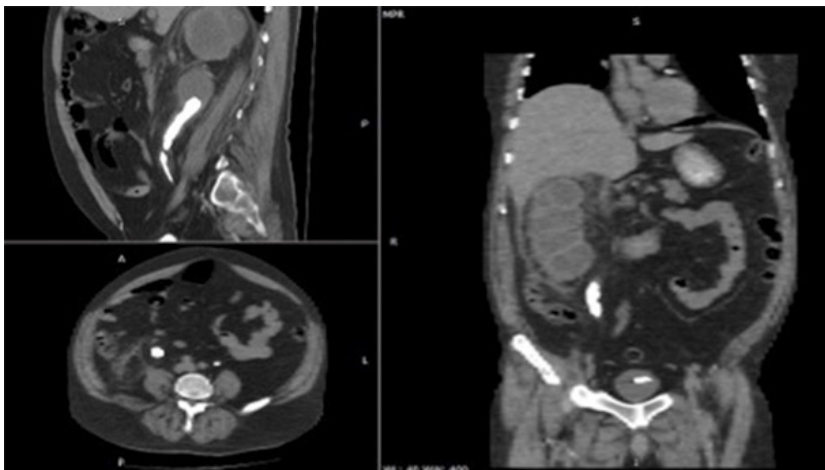
Reingresa dos años después (2001) por cólico renal con cifras de urea y creatinina normales, se evidencia calcificación bilateral de *pig tail*, realizándole el Servicio de Urología litotricia endovesical, ureterorenoscopia y litotricia endopélvica, con recambio de ambos catéteres ureterales. Se da de alta en forma voluntaria, no completando tratamiento postquirúrgico, endocrinológico ni nefrológico.

En año 2003 reingresa por insuficiencia renal de causa obstructiva (urea 0.30 gr/l, creatinina 1.46 mg/dl) junto con infección urinaria complicada, evidenciándose calcificación bilateral de catéteres doble j, litiasis coraliforme derecha y litiasis vesical.

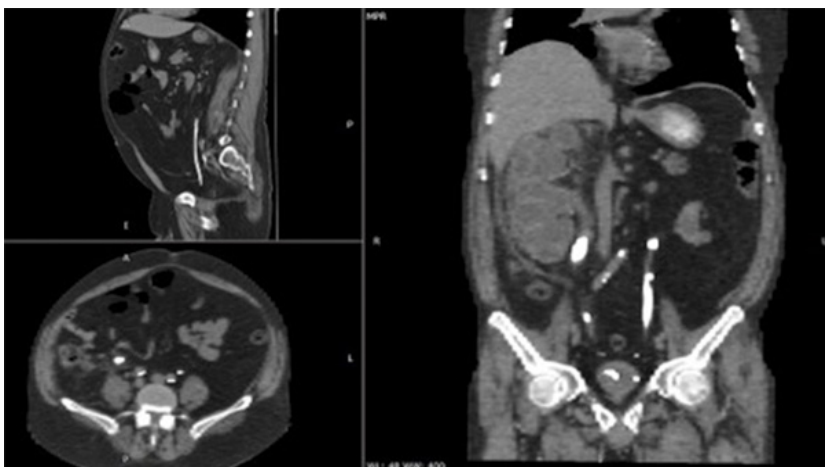
Se realiza radiorenograma que evidencia RD 67%, RI 33% ptosado, por lo que se efectúa litotricia vesical, litotomía percutánea derecha en 2 tiempos y recambio de *pig tail* derecho, no pudiéndose recambiar el izquierdo. Se inicia tratamiento para hiperuricemia, medidas higiénico-dietéticas para insuficiencia renal, pero nuevamente se externa en forma voluntaria.

No concurre a controles y reingresa en año 2011 por infección urinaria complicada por *Acynetobacter* y empeoramiento de cifras renales (urea 0.65 gr/l, creatinina 2.53mg/dl). Recibe tratamiento endovenoso ajustado a función renal con imipenem y se programa cirugía urológica; el paciente se niega a la conducta quirúrgica y a finalizar el tratamiento antibiótico.

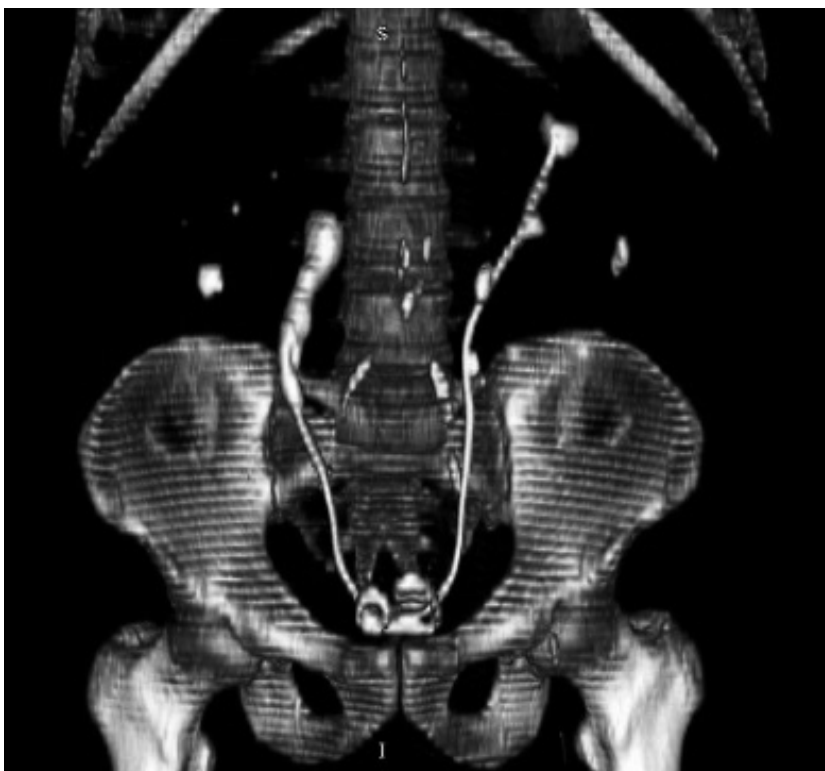En el año 2016 ingresa por síndrome urémico (*flapping* positivo, náuseas, vómitos, urea 236 gr/l, creatinina 9.5 mg/dl), hipertensión arterial e infección urinaria complicada. Se inicia tratamiento sustitutivo renal de urgencia junto a tratamiento antibiótico con buena evolución infectológica pero sin recuperación de la función renal, por lo que se confecciona acceso definitivo para hemodiálisis; es evaluado por el Servicio de Urología, quienes indican nefroureterectomía bilateral a realizarse en dos tiempos, a lo que el paciente se niega, por lo que es dado de alta. (Figuras 2, 3 y 4)

**Figura 2.**

Tomografía árbol urinario derecho, cortes axial coronal y sagital, calcificaciones renales, del *pig tail* y endovesical

**Figura 3.**

Tomografía árbol urinario izquierdo, cortes axial coronal y sagital, calcificación renal del *pig tail* y endovesical

**Figura 4.**

Reconstrucción tomográfica 3D del árbol urinario calcificado en forma bilateral, con unión y calcificación endovesical de catéteres doble J

En la actualidad continua en hemodiálisis tri-semanal con mala adherencia al tratamiento farmacológico, se encuentra en plan de nefroureterectomía derecha en el mes de agosto del corriente año.

CONCLUSIÓN

La litiasis renal es una patología frecuente, que varía su prevalencia de 1-15% de acuerdo a edad, raza, sexo, localización geográfica, factores genéticos, masa corporal, ocupación, ingesta de líquidos y dieta.

La incidencia de enfermedad renal crónica terminal secundaria a litiasis ha disminuido a lo largo de los años en forma significativa debido a la consulta y el diagnóstico temprano, junto con el avance de las técnicas urológicas.

La litiasis coraliforme es un tipo de litiasis que tiene como predisponente la infección urinaria a repetición, siendo los gérmenes ureolíticos (Proteus, Pseudomona, Ureaplasma, Klebsiella, Enterobacter) los más habituales para el desarrollo de este tipo de litiasis, tanto en forma unilateral como bilateral; colaboran también las alteraciones anatómicas del árbol urinario. De no mediar tratamiento evoluciona hacia la destrucción del parénquima renal, con la posterior pérdida de la funcionalidad, con requerimiento de tratamiento sustitutivo renal.⁽⁴⁻⁵⁾

Queremos remarcar con la presentación del caso, la importancia de la derivación a tiempo al nefrólogo para realizar el diagnóstico y tratamiento de la enfermedad litiásica, junto con la necesidad de dar explicaciones claras al paciente de lo que originó su enfermedad y en qué se basa su tratamiento. La discontinuación del éste, como de los controles periódicos conlleva complicaciones graves e irreversibles.

En el caso de nuestro paciente, la calcificación bilateral de su árbol urinario, con la pérdida total de su funcionalidad renal, derivó a partir de su falta de adherencia, no se pudo lograr diagnosticar la causa, pudiendo suponer que fue multifactorial (infecciones a repetición, dieta, hiperuricemia, hipotiroidismo, ptosis renal izquierda, etc.).

Cabe destacar que en la bibliografía consultada no se han encontrado pautas a seguir

con estos pacientes, cuando se decide iniciar estudios para un eventual trasplante renal. ¿Es necesario previo al trasplante la nefrectomía unilateral o bilateral?

En el caso descripto, al presentar calcificación bilateral junto con infección urinaria complicada y un riñón derecho con bolsa hidronefrótica y perinefritis asociada, en ateneo nefrourológico se decidió la nefroureterectomía derecha en un primer tiempo, y luego el abordaje del lado izquierdo en una segunda instancia, dada la posibilidad del trasplante renal.

BIBLIOGRAFÍA

- 1) González-Ramírez MA, Méndez-Probst CE, Ferial-Bernal G. Factores de riesgo y manejo en la calcificación del catéter doble J. Factores de riesgo y manejo en la calcificación del catéter doble J. *Rev Mex Urol*. 2009;69(1):7-12.
- 2) Camacho-Castro AJ, Inzunza-Aguilar MC, Aceves-Tello LS, Ramírez-Hermosillo JA, López-Chávez MA, Hernández-Félix VP. Litiasis renal bilateral y catéter doble J calcificado grado V: acceso percutáneo en posición supina. A propósito de un caso. *Rev Mex Urol*. 2018;78(4):310-4.
- 3) Acosta-Miranda AM, Milner J, Turk TM. The FECal Double-J: a simplified approach in the management of encrusted and retained ureteral stents. *J Endourol*. 2009;23(3):409-15.
- 4) Gonzalo Rodríguez V, Trueba Arguiñarena FJ, Rivera Ferro J, Fernández del Busto E. Nuestra experiencia en el tratamiento de la litiasis coraliforme (1987-2004). Revisión de los resultados. *Arch Esp Urol*. 2008;61(7):799-807.
- 5) Picazo Sánchez M, Canalias Corcoy J, Sans R. Actitud a seguir ante la existencia de cálculos coraliformes en pacientes en diálisis. *Nefrología*. 2007;27(2):221-2.

Recibido en su forma original: 22 de julio de 2019

Aceptación final: 24 de julio de 2019

Dra. María Marina Papaginovic Leiva

Servicio de Nefrología, Hospital Médico Policial Churrucú-Visca, Buenos Aires, Argentina

e-mail: mmplderodriguez@gmail.com