

**CASUÍSTICA****COMPLETANDO EL DIAGNÓSTICO CON LOS OJOS DEL PACIENTE. SÍNDROME NEFRITIS TUBULOINTERSTICIAL CON UVEÍTIS (TINU)***COMPLEMENTING THE DIAGNOSIS WITH THE PATIENT'S EYES. TUBULOINTERSTITIAL NEPHRITIS AND UVEITIS (TINU) SYNDROME*

Pedro José Dávila Terreros<sup>1</sup>, Rocío Portugal<sup>1</sup>, Valeria Alberton<sup>2</sup>, María Marta Paz<sup>1</sup>, Celeste Besso<sup>2</sup>, Ana Malvar<sup>1</sup>, Bruno Lococo<sup>1</sup>

1) Unidad de Nefrología, Hospital General de Agudos Dr. Juan A. Fernández, Buenos Aires, Argentina

2) Unidad de Anatomía Patológica, Hospital General de Agudos Dr. Juan A. Fernández, Buenos Aires, Argentina

Rev Nefrol Dial Traspl. 2020; 40 (02): 146-9

**CASO CLÍNICO**

Paciente masculino, de 23 años, sin antecedentes patológicos de relevancia, que había consultado en otra institución por dolor epigástrico. Como hallazgos positivos en los estudios se había encontrado alteración de la función renal: urea 36, creatinina 2,46 mg% (sin datos de valores previos), a las 72 hs: Cr 3,4; análisis de orina y ecografía renal normales.

Acudió a consulta nefrológica doce días después, presentando al examen físico buen estado general, TA 140/80, normohidratado, sin particularidades. Laboratorio: Hto. 35, GB 10.500, (S 58,8%, L 21,8%, E 11,3%, B 0,7%, M 7,4%), urea 36 mg%, Cr 3,2 mg%, calcio 9,7 mg/dl, fósforo 3,6 mg/dl, GOT 27 UI/l, GPT 18 UI/l, C3 y C4 normales, serologías hepatitis B, C y HIV negativas, PCR 1,76, proteinuria 1,62 gr/24hs, sedimento urinario normal.

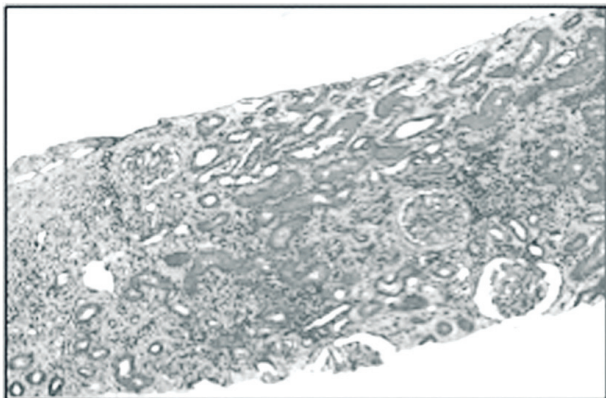
Se interpretó como un deterioro de función renal estable en ese período, sin datos clínicos de alguna enfermedad inmunológica de gran actividad. Se indicó biopsia renal y se solicitaron más pruebas de laboratorio. Los días previos a realizarse biopsia, presentó dos episodios de

ojo rojo, interpretados como conjuntivitis, de rápida resolución con tratamiento local, un cuadro de purito brusco generalizado que cedió con corticoide inyectable. Al momento de tener el resultado de anatomía patológica renal, presentaba nuevo episodio de ojo rojo, evaluado por especialista con diagnóstico de uveítis.

Biopsia renal: diez glomérulos, uno con alteraciones de tipo isquémicas, el resto sin alteraciones significativas; numerosos infiltrados intersticiales linfoplasmocitarios difusos que invaden y destruyen focalmente las membranas basales tubulares; atrofia tubular y fibrosis intersticial en parches que comprometen el 15% del material evaluado; arteriolas con leve hipertrofia de su capa muscular. La inmunofluorescencia resultó negativa.

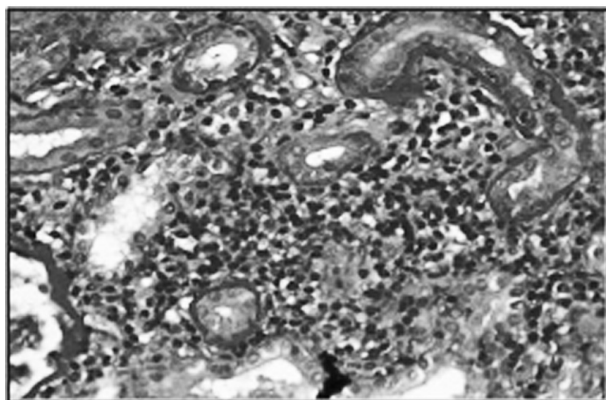
**(Figura 1 y 2)**

**Figura 1.** HYE: 40X infiltrados intersticiales mononucleares difusos



El resto de los estudios solicitados presentó: crioglobulinas negativas; FAN, FR, anti RO y anti LA negativos; B2 microglobulina 6,21 (VN <0,3); HLA A3/68 B40/50 DR 4/ DQ 2/3.

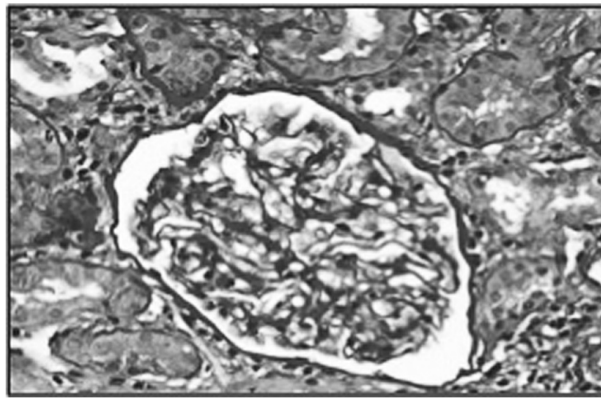
**Figura 3.** PAS, 200X: infiltrados que invaden y destruyen las membranas basales tubulares (tubulitis con tubulorrexis)



## DISCUSIÓN

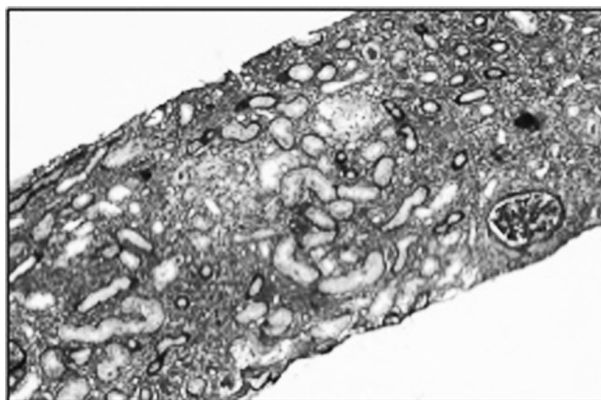
Nefritis intersticial aguda (NIA), se encuentra en 1-3% de todas las biopsias renales, en 13-27% de aquellas que se realizan por deterioro de función renal. Suele acompañarse por leucocituria, eosinofilia; la gran mayoría de las veces, proteinuria alrededor de 1 gr/24 hs. Este caso, en forma llamativa, no evidenció leucocituria. En más del 30% de los casos es inducida por drogas, otras veces se asocia a enfermedades sistémicas, como LES, síndrome

**Figura 2.** PAS, 200X: Glomérulos sin alteraciones histológicas significativas



Inició tratamiento con deltisona, 1 mg/Kg/día. Presentó buena evolución: Cr al mes 1,5, proteinuria negativa, mantenidos en 24 meses de seguimiento, sin nuevos episodios de ojo rojo. (Figura 3 y 4)

**Figura 4.** Metenamina plata, 40X: atrofia tubular y fibrosis intersticial acompañando los infiltrados



de Sjögren, sarcoidosis, enfermedad asociada a IgG4. También se ha descrito asociada a infecciones: legionella, leptospira, streptococo.

La asociación de NIA y uveítis puede verse en síndrome de Sjögren, sarcoidosis y nefritis túbulo-intersticial aguda y uveítis (TINU, por sus sigla en inglés). Se descartaron las dos primeras por el cuadro clínico, anticuerpos ENA negativos, radiografía de tórax normal.

El síndrome TINU es una enfermedad

inflamatoria óculo renal, descrita por primera vez en 1975, por Dobrin y col. Se considera una entidad muy poco frecuente: <2% de uveítis, <15% de NIA. Una revisión en 2001 identificó 133 casos publicados en la literatura, con una incidencia en aumento.

Suele presentarse como un cuadro clínico inespecífico, con fiebre, malestar general, debilidad y dolor abdominal. Muchas veces considerado como un cuadro viral. Si se realiza un examen de laboratorio puede identificarse el compromiso renal: leucocituria, microhematuria, proteinuria (generalmente menor a 1gr), a veces aumento de urea y creatinina, que suele ser leve. Se han descrito síndrome de Fanconi, diabetes insípida nefrogénica. Lo más frecuente es que el compromiso oftalmológico se manifieste semanas o meses después, en pocas ocasiones precede a la manifestación renal. Se caracteriza por inicio brusco como uveítis bilateral anterior no granulomatosa, aunque se han descrito otras variantes de uveítis, coroiditis, epiescleritis, edema macular, desprendimiento de retina.

Esta forma de presentación, con ambas manifestaciones (nefrológica y ocular) asincrónicas, y a su vez, con compromiso renal leve, y muchas veces autolimitado, posibilita que sea una patología subdiagnosticada. La mayoría de las publicaciones provienen de servicios de oftalmología especializados en uveítis. El aumento de incidencia, observado en los últimos años, podría corresponder a un mayor reconocimiento de la entidad.

Se han reportado casos ocurridos en ambos hermanos gemelos, en madre e hija. Esto hizo iniciar estudios sobre la predisposición genética. Se han publicado estudios en Japón, Estados Unidos y Europa, sin resultados concluyentes. El antígeno leucocitario humano (HLA) más frecuentemente asociado es el DRB1\*0102, pero los resultados son confusos, se requieren mayores estudios.

En general, la afección renal de TINU tiene buen pronóstico. Suele ser leve, muchas veces autolimitada. En algunas ocasiones adquiere gravedad, con deterioro progresivo de la función renal; en dichos casos, el tratamiento recomendado es deltisona 1 mg/kg/día, por

tiempo más prolongado que en caso de NIA asociada a drogas: tres a seis meses según respuesta clínica y recién iniciar descenso lento de dosis. Pueden ocurrir recaídas de nefritis y/o uveítis. Para evitar el uso excesivo o prolongado de esteroides, se ha usado azatioprina, ciclosporina, metotrexato y micofenolato. Se han reportado casos excepcionales con requerimiento de terapia de sustitución renal, y luego recuperación.

## CONCLUSIÓN

Es necesario pensar en la posibilidad de nefritis tubulointersticial ante cualquier deterioro de la función renal. Cuando esta se confirma por biopsia, se deben tener presentes las posibles causas y buscar manifestaciones oculares pasadas, o tener como pauta de alarma su posible presentación a futuro. Esto permitirá diagnosticar oportunamente esta entidad, y optimizar el tratamiento y seguimiento, teniendo en cuenta que requiere un curso más prolongado de esteroides que en otras etiologías asociadas a drogas, y que puede recurrir.

**Conflicto de intereses:** Los autores declaran no poseer ningún interés comercial o asociativo que presente un conflicto de intereses con el trabajo presentado.

## BIBLIOGRAFÍA RECOMENDADA

- Aguilar MC, Lonngi M, de la Torre A. Tubulointerstitial nephritis and uveitis syndrome: case report and review of the literature. *Ocul Immunol Inflamm*. 2016;4(4):415-21. doi: 10.3109/09273948.2015.1034374.
- Baker RJ, Pusey CD. The changing profile of acute tubulointerstitial nephritis. *Nephrol Dial Transplant*. 2004;19(1):8-11. doi: 10.1093/ndt/gfg464.
- Clive DM, Vanguri VK. The Syndrome of Tubulointerstitial Nephritis with Uveitis (TINU). *Am J Kidney Dis*. 2018;72(1):118-128. doi: 10.1053/j.ajkd.2017.11.013.
- Mann S, Seidman MA, Barbour SJ, Levin A, Carruthers M, Chen LY. Recognizing

- IgG4-related tubulointerstitial nephritis. *Can J Kidney Health Dis.* 2016;3:34. doi: 10.1186/s40697-016-0126-5MID.
- McMahon BA, Novick T, Scheel PJ, Bagnasco S, Atta MG. Rituximab for the treatment of IgG4-related tubulointerstitial nephritis: case report and review of the literature. *Medicine (Baltimore).* 2015 Aug;94(32):e1366.
  - Muriithi AK, Leung N, Valeri AM, Cornell LD, Sethi S, Fidler ME, et al. Biopsy-proven acute interstitial nephritis, 1993-2011: a case series. *Am J Kidney Dis.* 2014;64(4):558-66. doi: 10.1053/j.ajkd.2014.04.027.
  - Okafor LO, Hewins P, Murray PI, Denniston AK. Tubulointerstitial nephritis and uveitis (TINU) syndrome: a systematic review of its epidemiology, demographics and risk factors. *Orphanet J Rare Dis.* 2017;12(1):128. doi: 10.1186/s13023-017-0677-2.
  - Pinheiro MA, Rocha MB, Neri BO, Parahyba IO, Moura LA, Oliveira CM, et al. TINU syndrome: review of the literature and case report. *J Bras Nefrol.* 2016;38(1):132-6. doi: 10.5935/0101-2800.20160019.
  - Schwarz A, Krause PH, Kunzendorf U, Keller F, Distler A. The outcome of acute interstitial nephritis: risk factors for the transition from acute to chronic interstitial nephritis. *Clin Nephrol.* 2000;54(3):179-90.
  - Zhang P, Cornell LD. IgG4-related tubulointerstitial nephritis. *Adv Chronic Kidney Dis.* 2017;24(2):94-100. doi: 10.1053/j.ackd.2016.12.001.

---

Recibido: 12 de noviembre de 2019

En su forma corregida: 4 de marzo de 2020

Aceptación final: 10 de abril de 2020

Dra. Marta María Paz

Unidad de Nefrología, Hospital General de Agudos Dr. Juan A. Fernández, Buenos Aires, Argentina

ORCID: 0000-0002-8253-0093

e-mail: martamaria.paz@gmail.com