

## IMÁGENES EN NEFROLOGÍA

### AGOTAMIENTO DE ACCESOS VASCULARES PARA HEMODIÁLISIS: ACCESO POR VENA TROMBOSADA

#### *EXHAUSTION OF VASCULAR ACCESSES FOR HEMODIALYSIS: ACCESS BY THROMBOSED VEIN*

Arturo Vizcarra<sup>1</sup>, Osvaldo Hermida<sup>2</sup>, Juan Labombarda<sup>2</sup>, Orlando Antonio Da Cruz<sup>2</sup>, María Marta Gravielle<sup>2</sup>, Nelson Kancheff<sup>2</sup>, Adrián Torrens<sup>1</sup>, Rodolfo Armendariz<sup>2</sup>

1) Scire Cardiovascular, Buenos Aires Argentina

2) Diaverum, Buenos Aires, Argentina

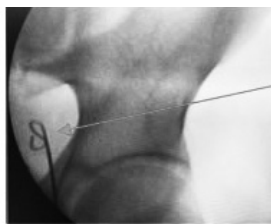Rev Nefrol Dial Traspl. 2020; 40 (02): 179-82

#### INTRODUCCIÓN

El agotamiento de accesos vasculares para hemodiálisis es cada vez más común. Los pacientes llegan a dicha situación por múltiples causas, entre las que se pueden enumerar: factores procoagulantes, mal manejo de los accesos vasculares y la falta de recursos, entre otros. En estos casos se debe agudizar técnicamente la capacidad del equipo quirúrgico para dar una respuesta adecuada. Presentamos dos pacientes.

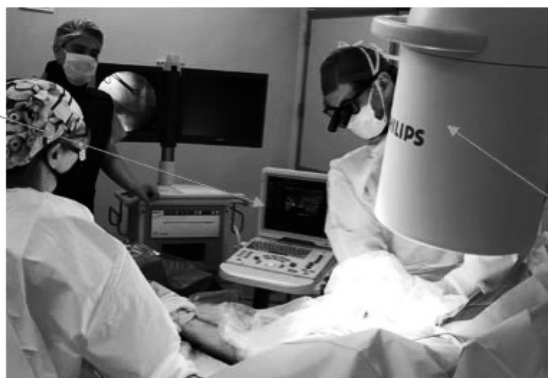#### Caso 1

Paciente masculino, de 27 años, con historial de múltiples accesos previos y con contraindicaciones para diálisis peritoneal. Se realizó un examen con Doppler para explorar venas cervicales y femorales, las cuales mostraron trombosis en todos los territorios. Se decidió intentar, por vía femoral, punción guiada por Doppler, que identifica claramente la arteria femoral común y, a su lado, imagen de trombo, que corresponde a vena femoral común.



Guía metálica que progresa luego de varias maniobras

Inicialmente se utiliza Doppler para insertar la aguja en la vena trombosada



Una vez posicionada la aguja se progresa la guía metálica bajo control por radioscopia para avanzar dentro de la vena

Una vez localizada por ecografía, la aguja dentro del trombo de la vena femoral, se introduce con guía metálica, bajo control por radioscopia. Luego de varias maniobras, se logra ingresar a vena cava inferior. Se realiza dilatación progresiva, la cual genera gran molestia y dolor en el paciente. Se percibe la sensación de fibrosis y rigidez en todo el trayecto distal.

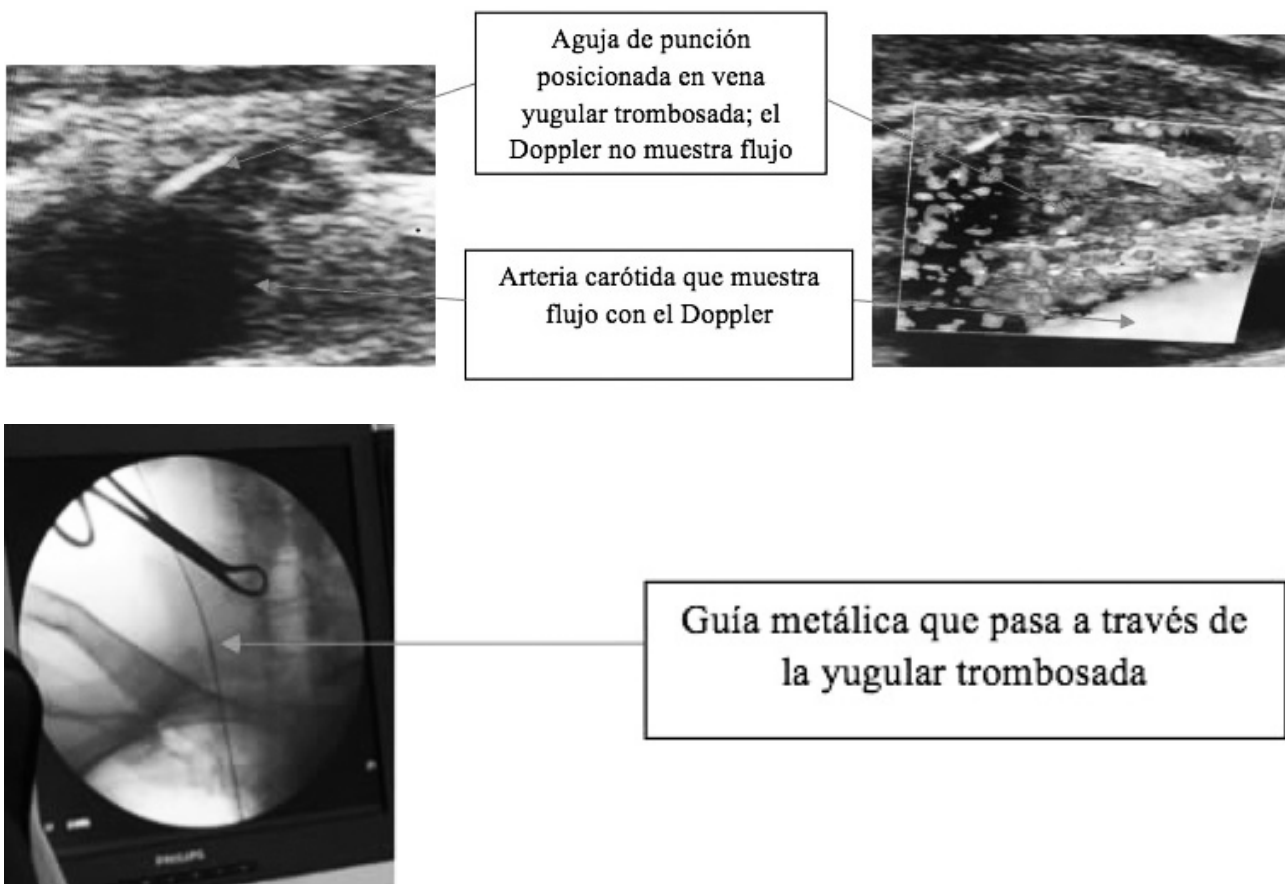
**Caso 2**

Paciente masculino, de 64 años, con historial de múltiples intervenciones y sin acceso funcional en el momento de la consulta. Contraindicación para diálisis peritoneal. Se evalúan igual-

mente con Doppler todos los territorios venosos, encontrándose todos trombosados, salvo la vena subclavia derecha. Así también, la vena basílica derecha de 3 mm.

Se confecciona FAV sobre basílica y, dado el riesgo de estenosis de vena asociada a catéter, se decide preservar el lado derecho para evitar comprometer el desarrollo de la nueva fistula.

Al igual que en el primer caso, se realiza punción de vena yugular derecha y, bajo control radioscópico, se progresa guía metálica a través del trombo. Luego de varias maniobras se logra pasar a cava superior.



**RESULTADOS**

En el caso 1 se intenta pasar dilatador con introductor de catéter tipo Tesio, con el inconveniente producirse la deformación y pliegue del mismo, evitando el progreso a través del trombo. Posteriormente se intenta utilizar el dilatador e introductor de catéter Palindrome

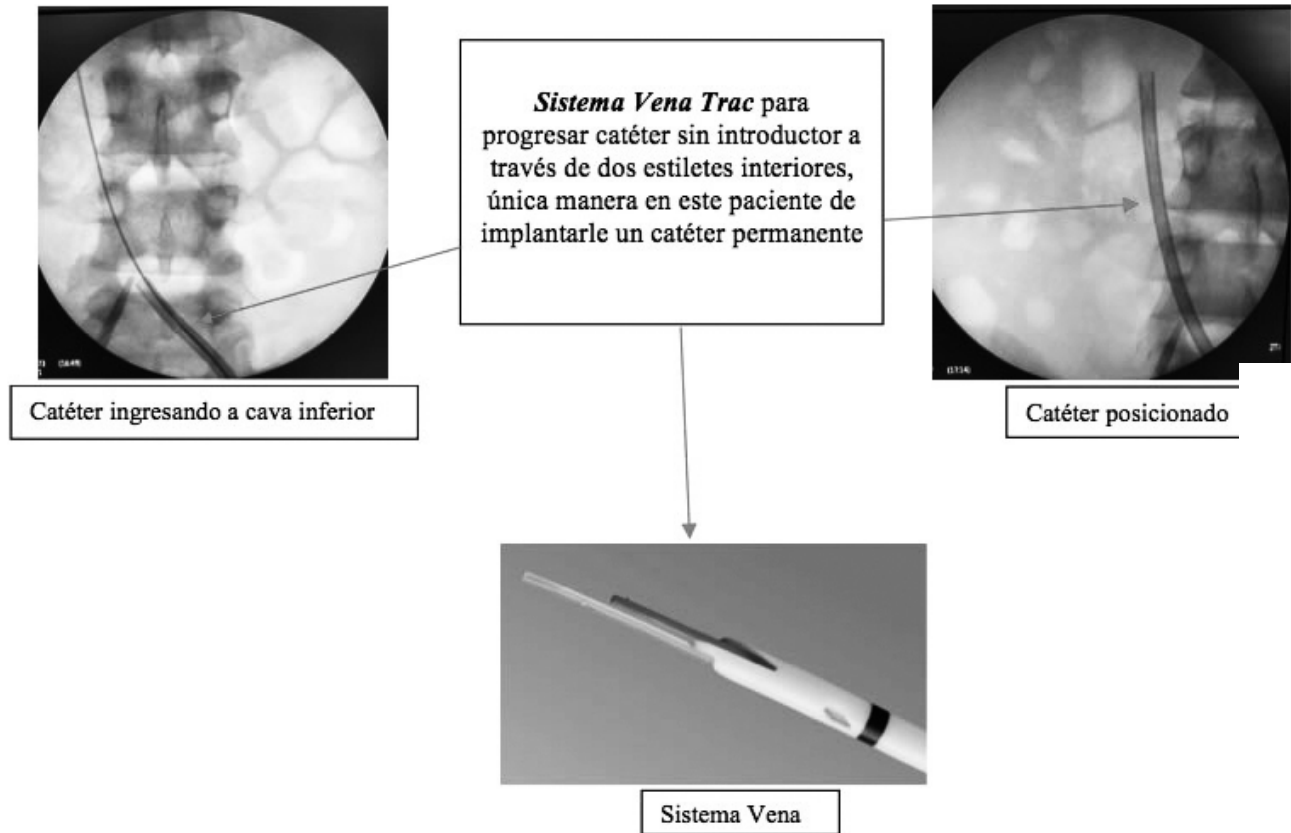
HSI de 14,5 French y 28 cm de largo, con el mismo resultado.

Finalmente se realiza la colocación del catéter con el accesorio Venatrac, incluido en el catéter Palindrome. El sistema consiste en la utilización de dos estiletes de plástico, que se

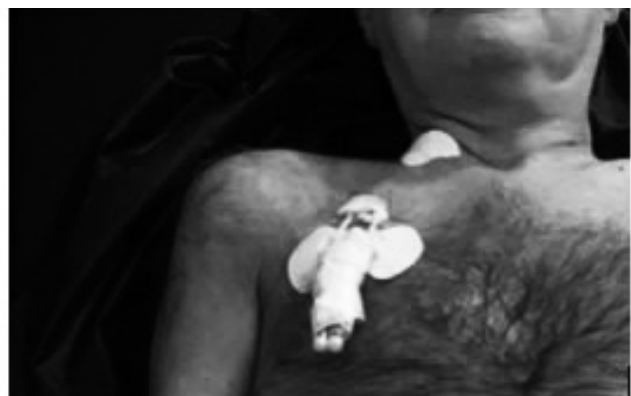introducen por las luces del catéter, confiriéndole la rigidez suficiente para introducir el catéter en la vena sin la utilización del sistema clásico de vaina introductora (Pull Apart). Dicho sistema permitió traspasar el trombo y progresar el largo

total del catéter.

Para finalizar el caso, se realizó una incisión del largo que corresponde al tramo del túnel, ya que por razones de dificultad extrema no se pudo realizar el mismo previamente.



En el caso 2 se realiza dilatación y se introducen las dos ramas del catéter tipo Tesio por el mismo introductor.



## CONCLUSIONES

Los pacientes con agotamiento de accesos vasculares no son frecuentes, pero cuando

aparecen son un desafío para el cirujano vascular. Si podemos intentar la confección de una FAV

es lo ideal, pero mientras tanto deben dializar. Preferimos un catéter tunelizado, para disminuir el número de intervenciones que dificultan el lecho vascular del paciente.

El catéter tipo Tesio es un clásico de mucha utilidad. En el caso 1 no se pudo progresar y

podimos probar los beneficios de los estiletes, que cumplen la función de guía y le brindan mayor rigidez facilitando la colocación. En este caso fueron fundamentales para obtener un correcto posicionamiento y funcionamiento del acceso.

---

Recibido: 4 de mayo de 2020  
Aceptación final: 10 de mayo de 2020  
Dr. Arturo Vizcarra  
Scire Cardiovascular, Buenos Aires, Argentina  
ORCID: 0000-0001-9377-0183  
e-mail: avizcarra2@gmail.com