

Luxación interfalángica del hallux

Presentación de ocho casos y revisión de la bibliografía

SANTIAGO BOERO, MARIANO CHACÓN, GERMÁN JOANNAS,
ALBERTO MACKLIN VADELL y DANIEL NIÑO GÓMEZ

Instituto Dupuytren

RESUMEN

Introducción: La luxación de la articulación interfalángica del hallux (LIFH) es una patología poco frecuente y en la bibliografía mundial se describen sólo algunos casos.

Miki estableció una clasificación que la divide en dos tipos según su aspecto clínico y radiográfico.

En ambos tipos la placa volar se encuentra avulsionada de sus inserciones óseas permitiendo su migración intra-articular e impidiendo la reducción por métodos ortopédicos, lo que obliga a recurrir a la reducción quirúrgica.

Materiales y métodos: Entre 1995 y 2008 se evaluaron 8 pacientes, todos varones, de entre 21 y 46 años.

En todos los casos se intentó la reducción ortopédica bajo anestesia local sin lograr resultados satisfactorios, por lo cual se debió recurrir al tratamiento quirúrgico para restaurar la congruencia articular.

Resultados: En todos los casos se obtuvo la reducción de la articulación en forma completa. La movilidad articular en el posoperatorio alejado fue nula en 6 casos y en los 2 restantes varió entre 10° y 20° de flexión, sin relación con la vía de abordaje utilizada.

Conclusiones: La LIFH es una patología poco frecuente, que en la mayoría de los casos exige maniobras quirúrgicas para lograr la reducción. El resultado es independiente de la vía de abordaje utilizada.

PALABRAS CLAVES: Luxación. Hallux. Sesamoideos

INTERPHALANGEAL DISLOCATION OF THE HALLUX.

Recibido el 22-9-2009. Aceptado luego de la evaluación el 20-7-2010.

Correspondencia:

Dr. MARIANO CHACÓN
marianochacon@live.com

ABSTRACT

Background: Dislocation of the hallux is a rare condition, with just a few reported cases in the world literature.

Miki created a 2-type classification based on radiographic and clinical findings.

In both types the volar plate is avulsed from its phalangeal attachments allowing for migration into the articular space. In these cases orthopedic reduction tends to be almost impossible; therefore open reduction is mandatory.

Methods: From 1995 to 2008, 8 patients were evaluated, all males aged between 21 and 46.

In all cases, orthopedic reduction under local anaesthesia was performed without achieving satisfactory results. Open reduction was necessary to reestablish articular congruence.

Results: Full articular congruence was achieved in all cases. Long term post-operative range of motion was 0 in six cases, and 10 and 20 degrees respectively in the two remaining ones, unrelated to the surgical approach used.

Conclusions: Interphalangeal dislocation of the hallux is a rare condition that requires in most cases an open reduction to restore articular congruency. Results do not depend on the surgical approach.

KEY WORD: Dislocation. Hallux. Sesamoids.

La luxación de los dedos de los pies es una patología poco frecuente y, cuando ocurre, suele afectar la articulación metatarsofalángica del hallux, justificada por su gran movilidad y su mayor brazo de palanca que el resto.⁸

La luxación de la articulación interfalángica del hallux (LIFH) es mucho más rara aún, describiéndose en la bibliografía mundial sólo algunos casos.

Miki (1988) clasificó estas lesiones en dos tipos, según su aspecto clínico y radiográfico. En el tipo I, existe interposición interfalángica de la placa volar con su sesamoideo y la deformidad del dedo es poco evidente. En el tipo II, la placa volar y el sesamoideo están completamente desplazados sobre el cuello de la falange proximal, de modo que la articulación está bloqueada en hiperextensión.

En ambos tipos la placa volar se encuentra avulsionada de sus inserciones óseas, lo que permite su migración intraarticular e impide la reducción por métodos ortopédicos. Por eso en estos casos la reducción quirúrgica es obligatoria.⁵

Materiales y métodos

En este trabajo se presentan 8 casos de luxación interfalángica del hallux tratados durante un período de 13 años (1995 a 2008) (Tabla 1).

Todos eran varones de entre 21 y 46 años de edad (promedio 29,6).

El mecanismo lesional se debió en todos los casos a la hiperextensión forzada de la articulación interfalángica del hallux (AIFH). Seis casos se registraron durante la práctica deportiva (4 fútbol, 1 rugby y 1 aerobismo) y los otros dos, luego de una caída de altura.

En todos se intentó la reducción cerrada bajo anestesia troncular; 6 de los 8 pacientes pasaron de un tipo II de Miki a un tipo I, ya que se logró corregir la hiperextensión, pero no se obtuvo la reducción completa debido a la presencia de la placa volar con su sesamoideo correspondiente entre las superficies articulares de las dos falanges, lo cual se evidenció radiográficamente como un ensanchamiento del espacio articular (Figs. 1 y 2).

Los dos casos restantes se mantuvieron como tipo II a pesar de los intentos de reducción.

Debido a la falta de reducción mencionada, se decidió operar a todos los pacientes mediante una reducción abierta más sesamoidectomía, además de la reparación de la placa volar con puntos transóseos y estabilización de la articulación con alambre de Kirschner.

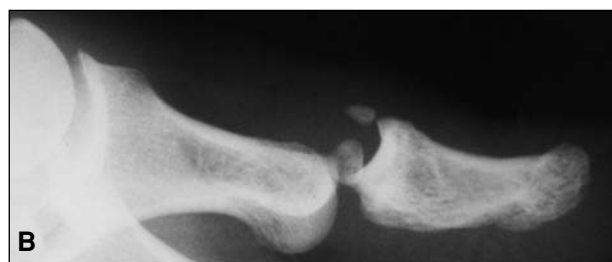
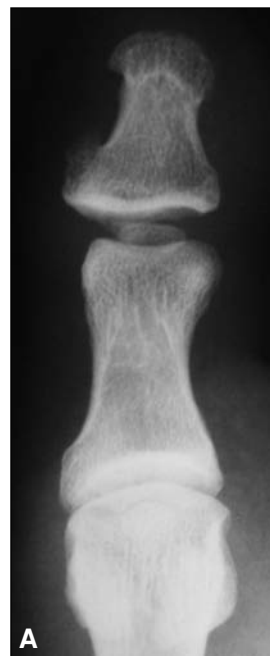

Figura 1. Radiografías antes de la reducción de un paciente con luxación de una AIFH de tipo II. **A.** Frente. **B.** Perfil. Obsérvese la interposición del sesamoideo en ambas proyecciones.

En cuanto a la vía de abordaje, en 5 casos se realizó un abordaje medial, 2 dorsales y 1 plantar, de acuerdo con la preferencia del cirujano.

Tabla 1. Resumen de los pacientes con luxación interfalángica irreducible del hallux

Caso	Sexo	Edad	Tipo (guardia/posreducción)	Abordaje	Sesamoideo	Mecanismo	Movilidad
1	Masculino	32	Tipo 2/ tipo 1	Medial	Se resecó	Aerobismo	Nula
2	Masculino	30	Tipo 2/ tipo 1	Medial	Se resecó	Caída de altura	20°
3	Masculino	25	Tipo 2/ tipo 1	Plantar	Se resecó	Fútbol	<10°
4	Masculino	46	Tipo 2/ tipo 2	Medial	Se resecó	Fútbol	Nula
5	Masculino	21	Tipo 2/ tipo 1	Dorsal	Se resecó	Rugby	Nula
6	Masculino	30	Tipo 2	Medial	Se resecó	Caída de altura	Nula
7	Masculino	28	Tipo 2/ tipo 1	Dorsal	Se resecó	Fútbol	Nula
8	Masculino	25	Tipo 2	Medial	Se resecó	Fútbol	Nula

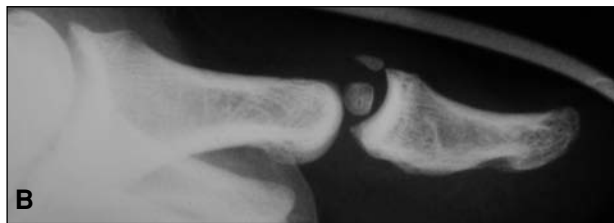
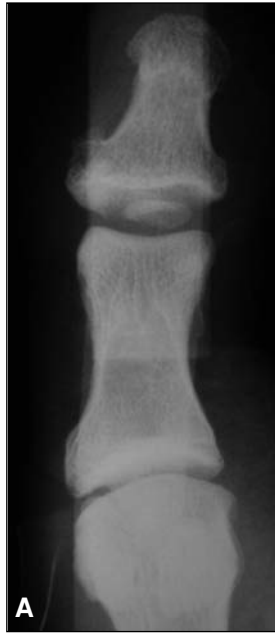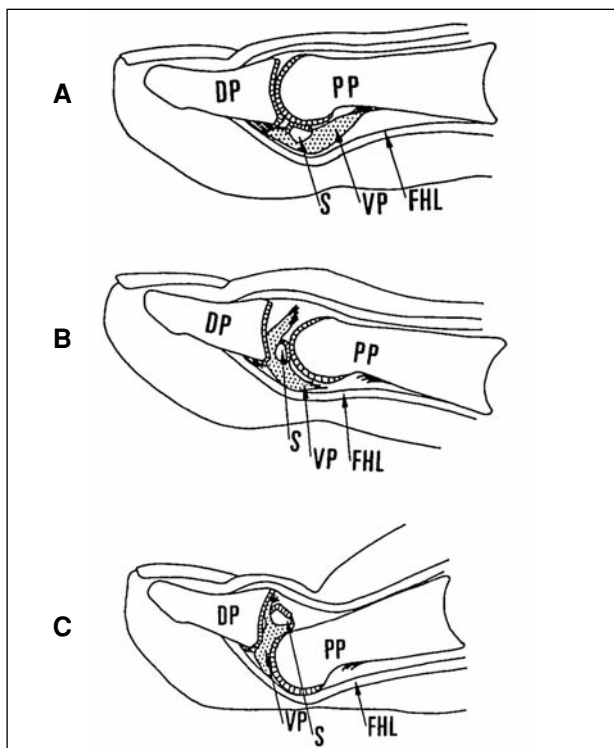


Figura 2. El mismo paciente de la Figura 1 luego del intento de reducción cerrada. Se observa la persistencia del sesamoideo en el espacio articular, que impide la reducción.
A. Radiografía de frente. **B.** Perfil.



En todos los casos se utilizó durante el posoperatorio, y por un período de 4 semanas, una sandalia de suela rígida. Al término de este período los pacientes retornaron a su calzado habitual, previo retiro del alambre de Kirschner en ese momento.

Resultados

En todos los casos se logró la reducción de la articulación de forma completa una vez realizada la sesamoidectomía.

No se observaron complicaciones en cuanto a la herida quirúrgica en ningún paciente.

La movilidad articular en el posoperatorio alejado fue nula en 6 casos, mientras que en los dos restantes varió entre 10° y 20° de flexión, lo cual no se relacionó con la vía de abordaje utilizada.

Ninguno de los pacientes refirió dolor en el posoperatorio alejado.

Discusión

La articulación interfalángica del hallux tiene movimiento sólo en el plano sagital. Presenta una dorsiflexión activa de 11,9° y pasiva de 19° (31° de extensión total). La flexión activa es de 46°.³ Se trata de una articulación inherentemente estable; presenta dos fuertes ligamentos colaterales en continuidad con la cápsula que rodea toda la articulación, se engrosa en la región plantar de esta y da paso a la formación de una estructura fibrocartilaginosa denominada placa volar.^{14,15}

Existen, además, elementos dinámicos que contribuyen a darle estabilidad a esta articulación, como el tendón del extensor largo del hallux, que la cruza dorsalmente, y el tendón del flexor largo del hallux, que hace lo propio a nivel plantar (Fig. 3). Cierta estabilidad adicional la proporcionan la forma de la superficie articular (troclear) y el corto brazo de palanca que ofrece la falange distal.^{10,13}

Con respecto al sesamoideo interfalángico del hallux, también conocido como sesamoideo subhallux, se localiza en la superficie plantar de la AIFH. Su tamaño varía desde 0,05 cm hasta 1 cm, y su composición va desde hueso maduro rodeado por cartílago hialino hasta simples nódulos fibrocartilagosos.^{7,17}

Figura 3A. Anatomía normal de la AIFH. FHL, flexor largo del hallux; VP, placa volar; S, sesamoideo; PP, falange proximal; DP, falange distal. **B.** Luxación de tipo I. La placa volar y el sesamoideo se encuentran interpuestos entre las dos falanges. **C.** Luxación de tipo II. El sesamoideo cabalga sobre la cabeza de la falange proximal. La falange distal está hiperextendida y la piel del dorso, deprimida.

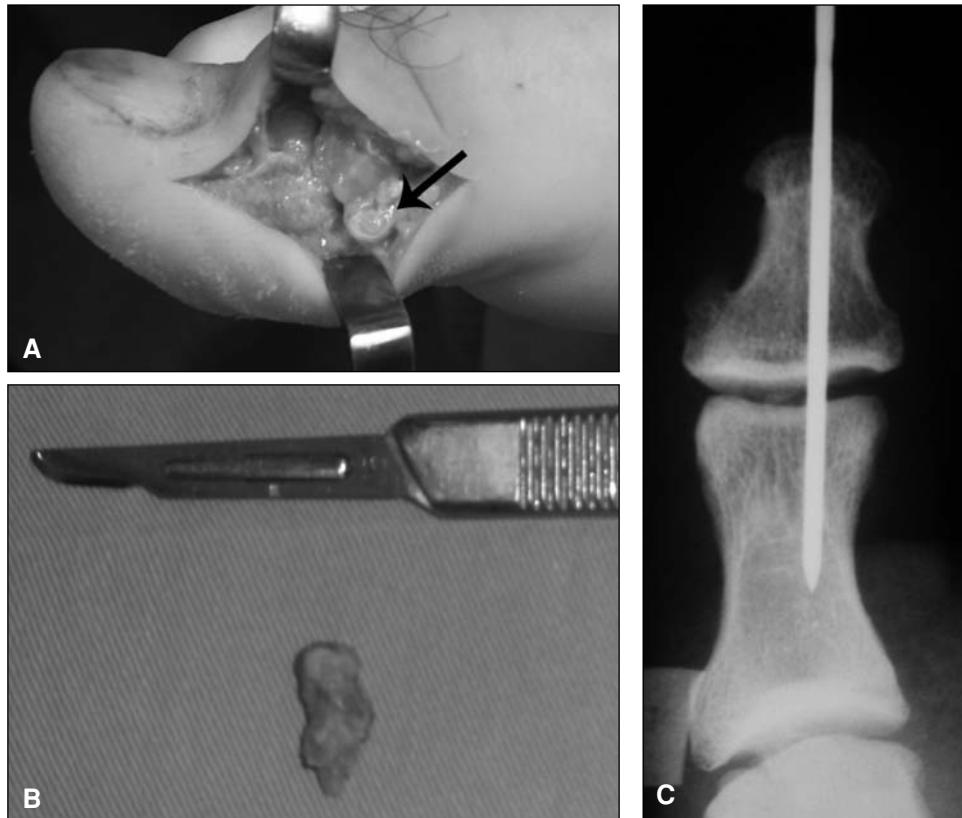


Figura 4. Fotografías intraoperatorias de un paciente con una luxación de tipo II, que se mantuvo como tal aun luego de varios intentos de reducción cerrada. **A.** Se observa el sesamoideo cabalgando sobre la cabeza de la falange proximal.

B. Sesamoideo resecado **C.** Estabilización posoperatoria con clavija.

Presenta, en la cara dorsal, una cresta transversa que lo divide en una superficie articular anterior para la falange distal y otra posterior para la proximal.¹⁴ Con respecto a su cara plantar, esta se encuentra adherida a la cápsula y no al tendón del flexor del hallux, por lo que se discute su denominación como hueso sesamoideo ya que, por definición, estos se encuentran dentro del tejido de algún tendón.^{2,13} De esto último se deduce que son estructuras situadas en el espesor de la cápsula, hecho directamente relacionado con la fisiopatología de la irreducibilidad de la luxación de esta articulación.

Se desconoce la frecuencia de aparición de esta estructura anatómica. Trolle y Dyre¹⁶ realizaron un estudio en muestras embriológicas y la observaron en el 56% de los casos. Bizarro, en 1921, sólo la encontró en estudios radiográficos en un 5%,¹ mientras que Pfitzner, en estudios cadavéricos, lo hizo en el 50,6%.¹¹ Por otro lado, Masaki realizó disecciones en cadáveres adultos japoneses, en los que notó su existencia en un 95,5% de los casos.⁶ Estas diferencias están determinadas básicamente por la técnica empleada en las radiografías, la falta de detección de los nódulos fibrocartilaginosos en estas y las diferencias raciales.

La luxación de los dedos del pie es una patología poco frecuente. La mayoría de los informes se refieren a la

luxación de la articulación metatarsofalángica del hallux, lo cual se debe a la gran movilidad y el mayor brazo de palanca de esta articulación con respecto al resto, como ya se comentó.⁴

La luxación de la articulación interfalángica de los dedos del pie es más rara aún y, cuando ocurre, suele afectar la AIFH.⁴ Miki y cols.⁸ describieron, en 1988, una clasificación para las luxaciones interfalángicas del hallux basada en los hallazgos clínicos y radiográficos, que comprende dos tipos diferentes. En el tipo I se produce una desinserción proximal y distal de la placa volar ubicándose esta con su sesamoideo correspondiente entre la superficie articular de las dos falanges. Clínicamente se observa un dedo algo alargado, sin gran deformidad y en las radiografías de evidencia un ensanchamiento del espacio articular. En el tipo II, la desinserción de la placa volar es también proximal y distal, y el sesamoideo se sitúa dorsal a la falange proximal. La articulación está hiperextendida, con la piel del dorso deprimida sobre sí misma. En las radiografías se observa la falange distal junto con el sesamoideo cabalgando sobre la cabeza de la primera falange.

No es infrecuente observar cómo, tras múltiples intentos de reducción cerrada, se produce el paso de un tipo al otro de la clasificación de Miki. Lo más común es que el

paciente presente una luxación de tipo II y con el manipuleo se logre descabalgarse el sesamoideo de la cabeza de la falange proximal. Sin embargo, al observar con detenimiento la radiografía se ve un ensanchamiento del espacio articular con una leve incongruencia debido a la interposición de la placa volar con su sesamoideo en dicho espacio, lo cual la transforma en un tipo I.

El paso de una luxación de tipo I a una de tipo II, mucho más infrecuente, no suele pasar inadvertido como el anterior, ya que la falange distal se muestra en hiperextensión con depresión de la piel del dorso, a la vez que las radiografías son concluyentes.⁸

El mecanismo que determina esta lesión involucra una articulación metatarsofalángica bloqueada por el propio peso corporal, estando el paciente de pie, mientras se produce una hiperdorsiflexión de la articulación interfalángica. Si el paciente no se encuentra en una situación de carga de peso y se produce un mecanismo de hiperdorsiflexión, lo más frecuente es que se lesione la articulación metatarsofalángica debido a su mayor brazo de palanca y su mayor grado de movilidad, como ya se explicó.⁹

En cuanto a la vía de abordaje para realizar la reducción de la AIFH se describen muchas en la bibliografía mundial, ya sea dorsal, medial, lateral, plantar o sus combinaciones (Fig. 4). Si bien no se ha encontrado consenso en cuanto a cuál es la mejor para resolver el problema, recomendamos la vía medial, ya que en dicho sector no

suele haber lesiones de las partes blandas (como suele suceder en la piel del dorso en el caso de las de tipo II), no se requiere seccionar ni lidiar con ningún elemento tendinoso y la cicatriz remanente suele pasar inadvertida tanto estética como clínicamente en el posoperatorio alejado (principal desventaja esta última de la vía plantar por la cicatriz dolorosa que puede dejar).

Conclusiones

La LIFH es una patología poco frecuente. Si bien en algunos casos la reducción por vía cerrada es posible, según nuestra experiencia la mayoría requiere la realización de procedimientos quirúrgicos para lograr el objetivo. No creemos que la presencia del sesamoideo interfalángico sea una condición indispensable para la producción de la lesión sino más bien, en la gran mayoría de los casos, un impedimento para su reducción incruenta.

Es importante realizar buenos estudios radiográficos previos y posteriores a las maniobras de reducción, ya que no es infrecuente malinterpretar una luxación de tipo I como una articulación reducida debido a la escasa deformidad clínica que genera. Más aún si se tiene en cuenta que, en algunos casos, el sesamoideo subhallux pasa inadvertido, ya sea por una mala técnica o por su densidad radiográfica variable.

Bibliografía

1. **Bizarro AH.** On sesamoid and supernumerary bones of the limbs. *J Anat* 1921;55:256-68.
2. **Jones, F. Wood.** *Structure and function as seen in the foot*, London; Bailliere, Tindall and Cox; 1944. p. 98-99.
3. **Joseph J.** Range of movement of the great toe in men. *J Bone Joint Surg* 1954; 36:450-7.
4. **Leung HB, Wong C.** Irreducible dislocation of the hallux interphalangeal joint. *Hong Kong Med J* 2002;8:295-9.
5. **Maklin Vadell A, Niño Gómez D, Rodríguez Castells F, Yedlin D.** Luxación irreductible de la articulación interfalángica del hallux con interposición de un hueso sesamoideo. Presentación de un caso y actualización de la literatura. *Rev Asoc Arg Ortop Traumatol.* 1991; 56(2):228-35.
6. **Masaki T.** An anatomical study of the interphalangeal sesamoid bone of the hallux. *J Jpn Orthop Assoc* 1984;58:417-9.
7. **McCarthy DJ, Reed T, Abell N.** The hallux interphalangeal sesamoid. *J Am Podiatr Med Assoc* 1986;76:311-9.
8. **Miki T, Yamamuro T, Kitai T.** An irreducible dislocation of the great toe. Report of two cases and review of the literature. *Clin Orthop* 1988;230:200-6.
9. **Nelson TL, Uggen W.** Irreducible dorsal dislocation of the interphalangeal joint of the great toe. *Clin Orthop* 1981;157:110-2.
10. **Noonan Jr, Thurber NB.** Irreducible dorsal dislocation of the hallux interphalangeal joint. *J Am Podiatr Med Assoc* 1987;77(2):98-101.
11. **Pfizzner W.** Die sesambeine des menschen. Morphologische arbeiten herausgegeben von Dr. Gustav Swhalbe, S. 517-762. Jena, Fischer, 1892.
12. **Roukis TS, Hurless JS.** The hallux interphalangeal sesamoid. *J Foot Ankle Surg* 1996;35:303-8.
13. **Rouviere H, Delmas A.** *Anatomía humana, descriptiva, topográfica y funcional. Miembros, sistema nervioso central.* 9.ª ed. Masson; 1988.
14. **Sarrafian SK.** *Anatomy of the foot and ankle: descriptive, tomographic, functional.* 2ª ed. Philadelphia (PA): JB Lipincott; 1993.

15. **Sutera AB, Kust K, Luzzi A, et al.** Medial fracture dislocation of hallucal interphalangeal joint. A case report. *J Am Pediatr Med Assoc* 1994;84(1):29-31.
16. **Trolle KH, Dyre CT.** Accessory bones of the human foot. Copenhagen (Denmark): *Einar Munskgaard*; 1948.
17. **Yanklowitz BAD, Jaworek TA.** The frequency of the interphalangeal sesamoid of the hallux: a retrospective roentgenographic study. *J Am Pediatr Med Assoc* 1975;65:1058-63.