

# Reemplazo total del fémur

## Indicaciones y técnica quirúrgica en una patología no tumoral

SANTIAGO VEDOYA, HERNÁN DEL SEL y GERMÁN GARABANO

*Servicio de Ortopedia y Traumatología, Hospital Británico de Buenos Aires*

### RESUMEN

**Introducción:** Existen múltiples causas de origen no tumoral que generan déficit de capital óseo femoral. Las soluciones planteadas para este problema son diversas y deben analizarse de acuerdo con la causa y la magnitud del déficit óseo femoral y acetabular; el estado de la musculatura del paciente, en especial del músculo glúteo medio; la presencia de infección; la edad y los antecedentes del paciente y, por supuesto, la experiencia del cirujano y su ámbito quirúrgico.

En ciertos casos, el déficit óseo femoral es de tal magnitud que debe optarse por la utilización de megaprotésis; su máxima expresión es el reemplazo total del fémur (RTF).

**Materiales y métodos:** En este trabajo se analizan, en forma retrospectiva, 6 pacientes operados en nuestro centro, en los cuales se utilizó una prótesis de reemplazo total de fémur de fabricación nacional, con un seguimiento promedio de 3,8 años.

**Resultados:** Un paciente falleció a los 45 días de operado por un cuadro séptico, otro fracasó por la persistencia de un cuadro infeccioso previo y los restantes 4 realizan una marcha útil y se encuentran satisfechos física y emocionalmente con el resultado.

**Conclusiones:** Consideramos que, si bien el número de pacientes evaluados es escaso, debido a la poca habitual indicación de esta cirugía, este análisis nos permite hacer hincapié en las características técnicas del procedimiento, así como develar algunos aspectos de sus indicaciones y contraindicaciones.

**PALABRAS CLAVE:** Fémur total. Déficit femoral. Patología no tumoral.

**TOTAL FEMORAL REPLACEMENT  
SURGICAL TECHNIQUE IN NON-NEOPLASTIC DISORDERS**

### ABSTRACT

**Background:** Many non-neoplastic disorders can cause a significant deficit of femoral bone stock. In some cases, this deficit is so significant that the standard reconstruction procedures and prostheses cannot be used. In these patients, total femoral prostheses are required to restore limb function.

**Methods:** We retrospectively studied 6 patients with total femoral prostheses, with 3.8 years average follow-up.

**Results:** One patient died 45 days after surgery, another is still infected and the remaining 4 had a satisfactory outcome.

**Conclusions:** Even if the number of evaluated patients is low, this analysis has revealed some important aspects about the surgical technique and indications of this procedure.

**KEY WORDS:** Total Femoral prostheses. Femoral deficit. Non-neoplastic disorders.

---

El déficit de capital óseo femoral es una situación cada vez más frecuente en la consulta ortopédica. Esta situación se presenta, sobre todo, como consecuencia del aumento del número de artroplastias de cadera o rodilla y el consiguiente aumento de artroplastias fallidas, infecciones protésicas y fracturas periprotésicas. Existen también otras causas de origen no tumoral que generan este tipo de déficit, como las fallas de osteosíntesis en un hueso patológico, la osteomielitis crónica, los defectos óseos congénitos y las enfermedades metabólicas óseas.<sup>4,16,18</sup>

---

Recibido el 16-11-2009. Aceptado luego de la evaluación el 2-3-2010.

Correspondencia:

Dr. SANTIAGO VEDOYA  
svedoya@gmail.com

Se han planteado múltiples soluciones al respecto, las cuales deben analizarse según la causa y la magnitud del déficit óseo femoral y acetabular; el estado de la musculatura del paciente, en especial el músculo glúteo medio; la presencia de infección; la edad y los antecedentes del paciente y, por supuesto, la experiencia del cirujano y su ámbito quirúrgico.<sup>7,9</sup> Este último aspecto es fundamental, ya que las cirugías de revisión y conversión son procedimientos muy demandantes, tanto para el paciente como para el cirujano.

Las opciones más frecuentes incluyen el uso de tallos femorales largos cementados o no cementados, de fijación proximal o distal, asociados o no con injerto óseo estructural o molido. Gran cantidad de publicaciones han hecho referencia a las ventajas y desventajas de cada una de estas opciones de tratamiento.<sup>7,16,18</sup>

Sin embargo, en ciertos casos, el déficit óseo femoral es de tal magnitud que no existe un lecho suficiente para la fijación correcta de ninguno de estos implantes de revisión, por lo que debe optarse por la utilización de megaprótesis; su máxima expresión es el reemplazo total del fémur (RTF).<sup>2,3,7,8,9,10,13</sup>

El primero en realizar un reemplazo total del fémur con megaprótesis fue Buchman en un paciente con enfermedad de Paget.<sup>5</sup>

Las primeras prótesis de fémur total fueron realizadas con prótesis de cadera y rodilla unidas por una diáfisis de polietileno, a la cual se cementaban dichos componen-

tes.<sup>2,5</sup> Si bien este fue un diseño económico y versátil, con el tiempo se observó que el polietileno no era el material adecuado para soportar las fuerzas y tensiones a nivel femoral, principalmente en los pacientes jóvenes y con alta demanda funcional (la mayoría de los primeros pacientes fueron operados por causas tumorales).<sup>7</sup>

A mediados de la década de 1980, las endoprótesis modulares revolucionaron las prótesis de reconstrucción. Estos sistemas permitían al cirujano estimar el defecto óseo presente y seleccionar así los componentes apropiados para la cirugía de reconstrucción.<sup>4,6</sup>

La buena evolución de los pacientes tratados por causas neoplásicas con RTF fue ampliando la indicación de este tratamiento a pacientes con pérdida masiva del capital óseo femoral de múltiples causas no neoplásicas y, a diferencia de los casos oncológicos, sin que la supervivencia estimada del paciente fuera un factor excluyente en la toma de la decisión.<sup>1</sup> Sin embargo, a excepción de las publicaciones de la Endo-Klinik, que superan los 100 pacientes<sup>9</sup>, el resto de los informes de RTF en una patología no tumoral reúnen, a lo sumo, un par de decenas de casos. Si a ello se agrega que en cada serie los diagnósticos prequirúrgicos son variados, resulta difícil obtener una conclusión clara sobre la evolución de estos pacientes a mediano y largo plazo.

En este trabajo se evalúan las indicaciones, la técnica quirúrgica y los cuidados posoperatorios del RTF en la patología no tumoral.

**Tabla 1.** Detalle de los pacientes de la serie

Nº	Sexo	Edad (años)	Diagnóstico	Nº cirugías previas	Seguimiento (años)	Complicaciones	Tratamiento de complicaciones
1	M	71	Seudoartrosis periprotésica infectada crónica	11	3	- Persistencia de infección - Luxación inveterada	Limpieza
2	F	94	Fractura periprotésica	3	4	Lesión nervio CPE	-
3	F	82	Seudoartrosis periprotésica	4	4	- Lesión vena poplítea intraquirúrgica - Infección hematógena tardía	1. By pass 2. Limpieza quirúrgica
4	F	84	Fractura periprotésica	3	-	Muerte por sepsis a los 45 días	-
5	F	68	Falla de revisión RTC por fractura periprotésica	3	5	-	-
6	M	82	Seudoartrosis de fémur con enfermedad de Paget	2	3	-	-

## Materiales y métodos

Se realizó un análisis retrospectivo de 6 pacientes, 4 mujeres y 2 hombres, operados entre mayo de 2004 y mayo de 2006 (Tabla 1). El promedio de edad fue de 80 años (68 a 94 años). Cuatro pacientes fueron operados del miembro inferior izquierdo.

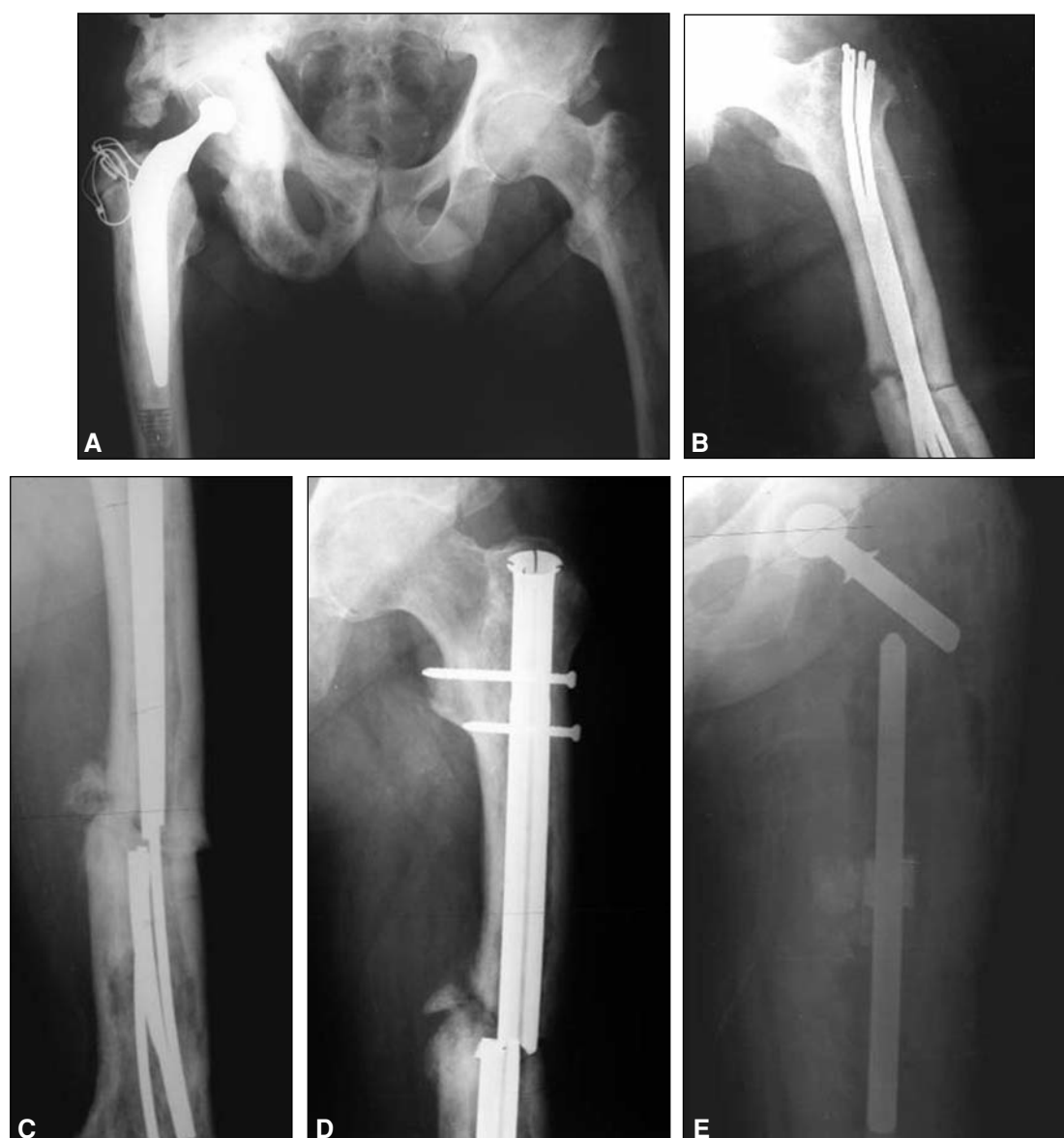El diagnóstico preoperatorio incluyó a 5 pacientes (84%) en el grupo de las fracturas periprotésicas, ya que 2 presentaban fracturas periprotésicas agudas, 2 pseudoartrosis de fractura periprotésica y una falla aguda de una revisión de cadera por fractura periprotésica. El paciente restante presentaba una pseudoartrosis multioperada de fémur con enfermedad de Paget (Fig. 1).

Sólo 2 (33%) de los pacientes eran capaces de realizar algún tipo de marcha, pero con asistencia e intenso dolor. Los 4 restantes no caminaban por sus propios medios. Todos los pacientes presentaban múltiples operaciones previas, con un promedio de 4,3 cirugías (2 a 11).

### Planificación prequirúrgica

El reemplazo femoral total, si bien es técnicamente menos demandante que otros métodos complejos de reconstrucción como los que utilizan injerto óseo, requiere una planificación prequirúrgica minuciosa.<sup>2,8,7,9,15</sup>

Las mediciones preoperatorias son de extrema importancia.<sup>2,7,9</sup> Deben obtenerse radiografías de frente y perfil de ambas



**Figura 1 A.** Paciente de 82 años con artroplastia de cadera derecha, enfermedad de Paget en ambos fémures y la hemipelvis derecha, que sufre una fractura del fémur izquierdo. **B.** Osteosíntesis con clavos de Ender. **C.** Rotura de los clavos a los 17 meses. Se realiza nueva osteosíntesis con un clavo endomedular fresado. **D.** El nuevo clavo se rompe a los 8 meses. **E.** Se realiza el RTF.

caderas y del fémur completo que incluyan ambas articulaciones, con una escala que permita evaluar la magnificación, ya que la utilización de prótesis hechas a medida para cada paciente requiere determinar con antelación sus dimensiones.

Es importante considerar que, con frecuencia, las alteraciones anatómicas por las cirugías previas y la pérdida de hueso hacen que la medición sobre el lado afectado sea poco exacta o imposible (Fig. 2). En esos casos, para determinar la longitud del miembro y la longitud y el diámetro del implante en sus partes intraóseas y extraóseas, deben hacerse cálculos sobre el fémur opuesto, siempre que este no se encuentre afectado (Fig. 2D).

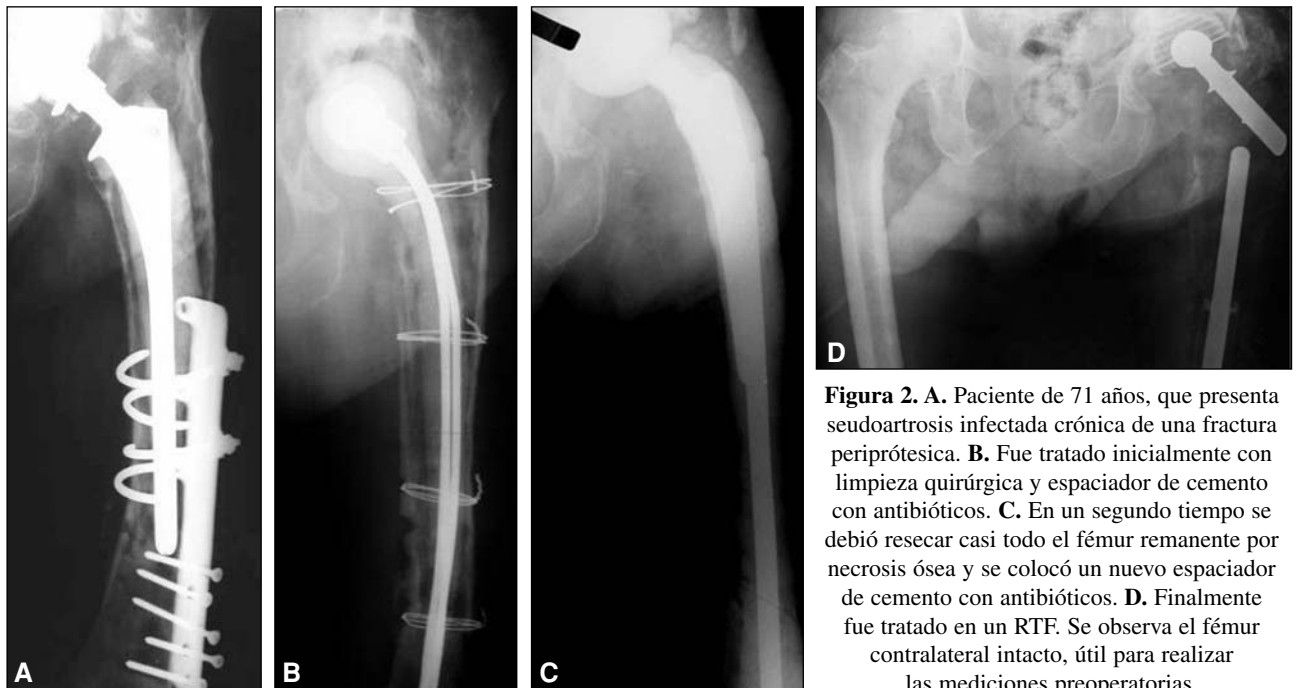
Debe preverse, además, el retiro del material protésico o de la osteosíntesis existente, la necesidad de reconstrucción acetabu-

lar, las cirugías previas que pudieran modificar el abordaje quirúrgico o condicionar el posoperatorio, y cualquier otro detalle técnico relevante.

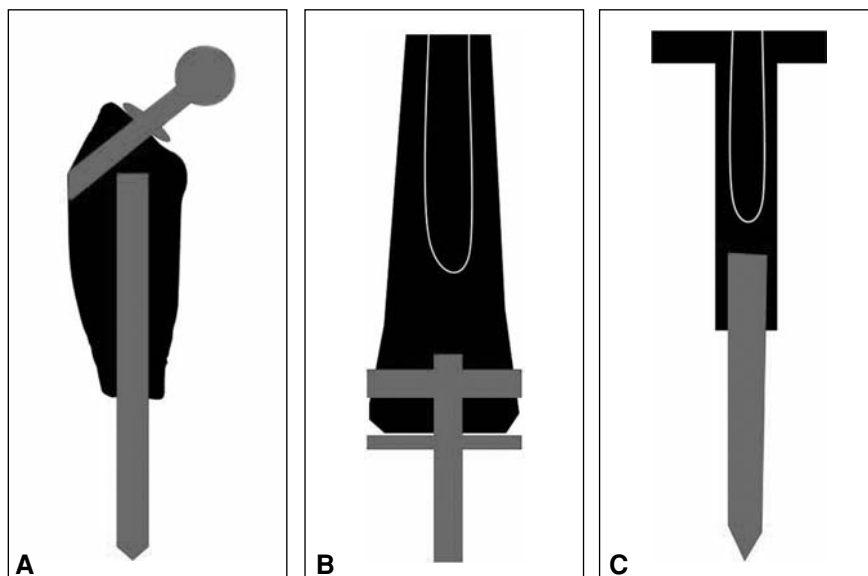
Hay que considerar también, en todos los casos, la posibilidad de infección mediante la evaluación clínica, radiográfica y de laboratorio, y la eventual punción articular para cultivo en los casos sospechosos.<sup>4</sup>

### Características de la prótesis utilizada

Se utilizó en todos los casos el sistema nacional de megaprótesis denominadas endoprótesis no convencionales Fabroni, fabricada por ROFA en la Argentina.<sup>2,7,8</sup>



**Figura 2.** A. Paciente de 71 años, que presenta pseudoartrosis infectada crónica de una fractura periprótésica. B. Fue tratado inicialmente con limpieza quirúrgica y espaciador de cemento con antibióticos. C. En un segundo tiempo se debió resear casi todo el fémur remanente por necrosis ósea y se colocó un nuevo espaciador de cemento con antibióticos. D. Finalmente fue tratado en un RTF. Se observa el fémur contralateral intacto, útil para realizar las mediciones preoperatorias.

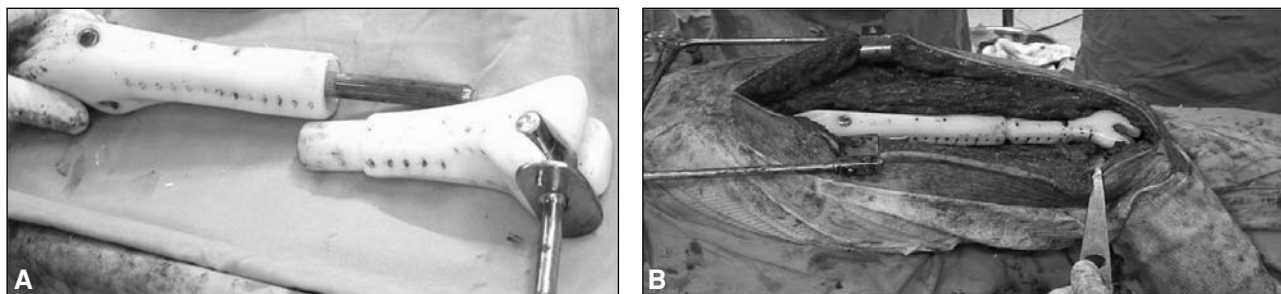


**Figura 3.** Las tres partes de la prótesis de fémur total utilizada.

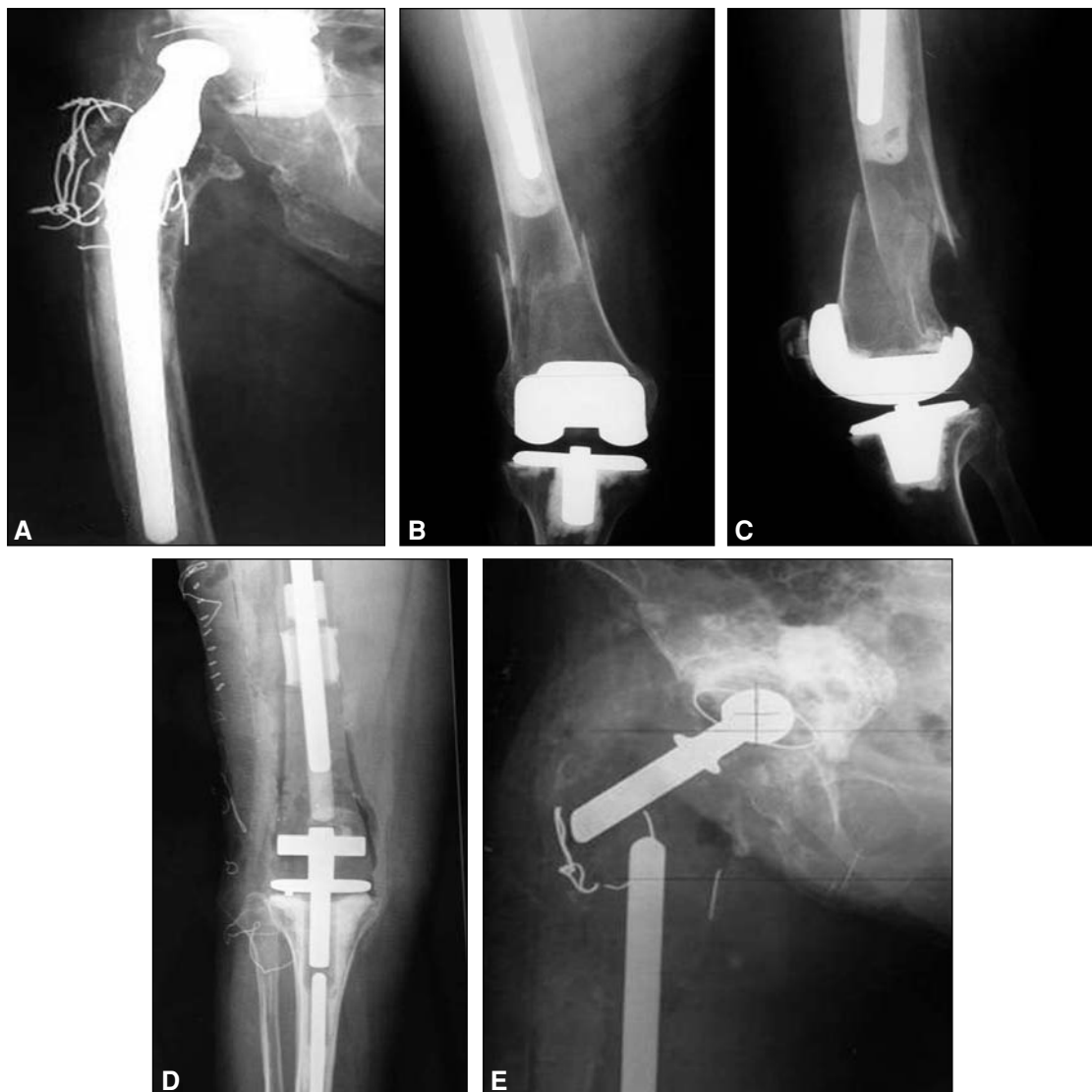La prótesis consta de tres partes. Su segmento proximal está formado por dos componentes metálicos independientes, el tallo intramedular y el cuello femoral, incluidos dentro de un cuerpo de polietileno.<sup>2,7,8</sup> El segmento femoral distal se compone de un cuerpo de polietileno con una cavidad donde se cementa el tallo proximal permitiendo la regulación de la longitud, y

que a distal presenta un sistema constreñido para la rodilla.<sup>2,8</sup> El tercer componente es el platillo tibial rotatorio con su tallo metálico distal (Figs. 3, 4 y 5D y E).

El cuerpo protésico, fabricado en polietileno de alta densidad, cumple funciones fundamentales para un correcto funcionamiento de la prótesis, como absorber las cargas fisiológicas para



**Figura 4** A. Megaprótesis femoral total desarmada. B. Ensamblada y colocada.



**Figura 5** A-C. Paciente de 94 años que sufrió una fractura entre una prótesis de cadera de tallo largo y una prótesis de rodilla. D. Posoperatorio. E. Paciente a los 6 meses de operada.

evitar la rotura por fatiga, llenar el espacio muerto luego de la resección evitando la formación de hematomas, y servir de anclaje para tendones y músculos mediante múltiples orificios en su superficie.<sup>2,7,8</sup> La parte metálica del implante es de acero de grado médico AISI F 138.<sup>2,7,8</sup>

### **Técnica quirúrgica**

El procedimiento consta de las siguientes etapas:

1. Se coloca al paciente en decúbito lateral o dorsal, según el abordaje elegido. Se puede utilizar un abordaje ampliado posterolateral o transtrocantereo, de acuerdo con el tipo y la cantidad de cirugías previas, la existencia o no del trocánter mayor, la necesidad de reconstrucción acetabular y, por supuesto, la experiencia del cirujano. Sin importar cuál se elija, el abordaje debe extenderse lateralmente hasta la tuberosidad anterior de la tibia.<sup>7,9</sup> En la medida de lo posible debe utilizarse la incisión previa.

Es fundamental un manejo minucioso de las partes blandas para disminuir el riesgo de infección y facilitar su reconstrucción durante el cierre, optimizando así la estabilidad protésica y el resultado funcional.<sup>7,9,10,13,18,20</sup>

Se divide longitudinalmente la cintilla iliotibial.<sup>7,9,10</sup> En los casos en que las estructuras musculares estuvieran conservadas, se secciona el músculo glúteo mayor en el sentido de las fibras y se reparan y seccionan los músculos rotadores externos de la manera habitual, teniendo cuidado de no lesionar el nervio ciático. Los músculos vasto lateral y glúteo medio deben desplazarse como una unidad hacia anterior (aspecto fundamental en casos de ausencia del trocánter mayor, para facilitar la función del aparato abductor en el posoperatorio), separándolo del septo intermuscular, para así abordar la diáfisis lateralmente.<sup>9</sup>

El septo intermuscular y el músculo bíceps femoral se despegan para completar el abordaje lateral del fémur y se desplazan a posterior.<sup>20</sup> Luego, se libera con electrobisturí la diáfisis del resto de las inserciones musculares.<sup>20</sup>

Las estructuras neurovasculares deben protegerse. Se aborda la línea áspera con disección roma,<sup>19</sup> se ligan las ramas perforantes de la arteria femoral profunda y se las separa individualmente.<sup>20</sup>

Se desinserta el músculo vasto lateral hacia distal y se secciona el retináculo lateral de la rótula, desplazando todo medialmente. Una artrotomía anteroexterna da acceso a la articulación de la rodilla, lo que permite desinsertar el resto de las partes blandas y resecar el extremo distal del fémur.

En casos de infección se coloca un espaciador de cemento con antibióticos y alma metálica (prótesis de tallo largo, clavos de Ender, etc.) y se define el tiempo de espera (no menos de 3 meses) para colocar la nueva prótesis, si se lo considera posible.

El aparato extensor y el tendón rotuliano deben preservarse.<sup>20</sup>

2. Reconstrucción del acetábulo según necesidad. Se utiliza cemento con antibióticos.

3. La preparación de la superficie tibial y el cementado del componente tibial constreñido se realizan en la forma habitual, con un corte transversal al eje tibial, aproximadamente a 1 cm de la superficie articular. Se utiliza cemento con antibióticos.

4. Se ensamblan los componentes femorales proximal y distal, y se decide la longitud del implante (Fig. 4). Esto debe realizarse comprobando la estabilidad, la movilidad y, especialmente, el

equilibrio entre la tensión de las partes blandas y la flexión de la rodilla. En este momento se controlan las estructuras neurovasculares, observando la tensión a la que son sometidas. Una vez definida la posición y la longitud correctas, se cementa la prótesis definitiva. La orientación de la prótesis es crítica. El cuello femoral se coloca con 5° a 10° de anteversión.<sup>4,7</sup>

Se examinan la cadera y la rodilla para observar su estabilidad y la amplitud de movimiento.<sup>20</sup>

5. Se procede a la reconstrucción de las partes blandas, con la consiguiente cobertura de la prótesis con tejido muscular en la medida de lo posible, y el cierre de la herida. Se comienza por el cierre de la artrotomía de rodilla en la forma habitual.<sup>20</sup>

La reconstrucción muscular requiere especial atención para garantizar una buena estabilidad protésica y optimizar la biomecánica y la calidad de la marcha.<sup>4,13,19,18-20</sup> Es recomendable comenzar suturando la cápsula articular remanente con sutura irreabsorbible.<sup>4</sup> Esto provee estabilidad inmediata. Cuando la cápsula se sutura correctamente, la prótesis no debería luxarse.<sup>4,5</sup>

Es fundamental intentar una adecuada reinserción muscular para no sufrir pérdida de función e inestabilidad.<sup>4,7,15</sup> Los músculos rotadores externos se reinsertan, y si esto no es posible, se suturan a los orificios que tiene la prótesis a tal efecto. Si aún existe parte del trocánter mayor, se lo puede fijar con alambres a la prótesis.<sup>8,11</sup> Finalmente, se sutura el resto de los músculos con sutura irreabsorbible.<sup>19</sup> El músculo glúteo medio puede suturarse al vasto externo<sup>5,7</sup> o, en último caso, a la fascia lata.<sup>13</sup> Tanto el músculo glúteo mayor como el psoas pueden suturarse levemente anteriores para aumentar la estabilidad lateral de la prótesis.<sup>4,7,15,20</sup> En el caso de que el músculo glúteo medio fuera inexistente, debe suturarse parte del músculo glúteo mayor al vasto externo<sup>9</sup>. Es importante controlar la movilidad del miembro para asegurarse de que no esté limitada por la tensión del cierre.<sup>20</sup>

La hemostasia debe ser prolija y el espacio muerto reducido al mínimo.<sup>7,13</sup>

Es recomendable colocar drenajes por 48 horas. La utilización de una férula en el miembro operado (nosotros utilizamos un inmovilizador de rodilla) durante las primeras 4 a 8 semanas disminuye las probabilidades de sufrir una luxación protésica.<sup>1,4,7</sup>

Durante la rehabilitación posoperatoria se protege la reinserción del aparato abductor mediante el apoyo parcial de peso en el miembro operado durante 4 semanas, la limitación de la abducción y la utilización de andador o bastones canadienses durante un período no menor de 8 semanas. Esto es fundamental para disminuir la claudicación de la marcha y las luxaciones protésicas.<sup>1,4,14,15</sup>

## **Resultados**

Un paciente murió a los 45 días de la operación por un cuadro séptico. En el paciente operado por una falla de osteosíntesis de fractura periprotésica con una infección inveterada, el procedimiento fracasó por persistencia del cuadro infeccioso. Los restantes 4 pacientes realizan una marcha útil y se encuentran satisfechos física y emocionalmente con el resultado.

El promedio de seguimiento fue de 3,8 años (3 a 5 años). Se realizaron controles a los 20 y 45 días posquirúrgicos, y luego a los 3, 6 y 12 meses y anualmente.

Se produjeron dos complicaciones intraoperatorias: un paciente sufrió la lesión de la vena poplítea, la cual fue tratada con un bypass durante el procedimiento y en otro se observó una lesión parcial definitiva del nervio ciático poplíteo externo.

Se produjeron dos infecciones agudas (33%): la primera fue por persistencia del proceso previo y actualmente se encuentra en tratamiento antibiótico supresivo. La segunda corresponde al paciente que falleció por un cuadro séptico a los 45 días de operado. Un tercer paciente presentó una infección hematógena a los 2 años de la cirugía, que evolucionó satisfactoriamente luego de una limpieza quirúrgica.

En el paciente que presentó la persistencia de la infección ocurrió la única luxación de esta serie, en este caso inveterada. Este paciente requiere dos muletas para deambular. Del resto, 2 utilizan andador y 2, sólo un bastón.

Todos los pacientes presentan signo de Trendelenburg positivo.

## Discusión

Si bien las indicaciones del RTF son extremadamente limitadas y específicas, se observa un incremento en el número de pacientes en los cuales este tipo de procedimiento ofrece una alternativa a la amputación o desarticulación.<sup>19</sup> Esto se debe, sin lugar a dudas, al aumento del número de artroplastias y de sus complicaciones, a la mayor expectativa de vida de los pacientes y al gran desarrollo de las endoprótesis de reconstrucción.

El objetivo fundamental de la cirugía reconstructiva de cadera es aliviar el dolor y restituir la función del miembro (lo que en la población de este estudio incluye la restitución de la capacidad de marcha en la mayoría de los pacientes) mediante la colocación de una prótesis durable y estable. Esto no es sencillo de realizar en pacientes que presentan un importante déficit de capital óseo femoral, menos aún, si a esto se suma un delicado estado de salud.<sup>7</sup>

Por lo tanto, consideramos que el RTF debe realizarse únicamente en centros especializados y por cirujanos con una vasta experiencia en cirugía reconstructiva de cadera y rodilla, a fin de optimizar los resultados funcionales y reducir al mínimo las complicaciones perioperatorias.<sup>9</sup>

Esta serie no presenta un número suficiente de pacientes como para obtener una conclusión comparable respecto de la duración del implante; sin embargo, la consideramos útil para evaluar su indicación en pacientes impedidos de deambular y para describir los pormenores de la técnica quirúrgica.

Las indicaciones de RTF de causa no tumoral pueden ser múltiples. En la lista deben incluirse los aflojamientos de los tallos femorales, las fracturas periprotésicas, los pacientes sometidos a múltiples revisiones, el tratamiento fallido de fracturas patológicas diafisarias, la osteomielitis crónica, los defectos óseos congénitos, las enfermedades metabólicas óseas, etc.<sup>4</sup> No obstante, resulta claro en esta serie, y en todas las revisadas, que la causa más frecuente es el déficit óseo femoral relacionado con la artroplastia de cadera.

Si bien este procedimiento no tiene una edad máxima de indicación, se debe tener en cuenta que a mayor edad del paciente, más dificultosa será la rehabilitación de la marcha. Sin embargo, esto no contraindica el tratamiento, ya que la opción de una eventual desarticulación confinaría con seguridad al paciente anciano a una silla de ruedas.<sup>20</sup>

Debe esperarse un alto índice de complicaciones posoperatorias en este tipo de procedimientos quirúrgicos (hasta del 40%), entre las que se incluye una mayor mortalidad en comparación con los tratamientos más conservadores.<sup>7,9,10</sup> Esto se debe al gran abordaje necesario, el tamaño del implante, los altos índices de infección, las múltiples cirugías previas, los antecedentes clínicos de los pacientes y, en algún caso, la infección preexistente.

La complicación más frecuente es la luxación protésica, que puede presentarse en el 1,7% al 50% de los pacientes, según la serie.<sup>1,4,7,9,12</sup> Varios factores deben tenerse en cuenta en la incidencia de esta complicación, aunque, sin duda, el más importante es el respeto por una correcta técnica quirúrgica. Esto incluye un prolijo abordaje, la sutura de la cápsula articular, la reconstrucción del aparato abductor y la preservación del acetábulo en los casos en que pueda utilizarse una prótesis bipolar.<sup>1,4</sup>

La estabilidad de la prótesis es optimizada por el balance entre la tracción proximal de los músculos abductores del plano lateral y el músculo psoas medialmente. Como ya mencionamos, este último puede suturarse anteromedial a la cápsula y funcionar como refuerzo de esta.<sup>4,7,12</sup>

Otros aspectos fundamentales a la hora de lograr una prótesis estable son: colocar correctamente los componentes protésicos (lo que puede incluir la utilización de un cotilo constreñido); decidir el largo del miembro teniendo como prioridad la tensión muscular que da estabilidad a la cadera por sobre el largo en sí; el estricto control posquirúrgico del paciente, lo que incluye la eventual utilización de férulas de abducción o inmovilizadoras de rodilla; y la marcha con protección del apoyo por aproximadamente 8 semanas. Consideramos que debe utilizarse, de rutina, algún tipo de férula de inmovilización del miembro (en nuestro centro utilizamos una férula inguinomaleolar que impide la flexión y la aducción) para dis-

minuir las luxaciones durante los primeros dos meses posquirúrgicos.<sup>7</sup>

Debe considerarse también que existe una diferencia fundamental entre los pacientes operados por causas neoplásicas y los operados por causas no neoplásicas en referencia al índice de luxaciones, ya que estos últimos suelen presentar los planos musculares completamente deteriorados, sobre todo los músculos abductores.

Con la utilización de megaprótesis, el índice de infecciones periprotésicas puede variar entre el 3% y el 21%, con un aumento tanto de las infecciones tempranas como de las tardías.<sup>1,7,9,10,14</sup> Si bien son múltiples los factores causantes de estos altos índices de infección, creemos que debe evaluarse con cuidado la indicación de este método en los pacientes que presentan infecciones invertebradas, multioperadas, con malos tegumentos y con mala respuesta a las cirugías previas. En estos casos, el índice de fracasos crece abruptamente y llega al 100%.<sup>7</sup>

Uno de los fracasos de esta serie corresponde a un paciente con estas características, cuyo proceso infeccioso persistió a pesar de haberse realizado dos limpiezas quirúrgicas exhaustivas, colocación de dos megaespaciadores de cemento con antibióticos y protocolos antibióticos intensivos para el tratamiento de la infección.

## Conclusiones

Considerando todos estos aspectos, es importante comprender que la edad, las comorbilidades previas, la demanda posoperatoria y las expectativas del paciente deben evaluarse con cuidado. Sin embargo, y a pesar de ser un procedimiento agresivo, existe una gran aceptación emocional por parte de los pacientes, probablemente debido al alivio del dolor, en combinación con la recuperación de la capacidad de marcha y sus buenos resultados funcionales. Además, aunque se trata de un método de reconstrucción radical, parece ser una opción válida para el tratamiento de las complicaciones de las artroplastias, en general de cadera pero también de rodilla, donde otra solución (que no sea la amputación) implicaría períodos de reposo prolongados.<sup>9</sup>

El RTF restaura la integridad femoral y le permite al paciente reanudar la deambulación con niveles mínimos o aceptables de dolor, devolviéndole su independencia. Esta situación es, a las claras, superior a las alternativas quirúrgicas, como la amputación o la desarticulación<sup>17,19</sup> y es justamente esta realidad lo que justifica el riesgo de realizar un procedimiento tan demandante para el paciente como para el cirujano.

## Bibliografía

1. Ahlamann E, Menendez L. Survivorship and clinical outcome of modular endoprosthetic reconstruction for neoplastic disease of the lower limb. *JBJS*. 2006;88,6:790-5.
2. Benetti A, Fabroni H. Endoprótesis no convencional: técnica de reemplazo total de fémur. *Bol Trab Soc Arg Ortop Traumatol* 1976;41:291-6.
3. Bhattacharyya T, Chang D. Mortality after periprosthetic fracture of the femur. *JBJS*. 2007;89:2658-62.
4. Bickels J, Meller I. Reconstruction of hip stability alter proximal and total fémur resections. *Clin Orthop*. 2000;375:218-30.
5. Buchman J. Total femur and knee joint replacement with a vitallium endoprosthesis. *Bull Hosp Joint Dis*. 1965;26:21-34.
6. Chao EY. A composite fixation principle for modular segmental defect replacement (SDR) prostheses. *Orthop Clin North Am* 1989;20:439-53.
7. Del Sel H, Vedoya S, Garabano G. *Reemplazo femoral con megaprótesis en patología no tumoral*. Premio Prof. Dr. Luis Petracchi, XVI Congreso ACARO, Bariloche 2007.
8. Fabroni R, Castagno A. Long term results of limb salvage with the Fabroni custom made endoprosthesis. *Clin Orthop* 1999; 358:41-52.
9. Fountain J, Dalby Ball J. The use of total femoral arthroplasty as a limb salvage procedure. *J Arthrop* 2007;22:663-9.
10. Friesecke C, Plutat J, Block A. Revision arthroplasty with use of a total femur prosthesis. *JBJS* 2005;87-A.12:2693-701.
11. Giurea A, Paternostro T. Function of reinserted abductor muscles after femoral replacement. *JBJS* 1998;80 B:284-7.
12. Johnsson R, Carlsson A. Function following mega total hip arthroplasty compared with convencional total hip arthroplasty and healthy matched controls. *Clin Orthop* 1985;192:159-67.
13. Morris H, Capanna R. Modular endoprosthetic replacement alter total resection of the fémur for malignant tumor. *Int Orthop* 1994;18:90-5.
14. Nerubay J, Katznelson A. Total femoral replacement. *Clin Orthop* 1988;229: 143-8.
15. Osaki T, Kaneko S. Reconstruction of the hip abductors after resection of the proximal fémur: *Int Orthop (SICOT)* 1999;23: 182-3.