

# Artroplastía total del codo posterior a una artritis séptica

GERARDO LUIS GALLUCCI, DIEGO GONZÁLEZ, JORGE GUILLERMO BORETTO,  
VERÓNICA ANDREA ALFÍE, AGUSTÍN DONNDORFF y PABLO DE CARLI

*Servicio de Ortopedia y Traumatología Prof. Dr. Carlos E. Ottolenghi  
Hospital Italiano de Buenos Aires*

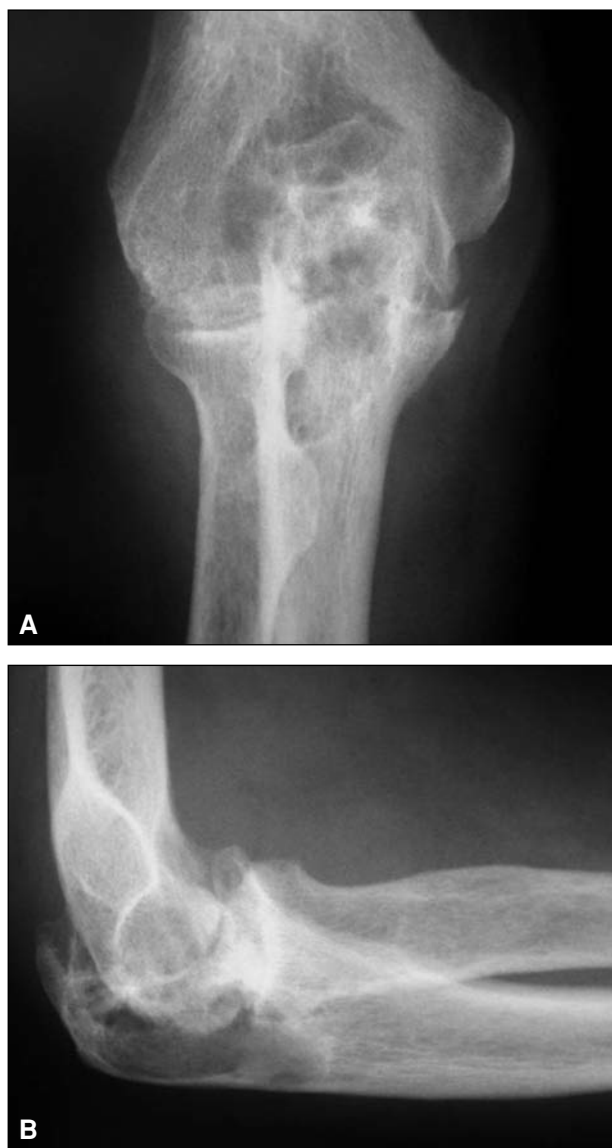
## Caso clínico 1

Entre agosto de 2005 y abril de 2009 se efectuó la evaluación retrospectiva de una serie consecutiva de 13 artroplastias totales de codo realizadas por un mismo cirujano (GG). En dos casos la prótesis se colocó en pacientes con secuelas de artritis séptica: una en un paciente reumático y otra en un paciente psoriásico.

Un paciente de 80 años con antecedente de artritis psoriásica, que había sido infiltrado previamente en varias oportunidades, concurrió a la consulta con dolor e impotencia funcional del codo derecho. En las radiografías y la tomografía computarizada se evidenciaban imágenes osteolíticas a nivel del olécranon y un severo desgaste articular (Figs. 1A y B y 2). Los estudios de laboratorio mostraron: eritrosedimentación 2 mm/hora y PCR negativa. Se realizó una biopsia por punción, que fue negativa. La anatomía patológica fue compatible con osteomielitis aguda.

Se realizó la resección del olécranon y el desbridamiento de todo el tejido necrótico, y se colocó un espaciador de cemento (ECA) con vancomicina en dosis de 2 g en 40 g de polimetilmetacrilato (DePuy, Inc., Warsaw, IN, EE. UU.) (Fig. 3).

La antibioticoterapia sistémica se realizó a través de un catéter subclavio con administración de vancomicina en dosis de 1 g cada 12 horas durante 2 meses. En ese tiempo se repitieron los estudios de laboratorio, que fueron negativos, y se procedió a la reconstrucción articular, previo estudio histológico intraoperatorio que informó ausencia de inflamación aguda. Se colocó una prótesis de Coonrad-Morrey de tipo III con cemento con vancomicina. Los cultivos posteriores también fueron negativos. A los 21



**Figura 1A y B.** Caso clínico 1. Radiografías de frente y perfil con severa destrucción articular.

Recibido el 15-9-2009. Aceptado luego la evaluación el 3-11-2010.

Correspondencia:

Dr. GERARDO LUIS GALLUCCI  
gerardo.gallucci@hospitalitaliano.org.ar

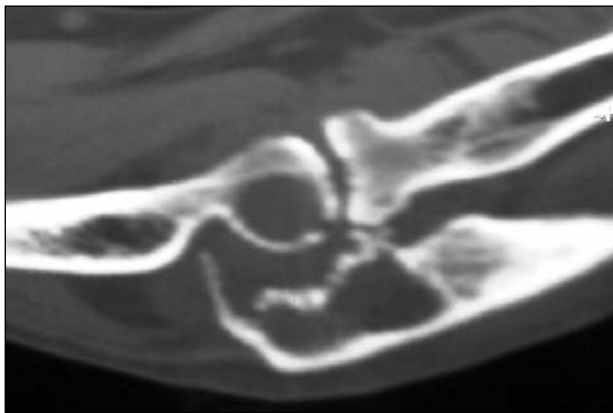
meses de seguimiento el paciente presenta una flexión-extensión de 125-10°, la pronosupinación es de 90-90° y no tiene dolor (0 según la escala visual analógica). El puntaje de la Clínica Mayo es 100 (resultado excelente) y el DASH, 2. En las radiografías no se evidencian signos de aflojamiento, pero sí calcificaciones heterotópicas mínimas (Figs. 4A y B, 5A y B).

## Caso clínico 2

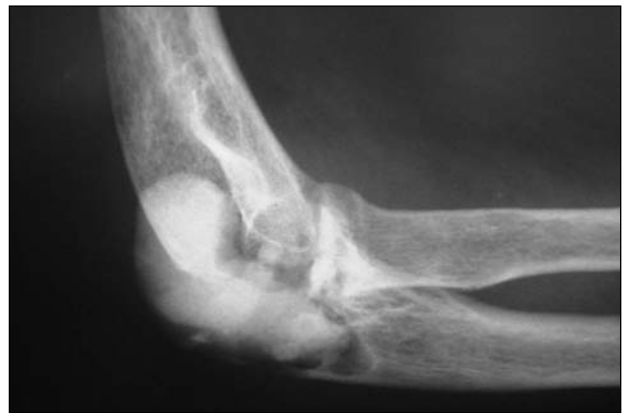Corresponde a una mujer de 65 años, con antecedentes de artritis reumatoide, operada un año antes por un cua-

dro de artritis séptica del codo de causa hematógena. Las radiografías mostraban una articulación totalmente desgastada. En ese momento se realizó una sinovectomía y se aisló *Staphylococcus aureus*. Recibió un tratamiento antibiótico por vía oral en otro servicio.

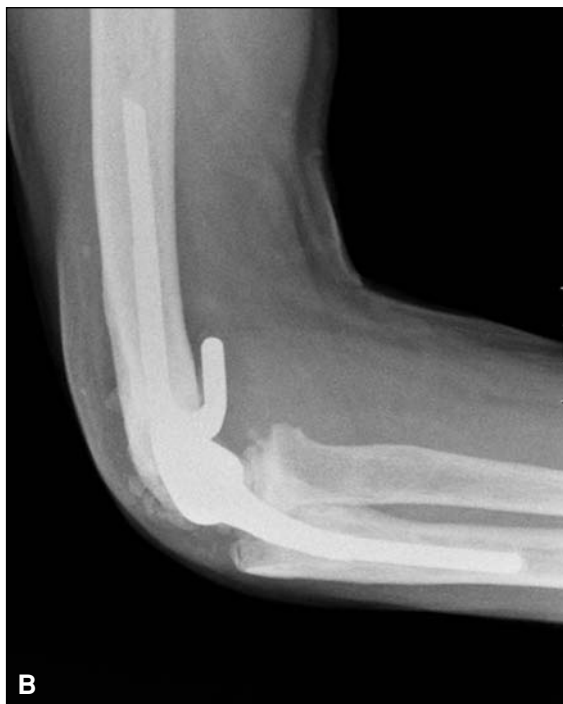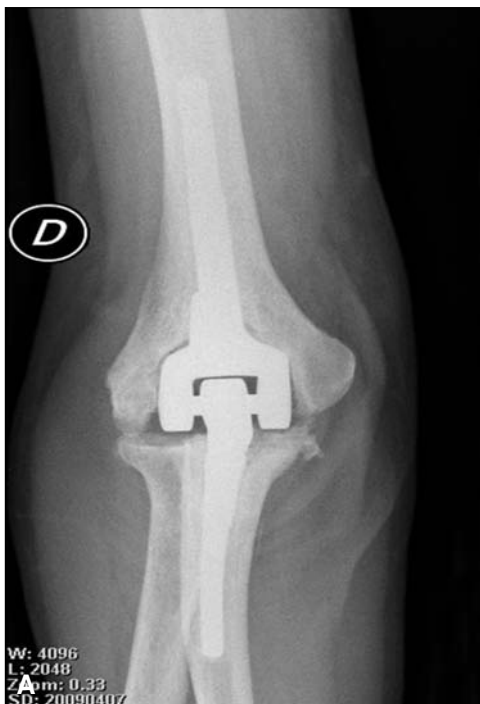Consultó un año después por dolor y tumefacción en el codo con déficit en su extensión activa. Las radiografías evidenciaron un grosero deterioro articular (Fig. 6A y B). En el cultivo por punción se volvió a aislar el mismo microorganismo. La cirugía consistió en un desbridamiento amplio, que incluyó parte del olécranon y del húmero, seguido de la colocación de un ECA con vancomicina, en las mismas dosis que en el paciente anterior.



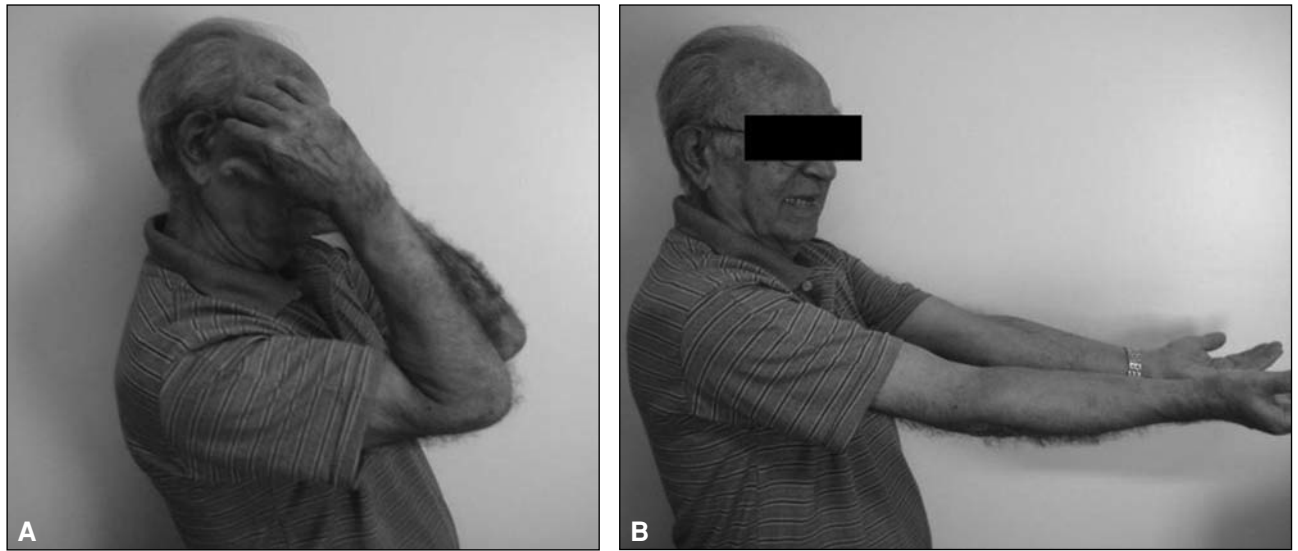
**Figura 2.** Tomografía computarizada que muestra imágenes osteolíticas en el olécranon.



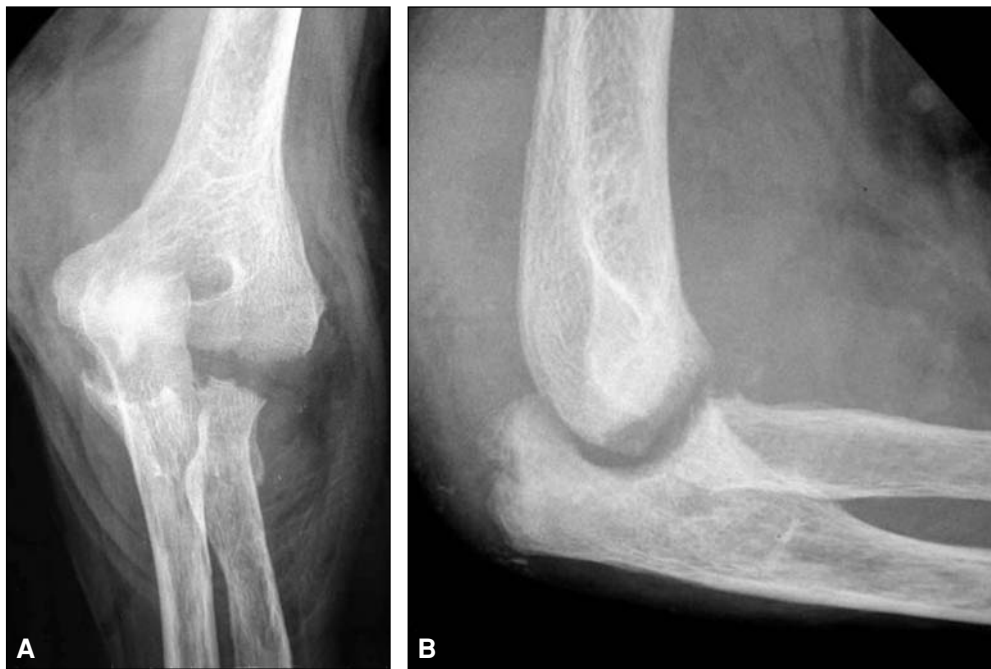**Figura 3.** Espaciador de cemento.



**Figura 4 A y B.** Radiografías de frente y perfil a los 22 meses de la operación.



**Figura 5 A y B.** Movilidad final del paciente.



**Figura 6 A y B.** Caso clínico 2. Radiografías de frente y perfil con severa destrucción articular.

El tratamiento antibiótico fue igual que en ese caso. El tendón del tríceps se encontraba parcialmente desinsectado, con signos de fibrosis y desgaste. Dos meses después, se realizó la reconstrucción articular con una prótesis de Coonrad-Morrey de tipo III, con cemento con vancomicina. El tríceps fue reinsertado con cierta dificultad.

A los 12 meses de seguimiento, la flexión-extensión es de 140-35° y la pronosupinación, de 90-90°. Presenta un déficit activo a la extensión del codo, pero sin dolor (0 según la escala visual analógica). El puntaje de la Clínica Mayo es 75 (resultado bueno) y el DASH, 19.

En las radiografías no se evidencian signos de aflojamiento y no presenta calcificaciones heterotópicas (Figs. 7A y B y 8A y B).

### Discusión

La artritis séptica del adulto es una patología que conlleva un alto grado de morbilidad. Las articulaciones afectadas son las del miembro inferior y, en menor medida, las del miembro superior.

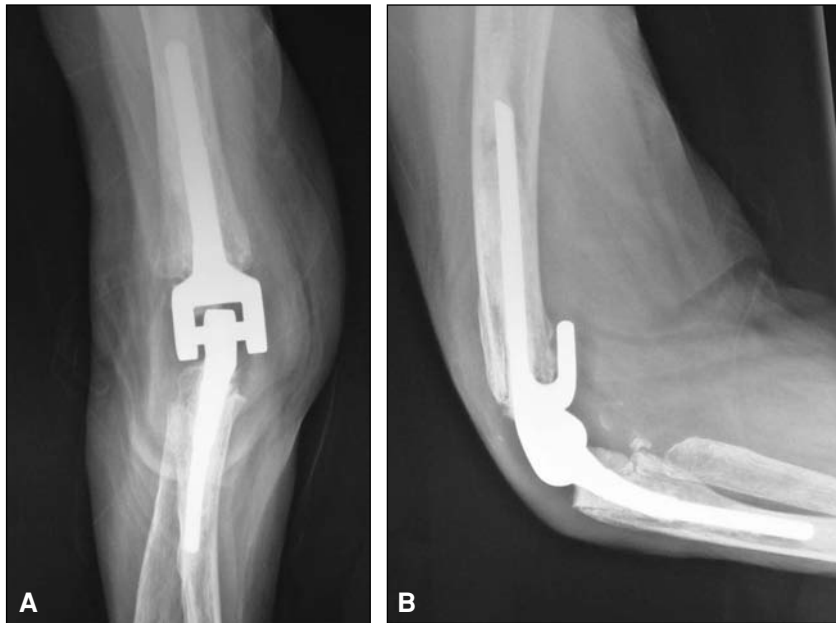

Figura 7 A y B. Radiografías de frente y perfil a los 12 meses de la operación.

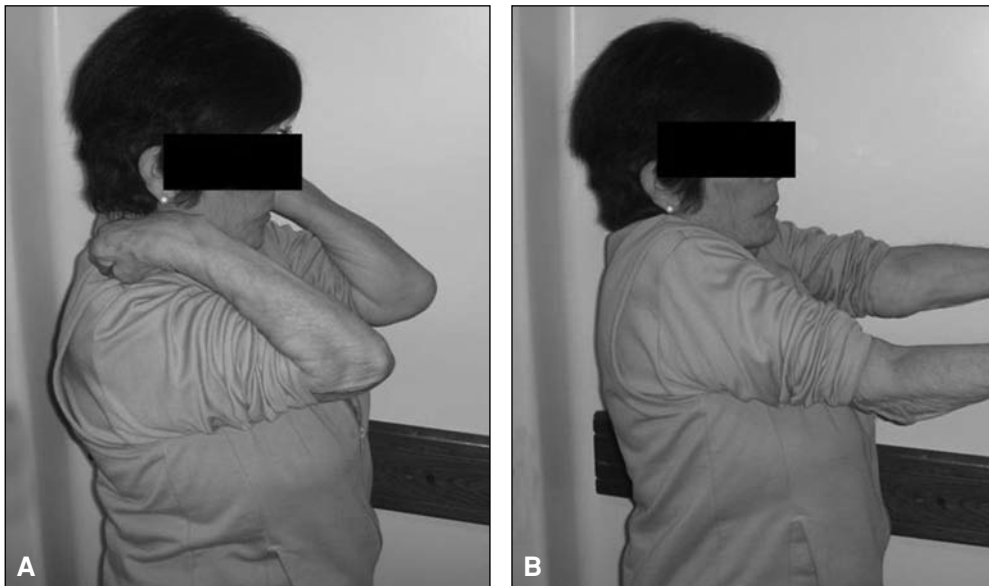

Figura 8 A y B. Movilidad final de la paciente.

Si bien la mayoría de los casos se deben a infecciones protésicas (artritis secundaria), también se observaron casos de causa hematógena (primaria), aunque con menor prevalencia.

Los pocos estudios acerca de la artritis séptica en el miembro superior se refieren principalmente a la afectación del hombro por causas secundarias a infecciones protésicas o de fracturas. En estos pacientes, la artroplastia por resección ha sido el tratamiento más utilizado.<sup>5,17</sup>

Cuando la artritis es hematógena, el estado articular es importante para definir el tratamiento. En presencia de

articulaciones congruentes, la sinovectomía y el lavado articular son la elección. Pero en articulaciones desgastadas, en las cuales la indicación, en ausencia de infección, sería un reemplazo protésico, la resección de todo tejido necrótico e infectado, seguida de la colocación de un espaciador de cemento con antibiótico (ECA) puede ser una buena opción para eliminar la infección, sobre todo en los pacientes con enfermedades sistémicas, que tienen un mayor índice de morbilidad y complicaciones.

Se realizó, en ambos casos, un procedimiento en dos tiempos. En una primera etapa, un amplio desbridamien-

to de la lesión y colocación de un ECA, seguido de anti-bioticoterapia sistémica, y en un segundo tiempo quirúrgico, el reemplazo protésico total de la articulación.

El tratamiento en dos tiempos de una artritis séptica infectada de la articulación del codo con desbridamiento y colocación de un ECA, seguida de antibioticoterapia sistémica y posterior colocación de una artroplastia total ha sido útil en la resolución de la patología de estos dos pacientes.

En el pasado, las alternativas posibles en presencia de una infección articular en el codo incluían el desbridamiento, las artroplastias de resección y la artrodesis. Estos métodos no estaban exentos de complicaciones. La artroplastia por resección puede erradicar definitivamente la infección y es una opción de tratamiento. Pero aun en pacientes añosos, con una relativa baja demanda funcional, el procedimiento puede dejar resultados insatisfactorios porque la pérdida de las columnas mediales y laterales produce una grosera inestabilidad, con importante acortamiento y pérdida de fuerza.<sup>3</sup>

La artrodesis es otra opción, pero el déficit funcional es grande, sobre todo en los pacientes jóvenes.<sup>3,12</sup>

La prótesis de codo es otra alternativa ante una articulación infectada. En los pocos trabajos publicados, el porcentaje de reinfecciones es mayor que el registrado en la cadera y la rodilla.<sup>2,3,6,8</sup>

La utilización de ECA, así como la técnica del reimplante posterior, bien descrita en infecciones de cadera y rodilla, has sido ampliamente publicadas.<sup>1,4,9,10,11,16</sup>

No sucede lo mismo respecto del tratamiento con este método en el caso de las artritis sépticas.<sup>5,17</sup>

Las pocas publicaciones vinculadas a la colocación de prótesis del codo en pacientes con secuelas de infecciones articulares son por prótesis o fracturas previas.<sup>3,14,19</sup>

Duncan y cols.<sup>5</sup> publicaron acerca del tratamiento de 19 artritis sépticas de hombro que fueron secuelas de fracturas. En una de las ellas se realizó la resección de la cabeza humeral seguida de la colocación de un ECA, con curación del proceso infeccioso.

Themistocleous y cols.<sup>18</sup> informaron el resultado obtenido en 11 pacientes con infecciones de hombro, 3 de los cuales eran artritis de causa hematogena. La colocación de un ECA no sólo mantuvo a los pacientes libres de infección sino que no hubo necesidad de extraerlo debido a una aceptable función residual.

Cheung y cols.<sup>3</sup> publicaron su experiencia con el reimplante protésico, posterior a una artroplastia por resección de una prótesis del codo infectada. La serie comprendió a un grupo de pacientes tratados con ECA. Los autores no especifican a qué número de pacientes les realizaron el procedimiento. El índice de recidiva de la infección fue del 28%. Un 66% de los pacientes eran portadores de artritis reumatoide.

Yamaguchi y cols.<sup>18</sup> informaron sobre el tratamiento de 5 pacientes con infecciones articulares posprotésicas del codo, con cirugías en dos tiempos, sin ECA. No hubo recidiva al final del seguimiento.

No hemos encontrado en la literatura especializada publicaciones específicas acerca de la colocación de una prótesis después de una artritis séptica del codo.

Metha y cols.<sup>13</sup> publicaron la serie más larga de artritis sépticas en el miembro superior de origen hematogeno. Evaluaron a 52 pacientes en un período de 11 años, 17 de los cuales tenían afectado el hombro, 23 el codo y 12 la muñeca. En todos se realizó lavado articular y antibioticoterapia. Si bien analizan en profundidad el diagnóstico, las morbilidades, los gérmenes y los estudios de laboratorio, el trabajo no está centrado en evaluar los resultados finales obtenidos con el lavado articular o de la recidiva del cuadro inicial.

Los pacientes con artritis reumatoide tienen un riesgo aumentado de infección, ya sea espontánea o posterior a infiltraciones o traumas debido a una respuesta inmunitaria alterada y el cuadro de debilitamiento sistémico.<sup>7,15</sup> Por lo tanto, ante la presencia de cuadros infecciosos articulares en estos pacientes es importante encontrar una rápida solución para disminuir las morbilidades.

Uno de nuestros pacientes tenía antecedentes de infiltraciones en el codo, las cuales podrían ser una causa de la infección, pero el otro carecía de traumatismos.

Al igual que en nuestros dos casos, el microorganismo hallado con mayor frecuencia en la bibliografía es *Staphylococcus aureus*.<sup>5,13</sup>

Consideramos que en presencia de una artritis séptica del codo, con una articulación desgastada asociada, en un paciente con una enfermedad sistémica –que tiene mayor predisposición a las complicaciones– la colocación de un espaciador de cemento con antibiótico y el reimplante posterior, siguiendo los conceptos aplicados en otras articulaciones, puede ser una buena alternativa de tratamiento.

## Bibliografía

1. **Buttaro M, Comba F, Piccaluga F.** Vancomycin-supplemented cancellous bone allografts in hip revision surgery. *Clin Orthop Relat Res* 2007;461:74-80.
2. **Callaghan JJ, Albright JC, Goetz DD, Olejniczak JP, Johnston RC.** Charnley total hip arthroplasty with cement. Minimum twenty-five-year follow-up. *J Bone Joint Surg Am* 2000;82:487-97.
3. **Cheung EV, Adams RA, Morrey BF.** Reimplantation of a total elbow prosthesis following resection arthroplasty for infection. *J Bone Joint Surg Am* 2008;90(3):589-94.

4. **Duncan CP, Masri BA.** The role of antibiotic-loaded cement in the treatment an infection after a hip replacement. *J Bone Joint Surg Am* 1994;76:1742-51.
5. **Duncan SF, Sperling JW.** Treatment of primary isolated shoulder sepsis in the adult patient. *Clin Orthop Relat Res* 2008; 466(6):1392-6.
6. **Gille J, Ince A, González O, Katzer A, Loehr JF.** Single-stage revision of peri-prosthetic infection following total elbow replacement. *J Bone Joint Surg Br* 2006;88:1341-6.
7. **Gschwend N, Simmen BR, Matejovsky Z.** Late complications in elbow arthroplasty. *J Shoulder Elbow Surg* 1996;5:86-96.
8. **Gutow A, Wolfe SW.** Infection following total elbow arthroplasty. *Hand Clin* 1994;10:521-9.
9. **Haddad FS, Muirhead-Allwood SK, Manktelow ARJ, Bacarese-Hamilton.** Two-stage uncemented revision hip arthroplasty for infection. *J Bone Joint Surg Br* 2000;82:689-94.
10. **Haleem AA, Berry DJ, Hanssen AD.** Mid-term to long-term follow-up of two-stage reimplantation for infected total knee arthroplasty. *Clin Orthop Relat Res* 2004;428:35-9.
11. **Hsieh PH, Chen LH, Chen CH, Lee MS, Yang WE, Shih CH.** Two-stage revision hip arthroplasty for infection with a custom-made, antibiotic-loaded, cement prosthesis as an interim spacer. *J Trauma* 2004;56:1247-52.
12. **Koller H, Kolb K, Assuncao A, Kolb W, Holz U.** The fate of elbow arthrodesis: indications, techniques, and outcome in fourteen patients. *J Shoulder Elbow Surg* 2008;17(2):293-306.
13. **Mehta P, Schnall SB, Zalavras CG.** Septic arthritis of the shoulder, elbow, and wrist. *Clin Orthop Rel Res* 2006;451:42-5.
14. **Morrey BF, Bryan RS.** Infection after total elbow arthroplasty. *J Bone Joint Surg Am* 1983;65-A:330-8.
15. **Poss R, Thornhill TS, Ewald FC, Sledge CB.** Factors influencing the incidence and outcome of infection following total joint arthroplasty. *Clin Orthop* 1984;182:117-26.
16. **Schoifet SD, Morrey BF.** Treatment of infection after total knee arthroplasty by débridement with retention of the components. *J Bone Joint Am* 1990;72:1383-90.
17. **Themistocleous G, Zalavras C, Stine I, Zachos V, Itamura J.** Prolonged implantation of an antibiotic cement spacer for management of shoulder sepsis in compromised patients. *J Shoulder Elbow Surg* 2007; 16:701-5.
18. **Yamaguchi K, Adams RA, Morrey BF.** Infection after total elbow arthroplasty. *J Bone Joint Surg Am* 1998;8(4):481-91.
19. **Yamaguchi K, Adams RA, Morrey BF.** Semiconstrained total elbow arthroplasty in the context of treated previous infection. *J Shoulder Elbow Surg* 1999;8:461-5.