Rev Asoc Argent Ortop Traumatol
Vol. 76, pp. 133-140

Valor de la utilización de espaciadores de cemento y aloinjerto con antibiótico para reconstruir defectos óseos infectados

Estudio experimental en conejos

JULIO BAGLIARDELLI*, PAULA DÍAZ GALLARDO*, JORGE FLORES**, DAMIÁN BUSTOS*, PABLO BRUNO* y CHRISTIAN ALLENDE*

Departamento de Miembro Superior y Cirugía Reconstructiva, Sanatorio Allende - Hospital Misericordia
***Servicio de Anatomía Patológica, Sanatorio Allende*
Laboratorio de Cirugía Experimental, Universidad Católica de Córdoba

RESUMEN

Introducción: El objetivo de este trabajo fue evaluar diferentes formas de tratamiento en fracturas expuestas con pérdida ósea e infectadas en conejos.

Materiales y métodos: Se realizó un estudio experimental utilizando 25 conejos adultos. En todos se reprodujo una fractura expuesta mediodiafisaria de fémur en la cual se inoculó *Staphylococcus aureus*. Luego, en forma aleatoria, en el grupo I no se realizó tratamiento (grupo de control), en el grupo II se colocó polimetilmetacrilato con gentamicina y vancomicina en el foco de fractura asociado a antibiótico por vía sistémica, en el grupo III se colocó polimetilmetacrilato sin antibiótico en el foco de fractura asociado a antibiótico por vía sistémica, en el grupo IV se colocó aloinjerto crioconservado molido de hueso con vancomicina en el foco de fractura asociado a antibiótico por vía sistémica y, en el grupo V, se administró sólo antibiótico por vía sistémica. Se realizó la evaluación histológica de la seudomembrana formada alrededor del cemento con antibiótico y sin él.

Resultados: En el grupo I se obtuvieron cinco cultivos positivos para *S. aureus,* en el grupo II y IV cinco cultivos negativos en cada uno, en el grupo III cuatro cultivos negativos y un cultivo positivo, y en el grupo V dos cultivos negativos y tres cultivos positivos. Los resultados de la evaluación histológica fueron similares y mostraron que la presencia de antibiótico en el cemento no alteró las características histológicas de la seudomembrana.

Conclusiones: Cuando se decide hacer la reconstrucción de la fractura en un tiempo la asociación de antibiótico al injerto de hueso ayuda a prevenir la infección; si se decide realizar la reconstrucción en dos tiempos la colocación de un espaciador de polimetilmetacrilato con antibiótico en el defecto óseo es el método de elección.

PALABRAS CLAVE: Polimetilmetacrilato. Conejos. Antibiótico. Seudomembranas.

VALUE OF USING ANTIBIOTIC-LOADED CEMENT SPACERS AND ALLOGRAFT TO RECONSTRUCT INFECTED BONE DEFECTS.
EXPERIMENTAL STUDY IN RABBITS.

ABSTRACT

Background: The purpose of this experimental study was to evaluate in rabbits different types of treatment in infected open fractures with bone loss.

Methods: Twenty five adult rabbits were included in the study. A mid-diaphyseal open fracture of the femur was reproduced in all of them, and subsequently contaminated with Staphylococcus aureus. Group I was not treated (control group). In Group II, polymethylmethacrylate with gentamicin and vancomycin was placed in the fracture site, associated to systemic antibiotics. Group III was given polymethylmethacrylate without antibiotic in the fracture site, associated to systemic antibiotics. Group IV received fresh frozen morselized allograft with vancomycin in the fracture site, associated to systemic antibiotics. Group V only received systemic antibiotics. The pseudomembrane formed around the cement was histologically evaluated.

Results: In Group I, five cultures were positive for Staphylococcus aureus. In Groups II and IV, all cultures

Recibido el 9-11-2010. Aceptado luego de la evaluación el 22-1-2011.
Correspondencia:
Dr. CHRISTIAN ALLENDE
christian_allende@hotmail.com

were negative. In Group III, four cultures were negative and one was positive. In Group V, two were negative and three were positive. The histological results were similar in the groups in which cement had been used; this showed that the addition of antibiotics to the cement does not alter the histological characteristics of the pseudomembrane.

Conclusions: For primary open fracture reconstruction, the addition of antibiotics to the bone graft helps prevent infection; and if staged reconstruction is prioritized, placing a polymethylmethacrylate spacer with antibiotics in the defect during the first stage should be considered.

KEY WORDS: Polymethylmethacrylate. Rabbits. Antibiotic. Pseudomembrane.

Las fracturas expuestas se asocian a mayor riesgo de infección y complicaciones en la curación.[29] Una adecuada concentración de antibiótico en el hueso, cuando se lo administra sistémicamente, requiere altas dosis por un tiempo prolongado e incrementa el riesgo de toxicidad y el costo del tratamiento.[1,10] El polimetilmetacrilato (PMMA) y el injerto óseo esponjoso representan sistemas eficaces de entrega local de antibióticos para prevenir y combatir las infecciones.[1] Los espaciadores de cemento impregnados con antibióticos colocados como una masa sólida en el área de defecto tienen ventajas mecánicas, ya que llenan los espacios muertos, evitan la invasión de tejido fibroso, mantienen el largo y el alineamiento del hueso, y preparan el lecho receptor para un futuro injerto óseo. Además, cumplen una función biológica mediante la inducción de formación de seudomembranas alrededor del cemento que servirán luego para revascularizar y prevenir la reabsorción del injerto óseo.[22] Chan y cols. demostraron que el uso de injerto óseo impregnado con antibiótico no parece tener ningún efecto adverso en la incorporación del injerto y que ayuda a curar la infección.[5]

El objetivo de este trabajo experimental fue evaluar diferentes formas de tratamiento en fracturas expuestas con pérdida ósea e infectadas en conejos, a fin de determinar la eficacia del PMMA con antibiótico para prevenir y curar las infecciones, y su capacidad de producir un lecho receptor adecuado que permita la rápida integración del injerto.

Materiales y métodos

Se realizó un estudio experimental utilizando 25 conejos adultos, divididos en cinco grupos de cinco conejos cada uno. En todos se realizó un abordaje lateral longitudinal al eje del fémur para luego reproducir una fractura expuesta mediodiafisaria (Fig. 1). Después se inyectaron 10 mm de una jeringa de tuberculina de un inóculo de 0,5 en la escala de McFarland de *Staphylococcus aureus* cepa ATCC 25923, cultivado durante 7 días en medio de cultivo agar sangre y caldo cerebro-corazón, en el foco de fractura; posteriormente se procedió a cerrar la herida y se esperó 7 días hasta obtener signos clínicos de infección.

En el grupo I no se realizó tratamiento (grupo de control), en el grupo II se colocó PMMA con gentamicina y vancomicina en el foco de fractura asociado a antibiótico por vía sistémica (Fig. 2), en el grupo III se colocó PMMA sin antibiótico en el foco de fractura asociado a antibiótico por vía sistémica, en el grupo IV se colocó aloinjerto crioconservado molido de hueso con vancomicina en el foco de fractura asociado a antibiótico por vía sistémica (Fig. 3) y en el grupo V, se administró sólo anti-

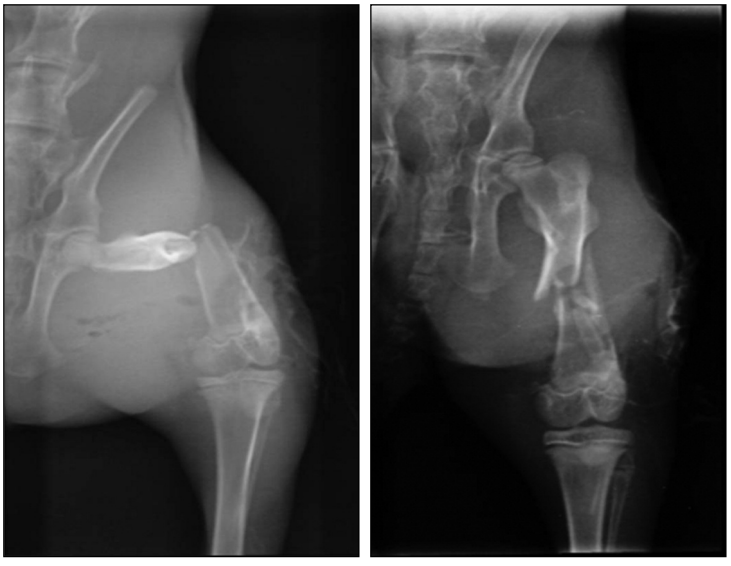

Figura 1. Radiografías anteroposterior y perfil del fémur donde se observa la fractura mediodiafisaria.

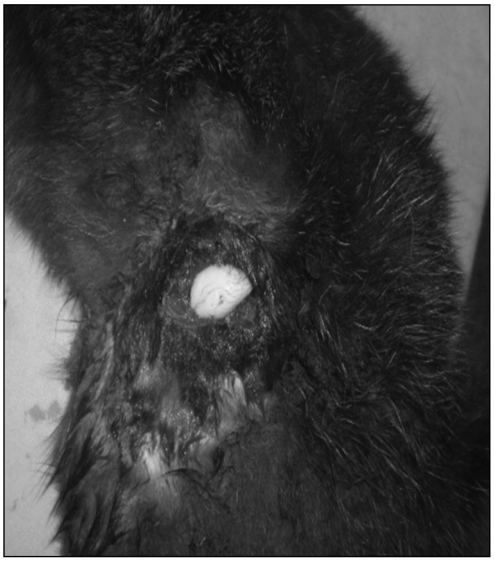

Figura 2. Espaciador de cemento con antibiótico en el foco de fractura.

biótico por vía sistémica (Tabla 1). El estudio se realizó en el Departamento de Cirugía Experimental de la Facultad de Medicina de la Universidad Católica de Córdoba. Durante el experimento se mantuvo a los conejos en jaulas separadas y se les permitió una actividad plena. Se los alimentó con una dieta de rutina y agua ad líbitum. Todos los animales fueron operados bajo anestesia general con una dosis de 1 mg/kg de ketamina y 3,5 mg/kg de diazepam intramuscular. Se afeitó y desinfectó la extremidad posterior izquierda de cada animal con povidona yodada en solución y se la envolvió para proporcionar un campo estéril.

A los 7 días de la cirugía inicial se retiró el hueso infectado, utilizando el mismo abordaje, y se envió material a bacteriología para corroborar la presencia de infección mediante cultivos, dejando así un defecto óseo. Se procedió a realizar el tratamiento previsto para cada grupo, que se asignó aleatoriamente. En los grupos en que se utilizó PMMA con antibiótico y PMMA sin antibiótico (grupos II y III respectivamente) se colocó el cemento alrededor de una clavija de Kirschner de 1,4 mm, la cual fue introducida en el conducto endomedular del fémur fracturado. Mientras los animales seguían anestesiados se tomaron radiografías de frente y de perfil del fémur operado para confirmar la posición de las clavijas (Fig. 4). Después de la operación se les permitió el movimiento sin restricciones de soporte de peso, sin utilizar inmovilización externa.

Tabla 1. Grupos de conejos

Grupo	Tratamiento
I	Sin tratamiento. Grupo de control
II	PMMA con Atb más Atb sistémico
III	PMMA sin Atb más Atb sistémico
IV	Aloinjerto óseo con Atb más Atb sistémico
V	Antibiótico sistémico

Atb: antibiótico. PMMA: polimetilmetacrilato.

A excepción del primer grupo (grupo de control), en los restantes se utilizó cefalotina 1 g por vía intramuscular por día durante 7 días como antibioticoterapia sistémica. En los conejos del grupo II se utilizó una dosis de polimetilmetacrilato con antibiótico (gentamicina) mezclado con 2 g de vancomicina en polvo dividida en cinco partes iguales para luego colocarla en cada conejo y en el grupo III, una dosis de polimetilmetacrilato sin antibiótico. En el grupo IV se utilizó aloinjerto de hueso que se obtuvo de la ablación de dos conejos y se lo almacenó en un banco de injertos a –40 ºC durante 14 días. En el momento de su utilización se lo molió y mezcló con 2 g de vancomicina en polvo y luego se lo dividió en cinco partes iguales para utilizar en cada conejo. Cuatro semanas después de la primera intervención se sacrificó a los conejos con una inyección intracardíaca de potasio más adrenalina y se tomaron muestras de la zona de la fractura para determinar, mediante cultivos, los resultados. Además, en los conejos de los grupos II (PMMC con antibiótico) y III (PMMC sin antibiótico) se tomó una muestra de cada uno de la seudomembrana formada alrededor del cemento para evaluación histológica; se realizaron cortes de 4 a 5 µm de espesor, se fijó el material en formol al 10%, se lo descalificó con ácido acético y se lo embebió en tacos de parafina. Los preparados se tiñeron con hematoxilina-eosina y se utilizó un microscopio óptico para la evaluación histológica. La neoformación vascular observada en las seudomembranas se dividió en leve, moderada e intensa, de acuerdo con el número de vasos encontrados por campo de 10 aumentos, siendo 0 a 5, 6 a 10 y mayor de 11 respectivamente (Figs. 5 y 6).

Para la evaluación estadística, por ser variables cualitativas, los valores se expresaron en términos absolutos y relativos. Se realizó una comparación global con la prueba de la χ^2 con tabla 5 x 2 para estimar diferencias entre todos los grupos. Para la comparación entre grupos se utilizó la estimación y comparación de proporciones a través de la prueba exacta de Fisher. Se consideró estadísticamente significativo un valor de $p < 0,05$.

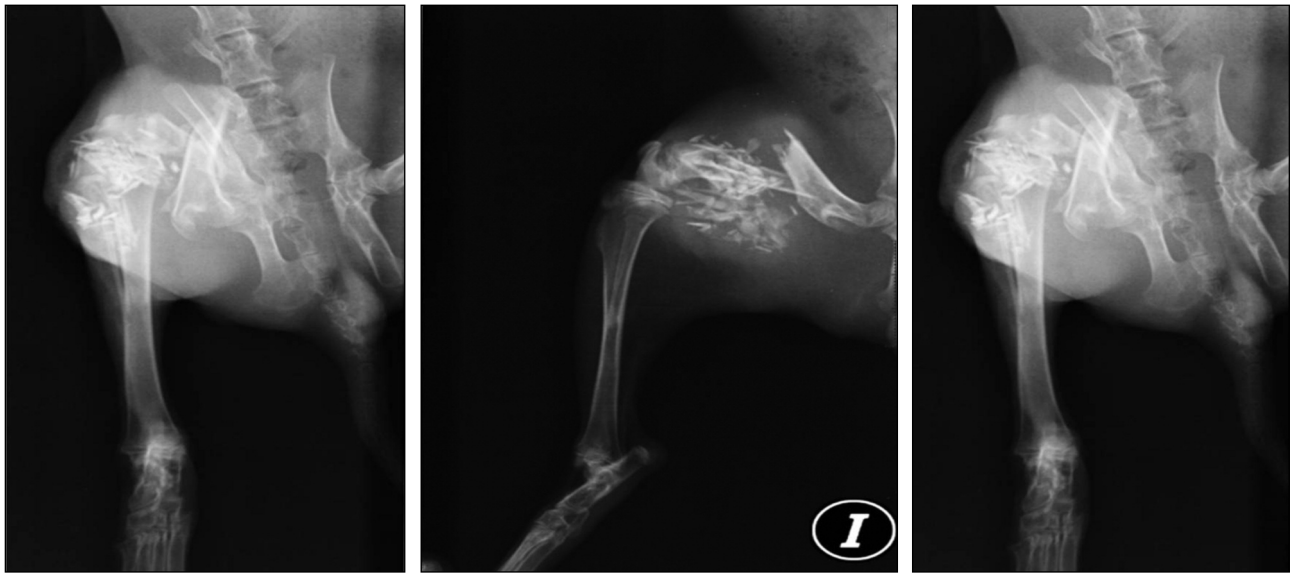

Figura 3. Radiografías anteroposterior y perfil del fémur fracturado en el que se realizó tratamiento con injerto óseo molido crioconservado con antibiótico.

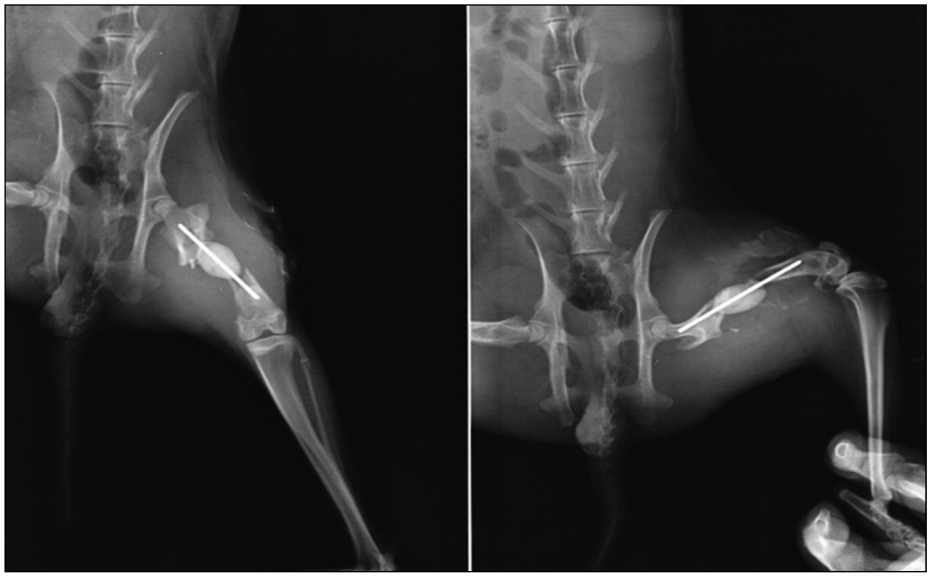

Figura 4. Radiografías anteroposterior y perfil del fémur fracturado en el que se realizó tratamiento con cemento y clavija de Kirschner endomedular.

Resultados

Los resultados de los cultivos luego de realizar el tratamiento definitivo fueron los siguientes: los cinco conejos del grupo I en los cuales no se realizó ningún tratamiento resultaron con cultivos positivos para *Staphylococcus aureus*; en todos los conejos del grupo II tratados con cemento con antibiótico y antibiótico sistémico y los del grupo IV, con aloinjerto crioconservado de hueso con antibiótico y antibiótico sistémico, los resultados fueron negativos; en los del grupo III tratados con cemento sin antibiótico y antibiótico sistémico se obtuvieron cultivos positivos en un conejo y en el grupo V tratado sólo con antibiótico sistémico en tres conejos los resultados fueron positivos (Tabla 2).

Tabla 2. Resultados de los cultivos después del tratamiento realizado a cada grupo

Grupo	Tratamiento	N.º de conejos	Cult -	Cult +
I	Sin tratamiento	5	0	5
II	PMMA con Atb más Atb sist	5	5	0
III	PMMA sin Atb más Atb sist	5	4	1
IV	Aloinjerto óseo con Atb más Atb sist	5	5	0
V	Antibiótico sistémico	5	2	3

PMMA: polimetilmetacrilato. Atb: antibiótico. Sist: sistémico. N.º: número. Cult: cultivo.

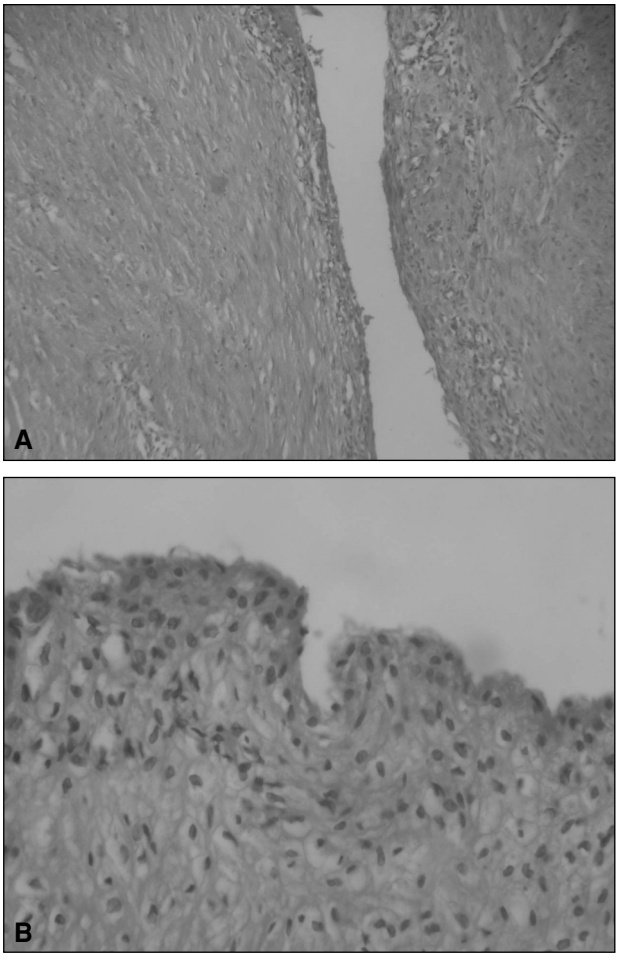

Figura 5 A y B. Vista microscópica de la seudomembrana formada alrededor del cemento sin antibiótico en la que se observa metaplasia sinovial, con infiltrado difuso de células inflamatorias y angiogénesis leve.

El resultado obtenido al realizar una comparación global entre los cultivos positivos y negativos de los cinco grupos fue $p < 0{,}003$. Los resultados de la comparación de los diferentes grupos de tratamiento fueron los siguientes: cuando se comparó el grupo I con el II, $p < 0{,}008$; el grupo I con el III, $p < 0{,}048$; y el grupo I con el IV, $p < 0{,}008$. Al comparar los grupos I con V, II con III, II con V, III con IV y IV con V los resultados no fueron significativos debido a la falta de potencia por el escaso tamaño de la muestra utilizada.

Los resultados histológicos de las seudomembranas extraídas en el grupo II (PMMC con antibiótico) y el grupo III (PMMC sin antibiótico) fueron similares y mostraron que la presencia de antibiótico en el cemento no altera la histología de la membrana que se forma alrededor de este (Tablas 3 y 4).

Discusión

En este estudio experimental con conejos se obtuvo el 100% de cultivos negativos en el grupo tratado tanto con polimetilmetacrilato con antibiótico como en el grupo tratado con aloinjerto de hueso con antibiótico, ambos asociados a antibioticoterapia por vía sistémica. En el grupo de conejos tratados con cemento sin antibiótico se obtuvo un 80% de cultivos negativos y en los conejos tratados sólo con antibióticos por vía sistémica el porcentaje de cultivos negativos disminuyó al 40%. El estudio histológico de las seudomembranas mostró la presencia de una membrana fibroconectiva sin metaplasia sinovial, con angiogénesis leve a moderada, y con infiltrado inflamatorio linfoplasmocitario leve a moderado.

Las fracturas expuestas se caracterizan por grados variables de lesión de los tejidos blandos y del esqueleto óseo.[30] Sobre la base de la extensión de la lesión de los tejidos blandos, Gustilo y Anderson clasificaron la gravedad de las fracturas expuestas en I, II y III.[8] Así como estos últimos autores, Harris11 y Patzakis[20] encontraron que entre el 60% y el 70% de los pacientes tenían un cultivo positivo de una muestra tomada desde el sitio de la herida antes de comenzar el tratamiento. En la actualidad, la mayoría de las infecciones en las fracturas expuestas son producto de bacilos gramnegativos y estafilococos grampositivos.[3] Se ha comunicado que las tasas de infección de las fracturas expuestas son del 0% al 2% para el tipo I, del 2% al 5% para el tipo II, del 5% al 10% para el tipo IIIA, del 10% al 50% para el tipo IIIB y del 25% al 50% para el tipo IIIC.[20] Los pacientes afectados por esta complicación presentan discapacidades frecuentes y costosas, que afectan los resultados funcionales y su calidad de vida.[17] Gustilo y cols. identificaron cuatro factores que predisponen a las fracturas expuestas de tipo III a presentar mayores complicaciones: trauma masivo de los tejidos blandos con falta de cobertura del hueso, contaminación de la herida, compromiso vascular e inestabilidad de la fractura.[9]

Los pacientes con fracturas expuestas requieren estabilización inicial, profilaxis antitetánica, tratamiento antibiótico sistémico, desbridamiento quirúrgico e irrigación copiosa urgente, estabilización de la fractura, cierre oportuno de la herida, rehabilitación precoz y seguimiento adecuado. Además, ciertos pacientes posiblemente resulten beneficiados a raíz de tratamiento antibiótico local, tratamiento de la herida abierta mediante cierre con colgajos, injerto óseo u otros tratamientos complementarios.[18]

La administración de antibióticos sistémicos se considera una norma asistencial desde que Patzakis y cols. comunicaron su estudio sobre la cefalotina, una cefalosporina de primera generación, para tratar las fracturas expuestas.[20] En la actualidad, hay controversia respecto



Figura 6 A y B. Vista microscópica de la seudomembrana formada alrededor del cemento con antibiótico en la que se observa metaplasia sinovial, con infiltrado leve de células inflamatorias y angiogénesis leve a moderada.

del antibiótico o los antibióticos específicos que deben administrarse en esos casos. Mientras algunos autores recomiendan tratar todas las fracturas expuestas con una combinación de una cefalosporina de primera generación y un aminoglucósido, otros proponen la monoterapia con una cefalosporina de primera generación para las fracturas de tipos I y II, con el agregado de un aminoglucósido (por lo general, gentamicina) para las fracturas de tipo III.[18]

En una serie de 1.085 fracturas expuestas, Ostermann y cols. demostraron que el uso local de polimetilmetacrilato impregnado con un aminoglucósido asociado a antibioticoterapia sistémica redujo significativamente la mayoría de las infecciones en un rango de 3,7% en comparación con 12% cuando sólo se usó el antibiótico sistémico. Cuando los tipos de fracturas se analizaron por separado, la reducción de la infección fue estadísticamente significativa sólo en las fracturas expuestas de tipo III obteniendo un 6,5% para polimetilmetacrilato con antibiótico más antibiótico sistémico y un 20% para la vía sistémica sola.[19] Sancineto y cols. mostraron buenos resultados utilizando clavos endomedulares forrados con cemento con antibiótico en el tratamiento de la osteomielitis de los huesos largos.[24]

En 1986, McLaren y Miniaci informaron el uso de injerto óseo esponjoso con antibiótico y lograron niveles terapéuticos de concentración local por encima de las 3 semanas sin toxicidad sistémica.[14] A su vez, el injerto de hueso puede ayudar a la reparación de la fractura o la reconstrucción de los defectos óseos. Los tipos básicos de injertos de hueso utilizados en la reparación de una fractura son hueso esponjoso autólogo, hueso cortical autólogo, hueso corticoesponjoso vascularizado y sustitutos de injerto óseo. El hueso esponjoso autólogo es el de elección, ya que proporciona osteoconducción, osteoinducción y osteogénesis.[26] En este estudio todos los conejos tratados con aloinjerto crioconservado de hueso con antibiótico se curaron de la infección y, a su vez, el aloinjerto conservó su capacidad osteoconductiva.

Si la pérdida ósea es causada por una fractura expuesta, el injerto de hueso es esencial, incluso cuando el riesgo de infección puede incrementarse.[2] El uso temprano de injerto óseo puede promover la curación en forma más rápida. Edwards y cols.[6] sugieren realizar el injerto óseo después de varias semanas de la curación de la herida. Lamentablemente, este método tradicional da lugar, en numerosos procedimientos quirúrgicos, a una prolongada hospitalización y a un tiempo de trabajo perdido, mientras el retraso en la consolidación y la infección continúan representando un riesgo significativo.[9] Ronald y cols., en un trabajo experimental con perros, concluyeron que la utilización de injerto óseo impregnado con antibiótico para el tratamiento de los defectos óseos no produce ninguna alteración radiológica, histológica ni biomecánica en el proceso de curación, al igual que el injerto óseo sin antibiótico.[12]

Muchos de los antimicrobianos se han incorporado con éxito al polimetilmetacrilato, incluidos los aminoglucósidos, la vancomicina y las cefalosporinas. Diversos factores determinan si un antibiótico es apropiado para la entrega local. En primer lugar, debe estar disponible en

Tabla 3. Resultados de la evaluación histológica de las seudomembranas formadas alrededor del cemento con antibiótico

Muestra	Tipo de tejido	Angiogénesis	Infiltrado inflamatorio
1	Membrana fibroconectiva sin metaplasia sinovial	Leve	Leve, linfocitario intersticial
2	Membrana fibroconectiva sin metaplasia sinovial	Leve	Leve, linfocitario intersticial
3	Membrana fibroconectiva con metaplasia sinovial	Leve	Leve, linfocitario
4	Membrana fibroconectiva sin metaplasia sinovial	Moderada	Leve, linfoplasmocitario intersticial
5	Membrana fibroconectiva sin metaplasia sinovial	Leve	Leve, linfocitario intersticial

Tabla 4. Resultados de la evaluación histológica de las seudomembranas formadas alrededor del cemento sin antibiótico

Muestra	Tipo de tejido	Angiogénesis	Infiltrado inflamatorio
1	Membrana fibroconectiva con metaplasia sinovial	Leve	Leve, linfocitos y algunos neutrófilos y eosinófilos
2	Membrana fibroconectiva sin metaplasia sinovial	Moderada	Leve, linfoplasmocitario intersticial
3	Membrana fibroconectiva sin metaplasia sinovial	Leve	Moderado a intenso, fibrinoleucocitario
4	Membrana fibroconectiva con metaplasia sinovial	Leve	Moderado neutrófilos, leve linfocitario
5	Membrana fibroconectiva con metaplasia sinovial	Leve	Leve, linfoplasmocitario intersticial

polvo porque los antibióticos en forma acuosa muestran una incorporación limitada al cemento. Debe ser estable al calor para soportar las temperaturas generadas durante la polimerización y activo frente a los patógenos microbianos presentes en la infección; *Staphylococcus aureus* (65% a 75%) y *Pseudomonas aeruginosa* (20% a 37%) son las bacterias más frecuentes en los pacientes con osteomielitis crónica.[21,23] Los aminoglucósidos y la vancomicina suelen ser los elegidos debido a su amplio espectro de actividad, su estabilidad al calor y su baja alergenicidad.[27] Minelli y cols. informaron la elución de suficientes niveles de antibióticos después de varios meses de utilizar cemento con gentamicina y vancomicina.[16] Masri y cols. demostraron niveles bactericidas de elución de antibiótico a los 4 meses de utilizar cemento con tobramicina combinado con vancomicina.[13] Springer y cols. informaron el uso de niveles de antibiótico por encima de 10,5 g de vancomicina y 12,5 g de gentamicina sin efectos adversos.[25] McLaren concluyó que no existen diferencias de distribución y de homogeneidad entre el cemento con antibiótico preformado y el realizado a mano por el propio cirujano.[15] Fitzgerald demostró, en un modelo canino de osteomielitis subaguda, que el cemento impregnado con gentamicina prevenía el desarrollo de osteomielitis en 9 de 10 tibias de perros (90%) contaminadas con *Staphylococcus aureus*, mientras que la sepsis se desarrolló en todos los perros en los que había colocado cemento sin antibiótico.[7] En nuestra serie, todos los conejos a los que se les había colocado cemento con antibiótico se curaron, mientras que la infección permaneció en un conejo del grupo en el que se utilizó cemento sin antibiótico.

Pelissier y cols.[22] estudiaron las propiedades histológicas de las seudomembranas formadas alrededor del cemento con antibiótico y demostraron la presencia de membrana fibrosa en formación revestida, en su parte interna, por un epitelio similar al sinovial y, en su parte externa, por fibroblastos, miofibroblastos y colágeno, con reacción inflamatoria aguda leve y edema difuso. Esta membrana aparecía ricamente vascularizada por pequeños capilares en todas sus capas. Además, descubrieron que la seudomembrana puede generar factores de crecimiento (VEGF, TGFB1) y factores osteoinductivos (proteínas morfogenéticas, BMP-2). En nuestro estudio, todas las seudomembranas formadas alrededor del cemento, tanto con antibiótico como sin antibiótico, presentaban una membrana fibroconectiva sin metaplasia sinovial, con una angiogénesis leve a moderada y con un infiltrado leve de células inflamatorias, lo que muestra que la presencia de antibiótico en el cemento no altera la histología de la seudomembrana.

Como conclusión, en toda fractura expuesta debería realizarse una evaluación detallada del paciente, clasificación de la lesión, prevención de la infección, tratamiento de las heridas y estabilización de la fractura. La infección es la complicación más temible. Estas lesiones deben tratarse mediante un desbridamiento agresivo y meticuloso de todo tejido necrótico, avascular y contaminado o infectado; luego, el cirujano debe decidir si realizará la reconstrucción en un tiempo quirúrgico o en dos tiempos. El presente estudio experimental evidencia que, cuando se decide hacer la reconstrucción en un tiempo, la asociación de antibiótico al injerto de hueso ayuda a prevenir la infección, y que si se decide por la reconstrucción en dos tiempos, la colocación de un espaciador de PMMA con antibiótico en el defecto óseo es de elección, creando a su vez un lecho apropiado para el injerto óseo secundario. En todos los casos debe asociarse antibioticoterapia por vía sistémica adecuada al tipo de lesión, al medio en que se produjo y a los resultados de los cultivos.

Bibliografía

1. **Allende C, Mangupli M, Bagliardelli J, Díaz P, Allende BT**. Infected nonunions of long bones of the upper extremity: staged reconstruction using polimethylmethacrylate and bone graft impregnated with antibiotics. *Chir Organi Mov* 2009;93(3):137-42.
2. **Burgess A, Poka R, Brumback R, Glagle C, Loeb P**. Tibial injuries. *J Trauma* 1987;27:596.
3. **Carsenti-Etesse F, Doyon F, Desplaces N, Gagey O, Tancrède C, Pradier C, Dunais B, Dellamonica P**. Epidemiology of bacterial infection during management of open leg fractures. *Eur J Clin Microbiol Infect Dis* 1999;18:315-23.
4. **Caudle R, Stern P.** severe open fractures of the tibia. *J Bone Joint Surg* 1987;69: 801-7.
5. **Chan YS, Ueng SW, Wang CJ, Lee SS, Chen CY, Shin CH**. Antibiotic-impregnated autogenic cancellous bone grafting is an effective and safe method for the management of small infected tibial defects: a comparison study. *J Trauma* 2000;48 (2):246-55.
6. **Edwards C, Simmons S, Browner B.** Severe open tibial fractures: Results treating 202 injuries with external fixation. *Clin Orthop* 1988;230:98.
7. **Fitzgerald Jr R**. Experimental osteomyelitis: description of a canine model and the role of depot administration of antibiotics in the prevention and treatment of sepsis. *J Bone Joint Surg* 1983;65A:371-80.
8. **Gustilo R, Anderson J**. Prevention of infection in the treatment of one thousand and twenty-five open fractures of long bones: retrospective and prospective analyses. *J Bone Joint Surg* 176;58:453-8.

9. **Gustilo R, Mendoza R, Williams D**. Problems in the management of type III (severe) open fractures: a new classification of type III open fractures. *J Trauma* 1948;24:742-6.
10. **Hanssen A.** Local antibiotic delivery vehicles in the treatment of musculoskeletal infection. *Clin Orthop Rel Research* 2005;437:91-6.
11. **Harris L, Richards R**. Staphylococci and implant surfaces: a review. *Injury Int J Care* 2006;37:3-14.
12. **Lindsey R, Probe R, Miclaud T.** The effects of antibotic-impregnated autogenic cancellous bone graft on bone healing. *Clin Orthop Rel Research* 1993;291:303-12.
13. M**asri BA, Duncan CP, Beauchamp CP.** Long-term elution of antibiotics from bone-cement: An in vivo study using the prosthesis of antibiotic-loaded acrylic cement (PROSTALAC) system. *J Arthroplasty* 1998;13:331-8.
14. **McLaren A, Miniaci A.** In vivo study to determine the efficacy of cancellous bone graft as a delivery vehicle of antibiotics. *Transactions of the Society of Biomaterials* 1986; 12:1.
15. **Mclaren A, Nugent M, Economopulos K, Kaul H, Vernon B, McLemore R.** Hand-mixed an premixed antibiotic-loaded bone cement have similar homogeneity. *Clin Orthop Relat Res* 2009;467(7):1693-8.
16. **Minelli E, Caveiari C, Benini A**. Release of antibiotics from polymethylmethacrylate cement. *J Chemother* 2002;14:492-500.
17. **Moehring H, Gravel C, Chapman M, Olson S**. Comparison of antibiotic beads and intravenous antibiotic in open fractures. *Clin Orthop Relat Res* 2000;372:254-61.
18. **Okike K, Bhattaacharyya T.** Trends in the management of open fractures. A critical analysis. *J Bone Joint Surg* 2006;88: 2739-48.
19. **Ostermann P, Seligson D, Henry S.** Local antibiotic therapy for severe open fractures. *J Bone Joint Surg* 1995;77-B:93-7.
20. **Patzakis M, Harvey J, Ivler D.** The role of antibiotics in the management of open fractures. J Bone Joint Surg 1974;56: 532-41.
21. **Patzakis M, Wilkins J, Kumar J**. Comparison of the results of bacterial cultures from multiple sites in chronic osteomyelitis of long bones. *J Bone Joint Surg* 1994;76A:664-6.
22. **Pelissier A, Masquelet R, Bareille S**. Induced membranes secrete growth factors including vascular and osteoinductive factors and could stimulate bone regeneration. *J Orthop Research* 2004;22:73-9.
23. **Perry C, Pearson RL, Miller G**. Accuracy of cultures of material from swabbing of the superficial aspect of the wound and needle biopsy in the preoperative assessment of osteomyelitis. *J Bone Joint Surg* 1991;73A:745-49.
24. **Sancineto CF, Barla JD**. Treatment of long bone osteomyelitis with a mechanically stable intramedullar antibiotic dispenser: Nineteen consecutive cases with a minimum of 12 months follow-up. *J Trauma* 2008,65:1416-20.
25. **Springer CM, Lee GC, Osmon D, Haidukewych GJ, Hanssen AD, Jacofsky DJ**. Systemic safety of high-dose antibiotic-loaded cement spacers after resection of an infected total knee arthroplasty. *Clin Orthop Rel Research* 2004;427:47-51.
26. **Stringa G.** Studies of the vascularisation of bone grafts. *J Bone Joint Surg* 1957,39:395-420.
27. **Thonse R, Conway J.** Antibiotic cement-coated interlocking nail for the treatment of infected nonunions and segmental bone defects. *J Orthop Trauma* 2007;21:258-68.
28. **Worlock P, Slack R, Harvey L, Mawhinney R**. The Prevention of infection in open fractures. An experimental study of the effect of antibiotic therapy. *J Bone Joint Surg* 1988;70:1341-7.
29. **Zalavras C, Marcus R, Levin S, Patzakis M.** Management of open fractures and subsequent complications. *J Bone Joint Surg* 2007;89:884-895.
30. **Zalavras C, Patzakis M**. Open Fractures: evaluation and management. *J Am Acad Orthop Surg* 2003;1:212-9.