Rev Asoc Argent Ortop Traumatol
Vol. 76, pp. 288-296

Reparación primaria de los tendones flexores en la zona II con una nueva técnica utilizando sutura reabsorbible y movilización activa temprana

PABLO DE CARLI, AGUSTÍN G. DONNDORFF, GERARDO L. GALLUCCI, VERÓNICA A. ALFIE, JORGE G. BORETTO y AGUSTINA DÁVALOS

Servicio de Ortopedia y Traumatología, Instituto Dr. Carlos E. Ottolenghi
Sector Cirugía de la Mano y Reconstructiva del Miembro Superior, Hospital Italiano de Buenos Aires

RESUMEN

Introducción: El objetivo del presente trabajo es describir una nueva técnica de reparación primaria de los tendones flexores con material reabsorbible combinada con movilización activa y pasiva temprana.

Materiales y métodos: Se evaluaron retrospectivamente 19 pacientes (13 dedos, 7 pulgares) con sección del tendón flexor profundo (zona II) o del flexor largo (zona II-III). Edad promedio: 36 años. Tenorrafia: sutura central de cuatro bandas con dos puntos de Kessler en posición vertical y sutura periférica utilizando material de polidioxanona, rehabilitados con movilización precoz activa y pasiva. Se evaluó el arco total de movilidad (ATM) comparativamente y la distancia pulpejo-palma. Los resultados se clasificaron de acuerdo con la fórmula de Strickland-Glogovac en los dedos y el sistema de Buck-Gramcko en los pulgares.

Resultados: El tiempo de seguimiento promedio fue de 23 meses (7 a 47 meses). Hubo un caso de rerrotura. El ATM promedio fue de 146° en los dedos y 44° en los pulgares (contralateral 174° y 62°). Resultados funcionales: excelentes en 9 casos, buenos en 10, y malo en 1 caso. Distancia promedio pulpejo-palma: 0,1 cm. Todos los pacientes manifestaron satisfacción con el resultado.

Conclusiones: Las potenciales ventajas son que se trata de una técnica relativamente sencilla, que preserva las propiedades biomecánicas de la sutura dorsal, evita los problemas por cuerpo extraño y parece limitar el daño de la irrigación intratendinosa. Los resultados preliminares sugieren que esta nueva técnica con sutura reabsorbible combinada con movilización activa y pasiva precoz representaría un método seguro y eficaz para la reparación primaria de los tendones flexores en la "zona crítica" de la mano.

PALABRAS CLAVE: Tendón flexor. Tenorrafia. Sutura reabsorbible. Movilización activa. Zona II.

FLEXOR TENDON REPAIR IN ZONE II WITH A NEW TECHNIQUE USING ABSORBABLE SUTURE AND EARLY ACTIVE MOBILIZATION.

ABSTRACT

Background: The aim of this study is to describe a new primary flexor tendon repair technique using absorbable suture, followed by early active/passive mobilization.

Methods: Nineteen patients (13 fingers, 7 thumbs) with complete flexor digitorum profundus (zone II) or flexor pollicis longus (zone II-III) rupture were retrospectively evaluated. Mean age: 36 years. Tendon repair: 4-strand double-modified Kessler core suture technique in vertical position and circumferential suture using absorbable polydioxanone, followed by combined active/passive mobilization. Comparative total active motion (TAM) and pulp-palm distance were evaluated. Function was calculated using Strickland-Glogovac criteria (fingers), and Buck-Gramcko system (thumbs).

Results: Mean follow-up: 23 months (7-47 months). One tendon repair ruptured. Mean TAM: 146° in fingers and 44° in thumbs (contralateral: 174° and 62°). Functional results: excellent in 9 fingers, good in 10, and poor in 1 finger. Mean pulp-palm distance: 0.1cm. All were satisfied.

Conclusions: Advantages: technically simpler than others, preserves biomechanical properties of dorsal suture, avoids problems associated with foreign body implantation, and may decrease intratendinous vascular damage. Preliminary results suggest that this new tech-

Recibido el 31-8-2011. Aceptado luego de la evaluación el 15-9-2011.
Correspondencia:
Dr. AGUSTÍN G. DONNDORFF
agustin.donndorff@hospitalitaliano.com.ar

nique using absorbable suture combined with early active/passive mobilization is safe and effective for primary repair of flexor tendons in the "no man's land" of the hand.

KEY WORDS: Flexor tendon. Tendon repair. Absorbable suture. Active mobilization. Zone II.

La restauración de la función normal de la mano luego de la sección traumática de los tendones flexores constituye un problema clínico para los cirujanos. La reparación de los tendones flexores requiere no sólo restablecer su continuidad, sino también preservar su mecanismo de deslizamiento a través de las estructuras que los rodean, principalmente en la zona II, donde los tendones flexores intrasinoviales se encuentran rodeados estrechamente por un canal osteofibroso. A pesar del desarrollo de nuevas técnicas de sutura y protocolos de rehabilitación, la frecuente formación de adherencias (18% a 25%)[4-6,8,9,17,18,31,34,35,37] representa el factor limitante más importante de la función de los dedos luego de la reparación primaria.

La movilización posoperatoria temprana de los dedos lesionados es, hasta el momento, el único método eficaz en la práctica clínica para disminuir las adherencias peritendinosas, y favorece al mismo tiempo la reparación y remodelación del tendón reparado.[1,4-7,10-14,16-18,26,27,31,34,35,37,38,40] Sin embargo, el intento por inhibir la creación de adherencias con la movilización precoz los tendones reparados implica, por otro lado, el riesgo de rerrotura. En los últimos años ha surgido una intensa búsqueda para diseñar nuevas técnicas de sutura más fuertes biomecánicamente, capaces de ofrecer la resistencia suficiente durante todo el proceso de reparación para permitir la movilización posoperatoria temprana.

El objetivo de este trabajo es describir los resultados clínicos de la reparación primaria de los tendones flexores de la mano mediante una nueva técnica (propuesta por los autores) constituida por una sutura central de cuatro bandas con dos puntos de Kessler en posición vertical a ambos lados del tendón y una sutura continua periférica, utilizando material reabsorbible (PDS®; polidioxanona) y combinadas con un protocolo de movilización activa y pasiva precoz de los dedos.

Materiales y métodos

El criterio principal de selección de los casos para su inclusión en este trabajo fue la presencia de una sección completa del tendón flexor profundo de los cinco dedos de la mano en la zona II (pulgar: II y III), con o sin una sección concomitante del tendón flexor superficial o de nervio/s colateral/es. Los dedos con fracturas de falange, lesión articular o defectos de piel se excluyeron de la serie. A su vez, se incluyeron exclusivamente los pacientes que presentaron un seguimiento mínimo de 6 meses en el momento de la evaluación final.

De acuerdo con estos criterios, fueron operados consecutivamente en nuestro servicio, desde octubre de 2002 hasta diciembre de 2005, 29 dedos (27 pacientes) con una reparación primaria mediante esta nueva técnica de sutura (doble Kessler vertical) de material reabsorbible combinada con un protocolo de movilización temprana activa y pasiva. Uno de los pacientes no colaboró adecuadamente con los ejercicios de rehabilitación, otro abandonó la terapia en forma temprana (a las 3 semanas se retiró la férula de protección y no retornó al control hasta los 6 meses posoperatorios) y un tercer paciente se retiró la férula durante la noche a los 3 días de la operación y sufrió la rotura de la reparación tendinosa, por lo que se los excluyó del estudio. Otros 5 pacientes (5 dedos) no pudieron ser localizados para su evaluación final, por lo que tampoco se incluyeron en esta serie. Así, quedaron 19 pacientes (13 dedos; 7 pulgares) para el análisis definitivo. Ninguno de ellos recibió una compensación económica por accidente laboral.

En la Tabla I se pueden apreciar los datos relevantes de cada uno de los pacientes. La serie estuvo compuesta por 10 mujeres y 9 hombres, con una edad promedio de 36 años (rango 15 a 78 años). La mano dominante fue la afectada en 11 de los 22 casos. El tiempo mínimo transcurrido entre el momento de la lesión y la cirugía fue de 3 horas y el máximo, de 30 días (promedio 7 días). De los 13 dedos lesionados, 8 presentaron una sección del tendón flexor profundo solamente y otros 5, una sección simultánea del tendón flexor superficial. En 8 de los 20 dedos (incluidos 4 pulgares) se observó una lesión de por lo menos uno de los nervios colaterales, todos ellos reparados en la misma cirugía.

Técnica quirúrgica

Todas las operaciones fueron realizadas por el mismo equipo de especialistas de cirugía de la mano, bajo anestesia regional, con el paciente en decúbito dorsal, previa colocación del manguito hemostático. Se comenzó con una incisión palmar en zigzag ampliando la herida previa, constatando la sección del flexor profundo y ocasionalmente del flexor superficial (Fig. 1A). En los casos en los que no fue posible identificar el cabo proximal del tendón flexor profundo por su retracción, se realizó otra pequeña incisión en la mano para su recuperación, pasándolo con la ayuda de una sonda K30 o una pinza pasatendón hacia distal a través del canal osteofibroso.

Cuando se encontró el tendón flexor superficial seccionado, se reparó con un punto en U utilizando también una sutura 4/0 con material reabsorbible de polidioxanona (PDS®), siempre bajo magnificación y técnica microquirúrgica. Se realizó una doble sutura central (cuatro bandas) del tendón flexor profundo mediante la técnica de Kessler modificada (puntos anudados por fuera de la zona de la reparación) en posición vertical, ubicándolas a ambos lados del tendón (Figs. 1B-C y 2A) utilizando el mismo material reabsorbible 3/0 o 4/0 de acuerdo con el diámetro del tendón seccionado. Es importante destacar que si bien una vez realizados ambos puntos se aproximaron los cabos tendinosos, no se los anudó hasta la realización de la sutura periférica (epitendinosa) continua con sutura de PDS® 6/0 (figs. 1D-E y 2B-C). Según Sanders,[28] ajustando en primer lugar la

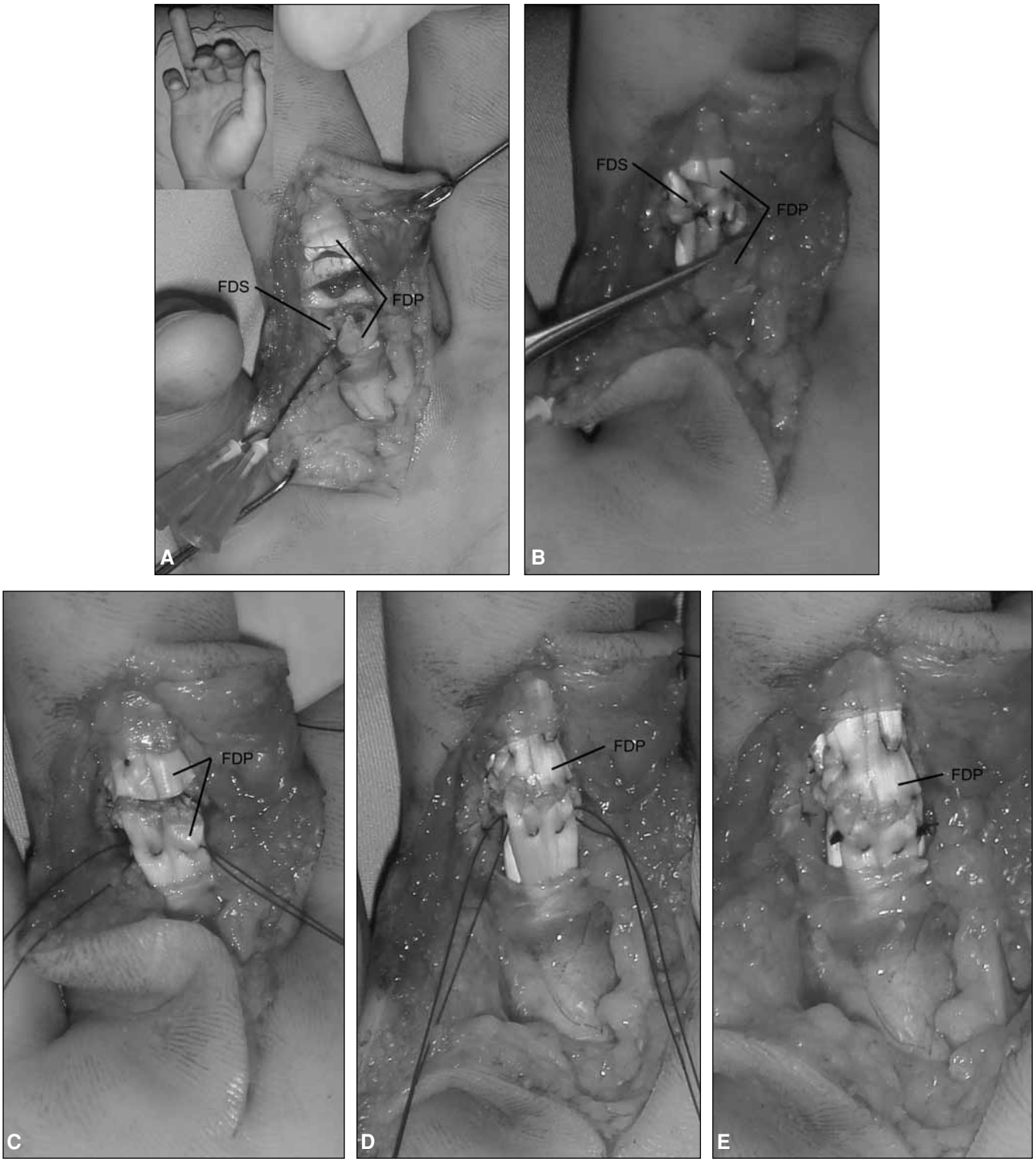

Figura 1. A. Sección del tendón flexor profundo y ambas bandeletas del flexor superficial del anular derecho. **B.** Reparación de ambas bandeletas del flexor superficial con PDS® 4/0. **C.** Sutura central del flexor profundo con dos suturas de Kessler en posición vertical a ambos lados del tendón con PDS® 3/0. **D.** Sutura periférica continua con PDS® 7/0, que logra una unión suave de los cabos tendinosos. **E.** Anudado de ambos puntos de Kessler.

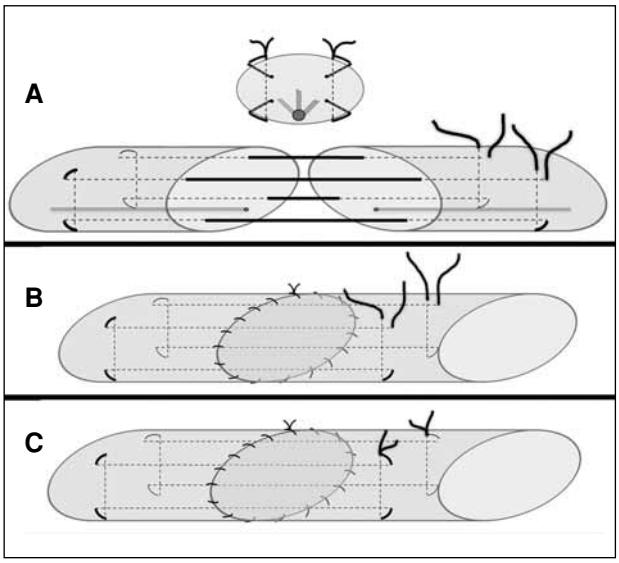

Figura 2. A. Sutura central con dos puntos de Kessler verticales ubicados a ambos lados del tendón. De esta manera, se preservarían las ventajas de la sutura en posición dorsal, pero afectando lo menos posible la circulación intratendinosa. **B.** Sutura periférica continua. **C.** Anudado de ambos puntos de Kessler una vez asegurada la sutura periférica.

sutura epitendinosa se logra una aproximación más suave de los bordes tendinosos. Además, de acuerdo con Papandrea y cols.,[23] al realizar la reparación en ese orden, la resistencia final de la reparación aumenta. En los casos que presentaron una sección asociada de uno o ambos nervios colaterales, se realizó la neurorrafia con nailon 9/0. En ninguno de los casos se reparó la vaina tendinosa. Finalmente, se realizó el cierre de la piel con nailon 5/0. La reparación se protegió mediante el bloqueo dorsal con una valva de yeso de la muñeca en 30° a 45° de flexión, con las metacarpofalángicas flexionadas en 50° a 70° y los dedos extendidos.

Rehabilitación posoperatoria

La movilización controlada de los dedos comenzó en todos los casos a las 24 horas de la operación con ejercicios de movilización pasiva. De acuerdo con la tolerancia al dolor de cada paciente y el edema posoperatorio, se inició con ejercicios activos de los dedos entre las 24 y las 72 horas bajo el control estricto de la terapista. A las 6 semanas se retiró el bloqueo dorsal en todos los casos y se permitió la realización de actividades livianas.

En los casos en los cuales se realizó neurorrafia de uno o ambos nervios colaterales por una lesión asociada, el programa de rehabilitación no se modificó. El período completo del pro-

Tabla 1.

Pte.	Edad	Sexo	Dedo lesionado	Miembro	Tendones afectados	Lesión de nervio colateral asociada
1	47 años	F	4°	No dominante	FP y FS	Sí
2	28 años	F	5°	No dominante	FP	No
3	52 años	M	4°	No dominante	FP	No
4	29 años	F	2°	Dominante	FP	No
5	35 años	M	5°	No dominante	FP	Sí
6	33 años	F	3°	No dominante	FP y FS	No
7	31 años	M	5°	Dominante	FP	No
8	18 años	F	5°	Dominante	FP y FS	Sí
9	28 años	M	3°	No dominante	FP	No
10	19 años	M	4°	Dominante	FP	No
11	37 años	F	2°	Dominante	FP y FS	No
12	28 años	F	2°	No dominante	FP	Sí
			3°		FP y FS	No
13	15 años	M	Pulgar	Dominante	FLP	Sí
14	45 años	M	Pulgar	Dominante	FLP	No
15	55 años	M	Pulgar	Dominante	FLP	Sí
16	78 años	F	Pulgar	Dominante	FLP	No
17	48 años	F	Pulgar	Dominante	FLP	Sí
18	25 años	M	Pulgar	Dominante	FLP	Sí
19	34 años	F	Pulgar	Dominante	FLP	No

FP: flexor profundo; FS: flexor superficial; FLP: flexor largo del pulgar.

grama de rehabilitación fue de 12 semanas, coincidiendo con el retorno a las actividades habituales y laborales, incluida la práctica deportiva. Todos los pacientes fueron controlados semanalmente en el consultorio durante las primeras 6 semanas, y cada 15 días por otras 6 semanas. Después de los 6 meses, se los citó para una evaluación clínica cada 6 meses.

Evaluación

La evaluación clínica incluyó la medición de la movilidad activa en flexión y extensión de la articulaciones interfalángica distal (IFD) y proximal (IFP) del dedo lesionado y del contralateral sano; interfalángica (IF) en los pulgares. La flexión de los dedos se evaluó durante el cierre completo del puño, con una flexión completa de las tres articulaciones (MTC-F, IFP e IFD). Todas las mediciones se efectuaron con un goniómetro. Para la evaluación de los resultados se analizaron por separado los dedos y los pulgares, utilizando en cada grupo los criterios publicados con mayor frecuencia, de manera de poder comparar los resultados.

Dedos: se utilizó la fórmula de Strickland y Glogovac (Tabla 2).[35] A partir de la suma de la flexión de ambas articulaciones (IFP y IFD) menos el déficit de extensión se obtuvo el arco total de movilidad del dedo (ATM), comparando el resultado final con el valor determinado por estos autores como normal: 175°.

Pulgares: se evaluó la movilidad mediante el sistema de Buck-Gramcko (Tabla 3) que incluye la flexión activa y el déficit en la extensión de la articulación interfalángica.[3]

De acuerdo con estos criterios de evaluación, los resultados finales de ambos grupos se clasificaron en excelentes, buenos, regulares y malos.

A fin de obtener una valoración más objetiva de la postura del dedo lesionado y por ende de su función, se midió también la distancia entre el pulpejo y la palma: desde la uña al pliegue distal de la mano en los dedos y a la cabeza del quinto metacarpiano en los pulgares.

Se determinó, además, el tiempo transcurrido desde el momento de la cirugía y el reintegro laboral o a las actividades habituales.

Por último, se valoró el grado de satisfacción de los pacientes con respecto a la función posoperatoria en: totalmente conformes, medianamente conformes o disconformes con el resultado.

Tabla 2. Fórmula de Strickland-Glogovac

Flexión activa (IFP + IFD) – Déficit de extensión (IFP + IFD) x 100 = % de normalidad 175°		
Clasificación		
Excelente	85% a 100%	> 150°
Bueno	70% a 84%	125° a 149°
Regular	50% a 69%	90° a 124°
Malo	< 50%	< 90°

Resultados

El tiempo promedio de seguimiento fue de 23 meses, con un mínimo de 7 meses, y un máximo de 47 meses (Tabla 4).

Una paciente sufrió la rotura de la reparación tendinosa a las 2 semanas posoperatorias (caso 1), por lo que se indicó una nueva cirugía. Sin embargo, la paciente se negó a la reoperación y evolucionó con un mal resultado en relación con el arco total de movilidad a expensas de una gran contractura en flexión IDP (limitación de la extensión de 40°).

Dedos (n = 13): el promedio del arco total de movilidad (ATM: IFP más IFD) fue de 146° en los dedos lesionados, lo que representa el 84% del lado contralateral sano (174°). De acuerdo con la fórmula de Strickland y Glogovac[35] los resultados fueron excelentes en 7 dedos, buenos en 5 y malo en 1 dedo. La distancia pulpejo-palma fue en todos los dedos lesionados de 0 cm.

Pulgares (n = 7): el ATM (IF) promedio fue de 44° en los dedos lesionados, lo que representa el 71% del lado contralateral sano (62°). Según el sistema de Buck-Gramcko,[3] los resultados se clasificaron como excelentes en 2 dedos y buenos en 5 dedos. La distancia pulpejo-palma promedio fue de 0,36 cm (rango 0 a 1,5 cm) (Fig. 3).

Tabla 3. Sistema de Buck-Gramcko

	Grados	**Puntos**
Flexión activa IF	50° a 90°	6
	30° a 49°	4
	10° a 29°	2
	< 10°	0
Déficit de extensión	0° a 10°	3
	11° a 20°	2
	21° a 30°	1
	> 30°	0
Arco total de movimiento IF	> 40°	6
	30° a 39°	4
	20° a 29°	2
	< 20°	0
Clasificación		
Excelente	14 a 15 puntos	
Bueno	11 a 13 puntos	
Regular	7 a 10 puntos	
Malo	0 a 6 puntos	

Tabla 4.

Pte.	Seguimiento	ATM Lesionado/ Sano	Resultado#	Distancia pulpejo-palma	Complicaciones	Reintegro a las actividades
1	41 meses	55°/155°	Malo (31%)	0 cm	Rerrotura	8 semanas
2	20 meses	168°/174°	Excelente (96%)	0 cm	-	6 semanas
3	16 meses	135°/145°	Bueno (77%)	0 cm	-	6 semanas
4	16 meses	140°/175°	Bueno (80%)	0 cm	-	8 semanas
5	27 meses	140°/174°	Bueno (80%)	0 cm	-	8 semanas
6	11 meses	170°/180°	Excelente (96%)	0 cm	-	6 semanas
7	18 meses	150°/168°	Excelente (85%)	0 cm	-	6 semanas
8	30 meses	162/175°	Excelente (93%)	0 cm	-	8 semanas
9	47 meses	191°/195°	Excelente (109%)	0 cm	-	8 semanas
10	41 meses	144°/169°	Bueno (82%)	0 cm	-	6 semanas
11	7 meses	165°/190°	Excelente (94%)	0 cm	-	6 semanas
12	16 meses	155°/188°	Excelente (86%)	0 cm	-	6 semanas
		125°/180°	Bueno (71%)	0 cm	-	
13	12 meses	35°/50°	Bueno (11 puntos)	0 cm	-	6 semanas
14	39 meses	60°/60°	Excelente (15 puntos)	0cm	-	6 semanas
15	28 meses	45°/60°	Bueno (13 puntos)	1,5 cm	-	6 semanas
16	13 meses	45°/80°	Bueno (13 puntos)	0 cm	-	6 semanas
17	18 meses	30°/62°	Bueno (11 puntos)	0 cm	-	6 semanas
18	22 meses	60°/60°	Excelente (15 puntos)	0 cm	-	6 semanas
19	20 meses	30°/64°	Bueno (9 puntos)	1 cm	-	6 semanas

Sistema de Strickland-Glogovac en los dedos, escala de Buck-Gramcko en los pulgares.

De los 19 pacientes, 14 comenzaron a realizar tareas livianas de la vida diaria tras el retiro de la férula a las 6 semanas de la operación y otros 5 lo hicieron a las 8 semanas. Todos retornaron a sus actividades habituales o laborales (incluidas tareas pesadas) sin restricciones al finalizar el programa de rehabilitación, a las 12 semanas.

En relación con el grado de satisfacción de los pacientes con el resultado obtenido, todos se mostraron totalmente conformes, incluso la paciente que presentó una rerrotura, con un resultado malo, pero con un buen cierre de puño (distancia pulpejo-palma 0 cm).

Discusión

El progreso de los resultados funcionales luego de la reparación primaria de los tendones flexores se atribuye, en gran medida, a la utilización de programas de movilización posoperatoria precoz y controlada de los dedos lesionados, a fin de disminuir la formación de adherencias peritendinosas y favorecer al mismo tiempo la reparación y remodelación del tendón.[1,4-7,10-14,16-18,26,27,31,34, 35,37,38,40] Como describen Silfverskiöld y May,[31] la excursión tendinosa está directamente relacionada con la amplitud de movimiento articular y resulta, por lo tanto, esencial recuperar lo antes posible la mayor movilidad de las articulaciones digitales. Debido a la presencia de dolor, edema y rigidez posoperatoria inicial, es difícil lograr esta movilización sólo con la movilización activa en los primeros días del posoperatorio. En concordancia con este concepto, los resultados funcionales obtenidos por Silfverskiöld-May[31] y Osada[21] son superiores a los descritos en otras series con movilización activa exclusiva y demuestran de alguna manera la importancia de combinar inicialmente la flexión activa con ejercicios de movilización pasiva de las articulaciones interfalángicas y metacarpofalángicas.

Los resultados excelentes o buenos en nuestra serie alcanzaron el 95% de los casos (19 de 20). Estos resultados, utilizando un protocolo de movilización combinada activa y pasiva, son comparables con los obtenidos por estos autores en los dedos y superiores a los descritos por Gault,[9] Percival-Sykes,[24] Nunley[19] y Sirotakova[33] en los pulgares, los cuales por lo general presentan peores resultados que los otros dedos de la mano.

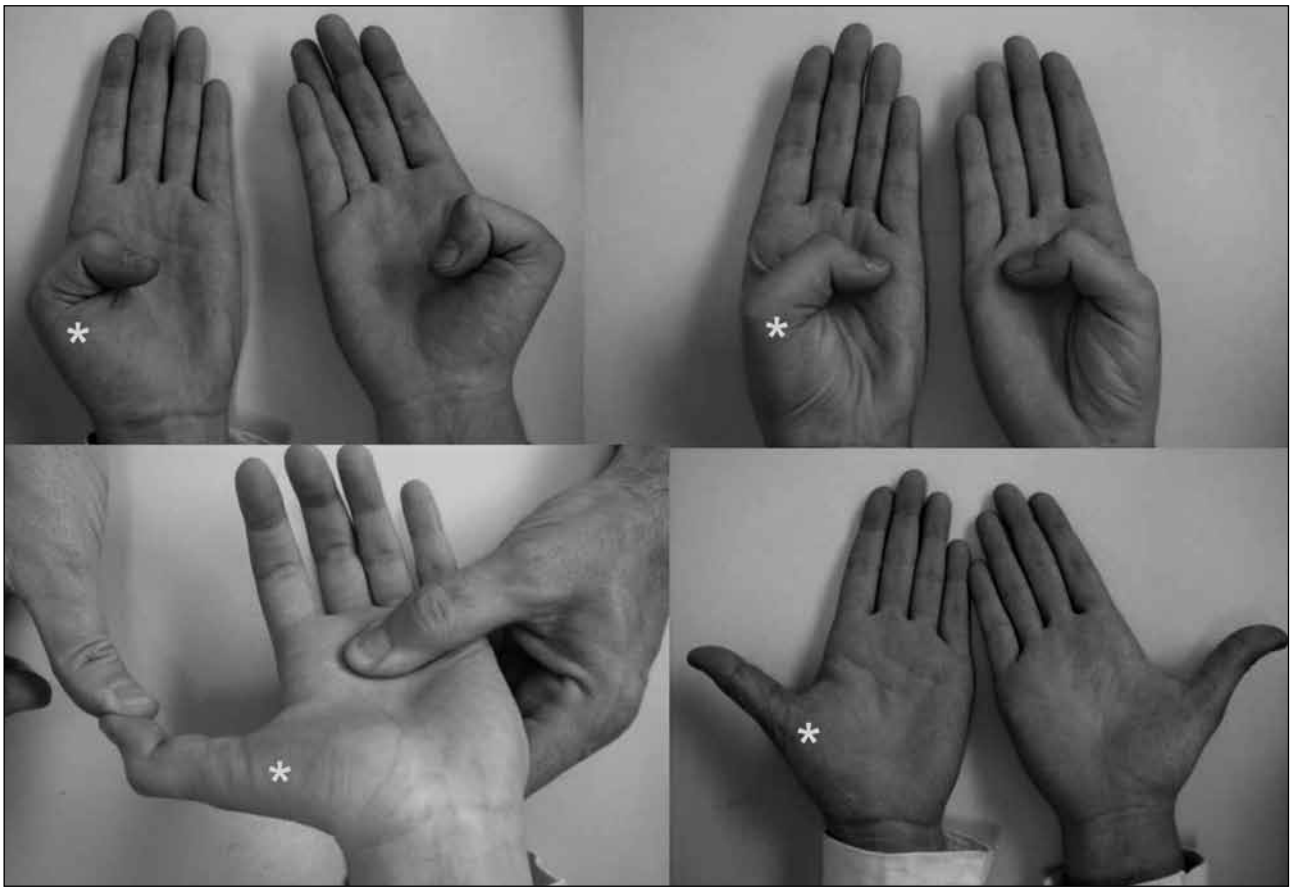

Figura 3. Resultado final de la tenorrafia primaria del flexor largo del pulgar izquierdo Flexión activa, distancia pulpejo-palma, flexión contrarresistencia y extensión activa.

Diversos autores han demostrado que es posible aplicar una movilización activa temprana con resultados favorables sin aumentar el riesgo de rerrotura cuando se combina con suturas lo suficientemente resistentes para tolerar las fuerzas de tensión, la mayoría de ellas compuestas por una sutura central de cuatro o seis bandas suplementadas con una sutura periférica, utilizando en todos los casos material irreabsorbible (nailon o polipropileno).[5,8,29]

Considerando los principios descritos por Strickland acerca de la sutura ideal de un tendón, creemos que la técnica propuesta en este trabajo ofrece diversas ventajas. En primer lugar, a diferencia de otras técnicas de cuatro o seis bandas, se trata de un procedimiento sencillo y ampliamente conocido por los cirujanos de mano, que consiste en realizar una sutura de Kessler a ambos lados del tendón pero en posición vertical, suplementada con una sutura periférica continua, suficiente para resistir, de acuerdo con los estudios biomecánicos,[36,40] las fuerzas de tensión originadas durante la movilización activa de los dedos. En segundo lugar, la realización de ambas suturas intratendinosas colocándolas en esta posición lateral permitiría asegurar las ventajas biomecánicas de la sutura dorsal (mayor resistencia a la formación de una brecha entre los cabos)[15] y limitaría al mismo tiempo el daño de la irrigación dorsal del tendón, de forma de interferir lo menos posible en el proceso biológico de reparación. Por último, según la bibliografía revisada, se trataría del primer trabajo que presenta los resultados clínicos de la reparación tendinosa con material reabsorbible de polidioxanona (PDS®) combinada con una movilización posoperatoria temprana. Se evitarían así problemas a largo plazo relacionados con la presencia de un cuerpo extraño (presencia de nudos en la superficie tendinosa, formación de granulomas por fibrosis excesiva) que pudieran afectar el deslizamiento del tendón. La característica más importante de la sutura sintética de polidioxanona es su lenta reabsorción, la cual se alcanza en forma completa a los 180 días, preservando el 71% de su fuerza ténsil a las 4 semanas.[20,22] De acuerdo con un estudio biomecánico e histológico in vivo (en perros) realizado recientemente por Wada y cols.,[40] la reparación mediante una sutura central de cuatro bandas (doble Kessler horizontal) de PDS suplementada con una sutura periférica de polipropileno (Prolene®) es lo suficientemente resistente para soportar las fuerzas de tensión ejercidas por la flexión activa de los dedos (34N)[30] durante todo el proceso

de reparación tendinosa (fuerza mínima de la reparación 40N a los 14 días). La incidencia de rerrotura observada en nuestra serie (1 de 23 dedos) es similar a la descrita previamente en la bibliografía utilizando técnicas de seis bandas con materiales irreabsorbibles combinadas con una movilización activa temprana,[21,29,39] lo que demuestra la capacidad de la sutura de polidioxanona para mantener la fuerza suficiente durante todo el proceso de reparación tendinosa.

Por último, como lo demuestran los 2 pacientes que abandonaron o no colaboraron adecuadamente con la terapia posoperatoria (descartados de esta serie), se debe destacar que la aplicación de este tipo de protocolos requiere una cuidadosa selección de los pacientes para asegurar la comprensión de los ejercicios indicados durante el programa, y una estrecha relación médico-terapista para el control estricto de la rehabilitación.

Conclusiones

En conclusión, los resultados de esta serie sugieren que la técnica presentada compuesta íntegramente por material reabsorbible de polidioxanona, en combinación con un protocolo de movilización activa y pasiva precoz, representa un método seguro y eficaz para la reparación primaria de los tendones flexores de la mano en la "zona crítica", con una baja incidencia de complicaciones.

Bibliografía

1. **Aoki M, Kubota H, Pruitt DL, Manske PR.** Biomechanical and histologic characteristics of canine flexor repair using early postoperative mobilization. *J Hand Surg* 1997;22A:107-14.
2. **Becker H, Orak F, Duponselle E**. Early active motion following a beveled technique of flexor tendon repair: report on fifty cases. *J Hand Surg* 1979;4:454-60.
3. **Buck-Gramcko D, Dietrich FE, Gogge S**. Evaluation criteria in follow-up studies of flexor tendon therapy. *Handchirugie* 1976;8:65-9.
4. **Chow SP, Thomes LJ, Dovelle S, Monsivais J, Milnor WH, Jackson JP**. Controlled motion rehabilitation after tendon repair and grafting: a multi-center study. *J Bone Joint Surg* 1988;70B:591-5.
5. **Cullen KW, Tolhurst P, Lang D, Page RE**. Flexor tendon repair in zone II followed by controlled active mobilization. *J Hand Surg* 1989;14B:18-20.
6. **Duran RJ, Houser RG.** Controlled passive motion following flexor tendon repair in zones II and III. En *AAOS symposium on tendon surgery of the hand*. St Louis: CV Mosby; 1975. p. 105-14.
7. **Ejeskär A**. Flexor tendon repair in no-man´s-land: Results of primary repair with controlled mobilization. *J Hand Surg* 1984;9A:171-7.
8. **Elliot D, Moiemen NS, Flemming AFS, Harris SB, Foster AJ**. The rupture rate of acute flexor tendon repairs mobilized by the controlled active motion regimen. *J Hand Surg* 1994;19B: 607-12.
9. **Gault DT.** A review of repaired flexor tendons. *J Hand Surg* 1987;12B:321-5.
10. **Gelberman RH, Botte MJ, Spiegleman JJ, Akesson WH.** The excursion and deformation of repaired flexor tendons treated with protected early motion. *J Hand Surg* 1986;11A:106-10.
11. **Gelberman RH, Woo SLY, Amiel D, Horibe S, Lee D.** Influences of flexor sheath continuity and early motion on tendon healing in dogs. *J Hand Surg* 1990;15A: 69-79.
12. **Gelberman RH, Woo SLY, Lothringer K, Akesson WH, Amiel D**. Effects on intermittent passive mobilization on healing canine flexor tendons. *J Hand Surg* 1982;7:170-5.
13. **Hagberg L, Selvik G**. Tendon excursion and dehiscence during early controlled mobilization after flexor tendon repair in zone II: An X-ray stereophotogrammetric analysis. *J Hand Surg* 1991;16A:669-80.
14. **Horii E, Lin GT, Cooney WP, Linscheid RL, An KN**. Comparative flexor tendon excursion after passive mobilization: an in vitro study. *J Hand Surg* 1992;17A:559-66.
15. **Komanduri M, Phillips CS, Mass DP.** Tensile strength of flexor tendon repairs in a dynamic cadaver model. *J Hand Surg* 1996;21A:605-11.
16. **Kubota H, Manske PR, Aoki M, Pruitt DL, Larson BJ.** Effect of motion and tension on injured flexor tendons in chickens. *J Hand Surg* 1996;21A:456-63.
17. **Lister GD, Kleinert HE, Kutz JE, Atasoy E**. Primary flexor tendon repair followed by immediate controlled mobilization. *J Hand Surg* 1977;2:441-51.

18. **May EJ, Silfverskiöld KL, Sollerman CJ**. Controlled mobilization after flexor tendon repair in zone II: A prospective comparison of three methods. *J Hand Surg* 1992;17A:942-52.

19. **Nunley JA, Levin LS, Devito D, Goldner RD, Urbaniak JR**. Direct end-to-end repair of flexor pollicis longus tendon lacerations. *J Hand Surg* 1992;17A:118-21.

20. **O´Broin ES, Early MJ, Smyth IL, Hooper ACB.** Absorbable sutures in tendon repair. *J Hand Surg*. 1995:20B:505-8.

21. **Osada D, Fujita S, Tamai K, Yamaguchi T, Izamoto A, Saotome K**. Flexor tendon repair in zone II with 6-strand techniques and early active mobilization. *J Hand Surg.* 2006;31A:987-92.

22. **Outlaw KK, Vela AR, O´Leary JP.** Breaking strength and diameter of absorbable sutures after in vivo exposure in the rat. *Am Surg* 1998;64:348-54.

23. **Papandrea R, Seitz Jr WH, Shapiro P, Borden B**. Biomechanical and clinical evaluation of the epitenon-first technique of flexor tendon repair. *J Hand Surg*. 1995; 20A: 261-266.

24. **Percival NJ, Sykes PJ.** Flexor pollicis longus tendon repair: a comparison between dynamic and static splintage. *J Hand Surg*. 1989;14B:412-5.

25. **Pribaz J, Morrison W, Macleod A**. Primary repair of flexor tendons in no-man´s land using the Becker repair. *J Hand Surg* 1989;14B:400-5.

26. **Pruitt DL, Manske PR, Fink B**. Cyclic stress analysis of flexor tendon repair. *J Hand Surg*. 1991;16A:701-7.

27. **Pruitt DL, Tanaka H, Aoki M, Manske PR**. Cyclic stress after in vivo healing of canine flexor tendon lacerations. *J Hand Surg*. 1996;21A:974-7.

28. **Sanders WE.** Advantages of –Epitenon First- suture placement technique in flexor tendon repair. *Clin Orthop*. 1992;280:198-99.

29. **Savage R, Risitano G.** Flexor tendon repair using a six strand method of repair and early active mobilization. *J Hand Surg.* 1989;14B:396-9.

30. **Schuind F, García Elías M, Cooney WP III, An K-N.** Flexor tendon forces: in vivo measurements. *J Hand Surg*. 1992;17A: 291-8.

31. **Silfverskiöld KL, May EJ**. Flexor tendon repair in zone II with a new suture technique and an early mobilization program combining passive and active motion. *J Hand Surg.* 1994;19A:53-60.

32. **Silfverskiöld K, May E, Törnvall A.** Tendon excursions after flexor tendon repair in zone II: Results with a new controlled motion program. *J Hand Surg.* 1993;18A:403-10.

33. **Sirotakova M, Elliot D**. Early active mobilization of primary repairs of the flexor pollicis longus tendon with two Kessler two-strand core sutures and a strengthened circumferential suture. *J Hand Surg*. 2004;29B:531-5.

34. **Small JO, Brennen MD, Colville J.** Early active mobilization following flexor tendon repair in zone II. *J Hand Surg.* 1989;14B:383-91.

35. **Strickland JW, Glogovac SV**. Digital function following flexor tendon repair in zone II: A comparison of immobilization and controlled passive motion techniques. *J Hand Surg.* 1980; A:537-43.

36. **Suaieb MD, Singer DI**. Tensile strengths of various suture techniques. *J Hand Surg.* 1997;22B:764-7.

37. **Takai S, Woo SLY, Horibe S, Tung DKL, Gelberman RH**. The effects of frequency and duration of controlled passive mobilization on tendon healing. *J Orthop Res.* 1991;9:705-13.

38. **Tananka H,Manske PR, Pruitt DL, Larson BJ**. Effect of cyclic tension on lacerated flexor tendons in vitro. *J Hand Surg*. 1995;20A:467-73.

39. **Tang JB, Shi D, Gu YQ, Chen JC, Zhou B**. Double and multiple looped suture tendon repair. *J Hand Surg*. 1994;19B:699-703.

40. **Wada A, Kubota H, Akiyama T, Hatanaka H, Miura H, Iwamoto Y.** Effect of absorbable polidioxanona flexor tendon repair and restricted active mobilization in a canine model. *J Hand Surg.* 2001;26A: 398-406.