

Artritis séptica de cadera en la infancia

Clasificación práctica de sus secuelas

SILVIA N. VIEJO ESTUARD y CLAUDIO A. FERNÁNDEZ

*Hospital Interzonal de Agudos Especializado en Pediatría (HIAEP)
"Sor María Ludovica", La Plata, Buenos Aires*

RESUMEN

Introducción: En determinadas circunstancias, la artritis séptica de cadera puede generar secuelas de diversa magnitud. El objetivo de este estudio fue diseñar y aplicar una clasificación radiográfica, concisa e inclusiva, de las secuelas. Confiabilidad: avalada por el índice de Kappa intraobservador e interobservador.

Materiales y métodos: Estudio de observación, retrospectivo de 32 pacientes (37 caderas) con secuelas de sepsis articular, admitidos y tratados en nuestro hospital, en un período de 14 años. Se incluyeron niños menores de 15 años, con un seguimiento mínimo de 2 años. El análisis estadístico se realizó con el programa SPSS 15.0. Variables: edad, sexo y cadera afectada. Las caderas secuelares, según sus lesiones específicas, fueron incluidas en la siguiente clasificación por grados: 1 o sin cambios; 2 o incongruentes; 3 o excéntricas y 4 o luxadas.

Resultados: Edad promedio 3 años y 9 meses. Predominio femenino (68%) Todos los casos bilaterales fueron niñas ($p < 0,02$). Doce caderas grado 1, cuatro grado 2, once grado 3 y diez grado 4. Secuelas predominantes: coxa vara y ascenso del trocánter mayor. De los pacientes secuelares (25 caderas), 16 tuvieron afectaciones múltiples. El índice de Kappa fue de 0,93 para el intraobservador y de 0,66 para el interobservador, expresando alta confiabilidad.

Conclusiones: La clasificación Ludovica, avalada estadísticamente, cumple con los requisitos que nos propusieramos: que sea breve y concisa, inclusiva de las diferentes secuelas; requiere únicamente radiografías, es fácil

de retener y transmitir y, finalmente, permite inferir lineamientos terapéuticos. Es más sencilla que otras publicadas hasta la fecha.

Nivel de evidencia: IV estudio de observación, retrospectivo de serie de casos

PALABRAS CLAVE: Artritis séptica. Secuelas. Clasificación.

SEPTIC ARTHRITIS OF THE HIP IN CHILDHOOD. PRACTICAL CLASSIFICATION OF SEQUELAE

ABSTRACT

Background: In certain circumstances septic hip arthritis can turn into sequelae of varying magnitude. The aim of this study was to design and apply a concise and comprehensive radiographic classification of the sequelae. Reliability: endorsed by Kappa index.

Methods: Retrospective observational study of 32 patients (37 hips) who had sequelae of joint sepsis, admitted and treated in our hospital over a period of 14 years. Children under 15 years old, with a minimum follow-up of 2 years were included. Statistical analysis was performed using SPSS 15.0. Variables: age, sex and affected hip. Hips with sequelae, according to their specific injuries, were included in the following classification by degrees: 1 or unchanged, 2 or incongruent, 3 or eccentric and 4 or dislocated.

Results: Average age: 3 years and 9 months. Female predominance (68%) All bilateral cases were girls ($P < 0.02$). Twelve hips were included in grade 1, four in grade 2, eleven in grade 3, and ten in grade 4. Predominant sequelae: coxa vara and elevation of the greater trochanter. Among patients with sequelae (25 hips), 16 were affected in multiple ways. Kappa index was 0.93 for intraobserver and 0.66 for interobserver, expressing high reliability.

Recibido el 16-6-2012. Aceptado luego de la evaluación el 12-11-2012.

Correspondencia:

Dra. SILVIA N. VIEJO ESTUARD
silvianve71@hotmail.com

Conclusions: The Ludovica classification statistically supported, meets our proposed requirements: it is brief and concise, inclusive of the different sequelae; requiring only radiographs, it is easy to hold and transmit and finally it is possible to infer therapeutic guidelines. It is simpler than other published classification to date.

Level of Evidence: IV, observational, retrospective case series study.

KEY WORDS: Septic arthritis. Sequelae. Classification

Introducción

La artritis séptica aguda es la infección de una articulación causada por microorganismos piógenos. Lo insidioso y proteiforme del cuadro clínico pueden generar dificultad diagnóstica especialmente en neonatos.¹

El diagnóstico se basa en la anamnesis, el examen físico, los datos de laboratorio y los estudios por imágenes.²⁻⁶ El tratamiento debe realizarse sin dilaciones y consiste en drenaje quirúrgico, antibioterapia y eventual inmovilización.⁷⁻¹⁰ El retraso o la omisión del diagnóstico o el tratamiento, así como el estado general del huésped y la particular agresividad de algunas bacterias, pueden condicionar secuelas morfológicas y funcionales incompatibles con el normal funcionamiento de la cadera y del miembro inferior.¹¹⁻¹⁴ Estas últimas pueden remedar diversos patrones, tales como destrucción o pérdida del macizo cervicoepifisario por osteomielitis concomitante, necrosis ósea avascular epifisaria, epifisiodesis subcefálica, elevación del trocánter mayor, deseje varo-valgo del cuello femoral, inestabilidad articular (subluxación y luxación), anquilosis y artrosis tempranas.¹⁵⁻²⁰

Estas secuelas pueden incluirse en clasificaciones, como las de Hallel-Salvati,²¹ Hunka,²² Choi^{18,19} y recientemente Forlin-Milani.²³ Si bien son muy detalladas, en ocasiones, resultan engorrosas de aplicar en la práctica cotidiana.

Los objetivos de esta investigación fueron:

- diseñar una clasificación radiográfica concisa, fácil de reproducir e inclusiva de las distintas formas de presentación, con validación estadística.

- evaluar su confiabilidad (es decir, el grado de concordancia en la medición repetida).

Materiales y métodos

Estudio de observación, descriptivo, transversal, de pacientes con secuelas de artritis séptica de cadera. Se definieron los siguientes criterios de inclusión:

- pacientes con diagnóstico confirmado de artritis séptica: cultivo de secreción o hemocultivo sin otro foco infeccioso

concomitante, o secreción purulenta al realizar la artrocentesis o la artrotomía

- niños menores de 15 años
- historia clínica completa
- paciente sano hasta el momento de la infección

Se incluyeron 32 pacientes (37 caderas) entre mayo de 1994 y abril de 2009. Se dispuso de documentación completa y el seguimiento mínimo fue de 2 años. Se recabaron las siguientes variables: edad al ingreso, sexo y cadera afectada (Tabla 1).

Las caderas fueron analizadas e incluidas en la clasificación Ludovica (Fig. 1), la cual queda definida por estudio por imágenes radiográficas en incidencias anteroposterior y perfil de Lauenstein. Según esta última, la muestra se distribuyó en 4 grados:

- **Grado 1:** sin cambios radiográficos de la congruencia o concentricidad articular.
- **Grado 2:** cualquier alteración de la región acetabular o en el macizo cervicoepifisario, con pérdida de la congruencia, pero no de la concentricidad. Sin inestabilidad articular.
- **Grado 3:** diversas secuelas que redundan en una excentricidad articular sin que exista, *stricto sensu*, luxación.
- **Grado 4:** luxación articular, independientemente del daño acetabular o femoral.

Análisis estadístico

Los datos fueron procesados en el programa Excel (Microsoft Office 2007[®]) con las pruebas estadísticas de diferencia de proporciones, según el programa SPSS 15.0[®]. Nivel de significancia estadística $p < 0,05$.

Para evaluar la confiabilidad intraobservador e interobservador, se utilizó el índice de Kappa. Participaron 2 cirujanos especialistas en ortopedia pediátrica, como observadores independientes, a los cuales se les remitieron los casos en formato Power Point (Microsoft Office 2007[®]). El objetivo fue aplicar, en cada caso, la clasificación Ludovica. Ambos fueron ciegos en relación con los resultados obtenidos.

Resultados

La edad promedio de los pacientes fue de 3 años y 9 meses (rango: de 1 mes a 14 años y 6 meses). Doce caderas (32,4%) fueron grado 1; cuatro (10,8%), grado 2; once (29,7%), grado 3, y diez (27%), grado 4 (Fig. 2). La relación sexo femenino-sexo masculino era de 2,08 (Fig. 3). El cociente de relación derecho-izquierdo fue 1,05.

En cinco pacientes de sexo femenino (13,5%), el compromiso fue bilateral ($p < 0,02$) y, de estos, 4 (10,8%) tenían diferentes estadios de lesiones, con infecciones de afectación simultánea. El seguimiento promedio fue de 6 años y 1 mes (rango: de 2 años y 3 meses a 14 años y 7 meses).

En el momento del diagnóstico, todos los pacientes fueron sometidos a artrotomía para drenar la articulación a través de un abordaje anterior de cadera, aunque se realizó artrocentesis previa sólo en la mitad de los casos, por preferencia del cirujano o por la urgencia del cuadro.

Tabla 1. Datos clínicos relevantes y clasificación

Caso	Edad*	Sexo	Lado	Seguimiento*	Gérmenes	Clasificación
1	4 + 7	F	D/I	4 + 8	SARM	G 3/G2
2	0 + 1	F	I	14 + 7	<i>E. coli</i>	G 4
3	5 + 9	M	I	14 + 4	NA	G 3
4	4 + 11	M	D	9 + 1	NA	G 3
5	0 + 3	F	D/I	12 + 0	SASM	G 3/G4
6	1 + 5	F	D	12 + 3	SASM	G 3
7	3 + 10	M	I	10 + 1	SARM	G 4
8	3 + 11	F	I	7 + 9	NA	G 3
9	0 + 1	F	I	9 + 1	NA	G 4
10	0 + 1	M	I	8 + 10	NA	G 2
11	0 + 6	F	I	8 + 8	FPM	G 4
12	7 + 5	F	D	9 + 3	NA	G 1
13	0 + 1	F	D/I	9 + 3	<i>E. coli</i>	G 4/G4
14	5 + 0	F	D	3 + 4	SASM	G 1
15	0 + 9	F	D/I	6 + 9	NA	G 4/G3
16	9 + 2	F	I	7 + 2	NA	G 1
17	3 + 3	F	D	8 + 10	SASM	G 1
18	9 + 8	M	I	6 + 8	SASM	G 1
19	5 + 11	M	D	6 + 6	FPM	G 1
20	10 + 4	F	D/I	7 + 2	SASM	G 2/G3
21	6 + 9	F	I	4 + 2	SASM	G 2
22	0 + 1	M	I	3 + 7	FPM	G 3
23	5 + 3	M	D	3 + 0	SASM	G 1
24	2 + 0	F	D	3 + 0	SASM	G 1
25	4 + 6	F	D	3 + 9	NA	G 1
26	1 + 5	F	I	3 + 7	NA	G 1
27	14 + 6	M	D	3 + 4	SARM	G 2
28	4 + 6	F	D	3 + 0	NA	G 1
29	0 + 1	M	D	3 + 4	NA	G 3
30	0 + 1	M	D	3 + 0	NA	G 3
31	0 + 3	M	I	13 + 8	SASM	G 3
32	0 + 2	F	I	2 + 3	NA	G 4

*Edad de presentación en años + meses; F = femenino, M = masculino, D = derecho, I = izquierdo, SARM = *Staphylococcus aureus* resistente a la meticilina, SASM = *Staphylococcus aureus* sensible a la meticilina, NA = no se aisló, FPM = flora polimicrobiana.

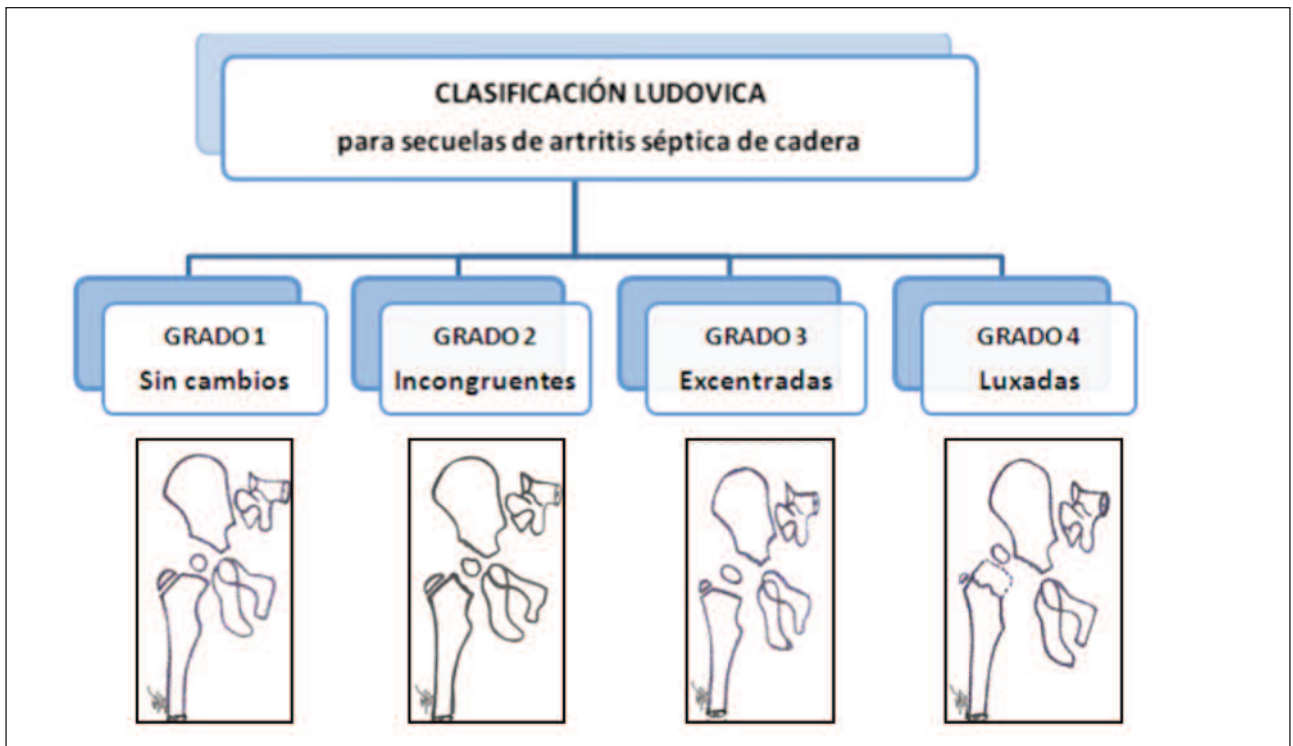


Figura 1. Esquema de la clasificación Ludovica para secuelas de artritis séptica de cadera en la infancia.

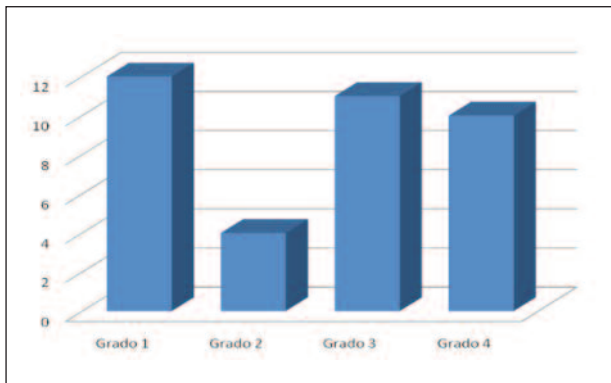


Figura 2. Proporción de casos según los grados de la clasificación.

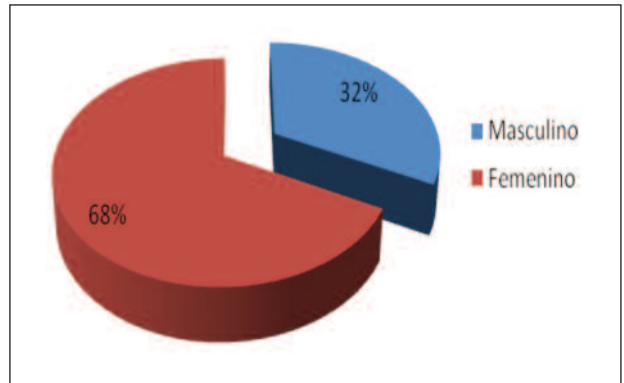


Figura 3. Relación sexo femenino-sexo masculino.

La edad promedio guardó la siguiente relación: grupo 1: 5 años y 4 meses; grupo 2: 7 años y 11 meses; grupo 3: 2 años y 4 meses y grupo 4: 9 meses.

La diversidad de lesiones secuelares, según su evolución natural, se detalla en la Tabla 2.

Se aisló fehacientemente germen causal en el 47% del total de los casos (15 pacientes). El germen más frecuente fue *Staphylococcus aureus* sensible a la meticilina (SASM) (10 casos), luego, en orden de frecuencia, se aisló *Staphylococcus aureus* resistente a la meticilina (SARM) (3 casos) y *E. coli* (2 casos). En parte, la imposibilidad de identificar el agente patógeno fue por falta de desarrollo

en medios de cultivo (14 casos) o porque se informó flora polimicrobiana (3 pacientes), lo cual se interpretó como contaminación o error en la toma de la muestra.

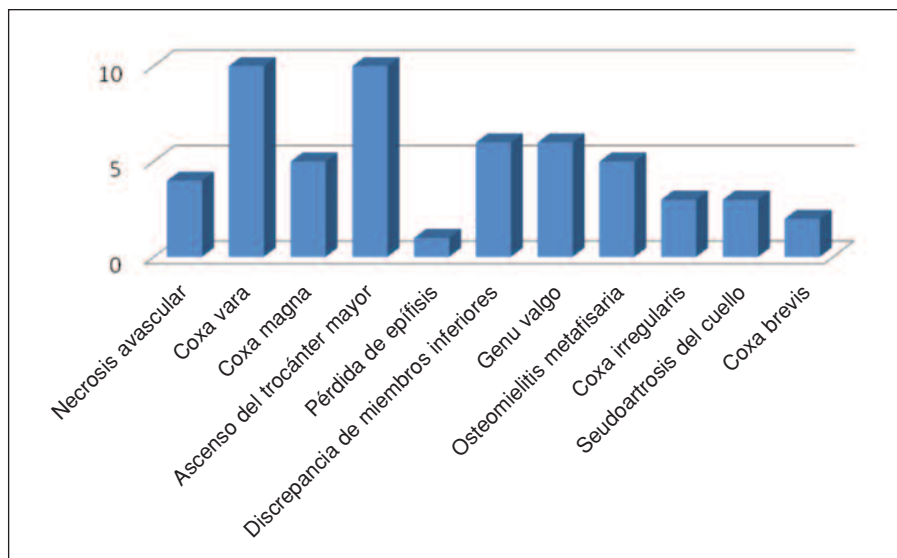
Entre los pacientes con secuelas, la sumatoria de los grados 2, 3 y 4 incluyó un total de 25 caderas, de los cuales 16 (43,2 %) tenían secuelas múltiples (Fig. 4).

Con respecto a la validación de la clasificación Ludovica, realizamos un estudio interobservador e intraobservador analizado mediante el índice de Kappa. Los autores nos mantuvimos como observadores independientes. El valor del índice fue de 0,93 para el intraobservador y 0,66 para el interobservador (Tabla 3).

Tabla 2. Recopilación de secuelas en relación con los casos

Caso	Germen	Clasificación	Secuelas
1	SARM	G 3	SubLx + coxa vara + ascenso del trocánter mayor + pérdida de epífisis + discrepancia de MMII + genu valgo compensatorio
		G 2	Coxa vara + coxa magna
2	<i>E. coli</i>	G 4	OMM + Lx + discrepancia de MMII + genu valgo compensatorio
3	NA	G 3	SubLx + coxa vara
4	NA	G 3	SubLx + coxa irregularis
5	SASM	G 3	OMM + coxa magna
		G 4	OMM + pseudoartrosis del cuello + ascenso del trocánter mayor + Lx
6	SASM	G 3	NAV + SubLx
7	SARM	G 4	Lx + pseudoartrosis del cuello
8	NA	G 3	SubLx + coxa vara + ascenso del trocánter mayor + discrepancia de MMII + genu valgo compensatorio
9	NA	G 4	OMM + pseudoartrosis del cuello + Lx Y
10	NA	G 2	Coxa vara
11	FPM	G 4	Lx post-séptica + NAV
13	<i>E. coli</i>	G 4	SubLx + coxa irregularis + Lx
		G 4	OMM + Lx + discrepancia de MMII + genu valgo compensatorio + genu valgo compensatorio
15	NA	G 4	Lx post-séptica
		G 3	SubLx + coxa vara + ascenso del trocánter mayor
20	SASM	G 2	Coxa magna
		G 3	SubLx + coxa vara + ascenso del trocánter mayor
21	SASM	G 2	Coxa valga + coxa magna + NAV tipo II Bucholtz y Ogden
22	FPM	G 3	Coxa magna + ascenso del trocánter mayor
27	SARM	G 2	Coxa brevis + coxa irregularis
29	NA	G 3	Coxa brevis + ascenso del trocánter mayor + discrepancia de MMII + genu valgo compensatorio
30	NA	G 3	Coxa magna + ascenso del trocánter mayor
31	SASM	G 3	Coxa vara + NAV + ascenso del trocánter mayor + discrepancia de MMII + genu valgo compensatorio
32	NA	G 4	Lx + NAV + coxa vara + ascenso del trocánter mayor

SubLx = subluxación, OMM = osteomielitis metafisaria, Lx = luxación, MMII = miembros inferiores, NAV = necrosis avascular

Figura 4. Resultados de las secuelas encontradas.**Tabla 3.** Valoración del índice de Kappa^{24,25}

Valor de k	Fuerza de la concordancia
<0,20	Pobre
0,21-0,40	Débil
0,41-0,60	Moderada
0,61-0,80	Buena
0,81-1,00	Muy buena

Discusión

La diversidad de secuelas guarda relación con la edad del niño, los diferentes patrones etarios de irrigación del extremo proximal del fémur,^{1,26-29} la biomecánica articular,³⁰⁻³² las variaciones coxométricas que presentan las caderas afectadas,^{1,33-36} los mecanismos de infección y los gérmenes en cuestión.³⁷ Tanto por el efecto cáustico de la secreción purulenta sobre los condrocitos y proteoglicanos articulares o fisarios, tanto por los eventuales deseos en una articulación de carga y de máximo privilegio en la bipedestación y marcha, la erosión del cartílago hasta la denudación ósea puede condicionar la anquilosis y artrosis tempranas. La inestabilidad articular, la pérdida del macizo cervicocefálico y el daño fisario son causa de graves hipometrías e inestabilidad para la marcha.³⁸ Por otra parte, los deseos de cadera tienen una influencia peyorativa sobre la biomecánica de rodilla y tobillo.³⁹ En casos bilaterales, la repercusión sobre la columna lumbar, a largo plazo, plantea una problemática adicional. Finalmente, las consecuencias psicológicas y sociales suelen ser devastadoras. La diversidad de secuelas inspiró a varios investigadores para su inclusión en clasificacio-

nes, como las de Hunka²² y, más recientemente, la de Choi.¹⁸ Ambas detalladas en tipos y subtipos, completas y abarcativas. Sin embargo, en la práctica cotidiana, nos resultan un tanto engorrosas de memorizar, sin contar con las diferencias interobservador e intraobservador comunicadas en la literatura, aun en opiniones de expertos.

La clasificación que utilizamos en nuestro Servicio tiene 4 grados en orden creciente de gravedad y no considera subtipos. Se basa en imágenes radiográficas que pueden, eventualmente, complementarse con otros estudios por imágenes.

La elección de una clasificación basada en imágenes radiográficas, se realizó atendiendo a su bajo costo y su accesibilidad en la mayoría de los centros asistenciales. En un segundo análisis de la problemática del paciente, pueden solicitarse otros estudios complementarios, según criterio y disponibilidad.

El **Grado 1** incluye caderas sin evidencia radiográfica de cambios, con atributos biomecánicos articulares preservados (Fig. 5). Esto se refiere a la concentricidad, propiedad que tiene la epífisis femoral y el acetábulo de compartir el mismo centro geométrico, y a la congruencia, que significa que ambas superficies articulares se adaptan armónicamente y equidistantes entre sí (Figs. 6 y 7).³⁶ Puede inferirse, erróneamente, que son articulaciones normales dada su apariencia normal. Pero las secuelas de una infección en un sujeto en crecimiento pueden evidenciarse muchos años después. En otras palabras, es necesaria la prudencia en cuanto al pronóstico final y comprender que se trata de una cadera “en observación”.

El **Grado 2** comprende caderas con alteraciones en el acetábulo o en el macizo cervicoepifisario que redundan en la pérdida de la congruencia, pero sin afectación de la concentricidad (Fig. 8). La cabeza femoral permanece in situ (Fig. 9).

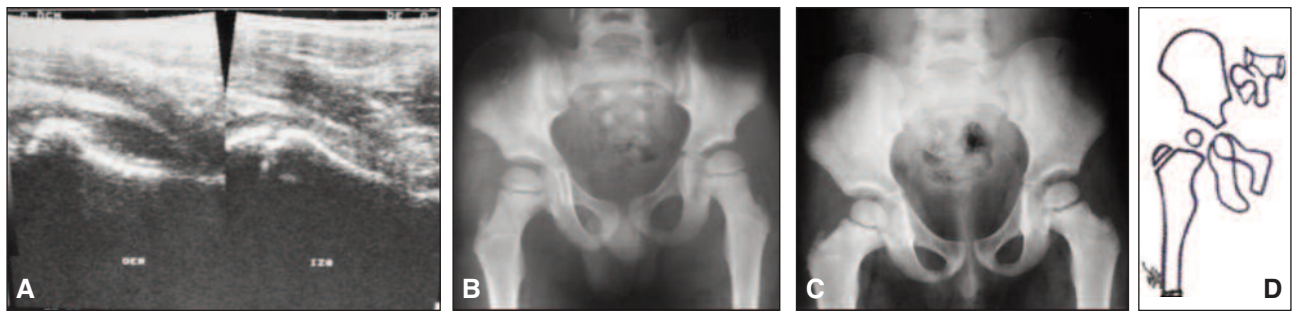


Figura 5. Grado I. A. Ecografía de cadera. Derecha: abombamiento capsular por líquido purulento. Izquierda: articulación normal. B. Radiografía anteroposterior de ambas caderas al ingreso. C. Radiografía con 3 años de seguimiento. D. Esquema de la clasificación.

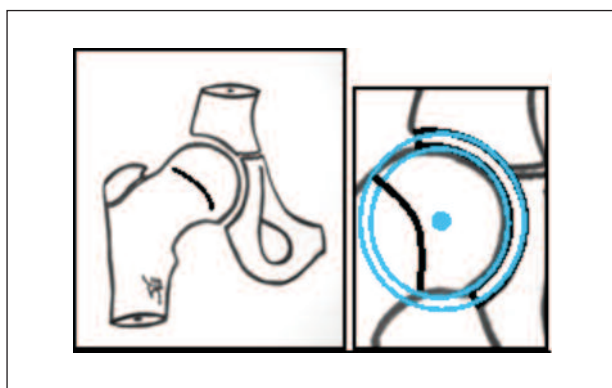


Figura 6. Concentricidad o centrado.

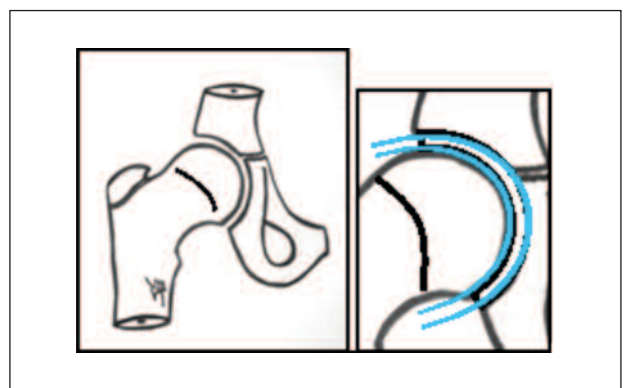


Figura 7. Congruencia.

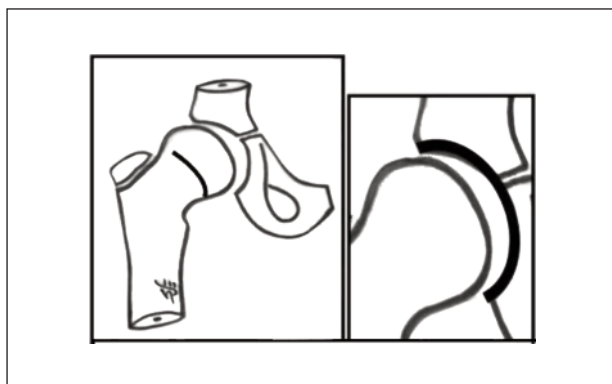


Figura 8. Incongruencia.

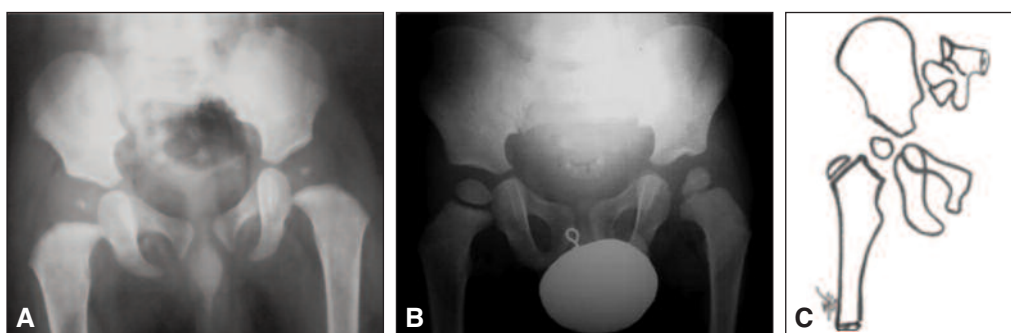


Figura 9. Grado II. A. Radiografía de ambas caderas al ingreso. B. Radiografía de ambas caderas con seguimiento de 4 años y 3 meses. C. Esquema de la clasificación.

El **Grado 3** incluye articulaciones incongruentes y excentradas, pero no luxadas (Fig. 10). Se trata de caderas con irregularidad acetabular, con aumento o disminución del ángulo cervicodiafisario, coxa magna, pérdida parcial o completa del macizo epifisario y lesiones que remedan las osteocondritis posreduccionales grados II y III de Bucholtz-Ogden.⁴⁰ Objetivamente, a nivel coxométrico, existen alteraciones de los índices de Smith y Reimers, así como en el ángulo centro-borde (CE) de Wiberg y el arco de Shenton.³³⁻³⁵

Finalmente, se clasificaron como **Grado 4** las caderas luxadas, independientemente de la magnitud del daño del macizo cervicoepifisario o del acetábulo (Fig. 11). Es el grado máximo de inestabilidad y, por ende, de discapacidad.

Observamos como hallazgo relevante que, a menor edad del niño, más graves son sus secuelas, presumiblemente, debido a que la infección afecta una condroepfi-

sis compuesta por cartílago hialino y tejido óseo inmaduro.¹⁶

En líneas generales, todas las caderas se trataron de manera similar, los gérmenes patógenos variaron y, en casi la mitad de las muestras, no se los pudo aislar por cultivo, con lo cual no se tiene la certeza de una antibioticoterapia basada en evidencia. También hubo diferencias en la edad, las horas transcurridas desde el comienzo de la enfermedad hasta el ingreso y el tratamiento ya señalado en el hospital y las diferencias en el estado general de los pacientes. Si bien estos datos no fueron parte del objetivo de la investigación, nos parece necesario comentarlo.

Es importante señalar que las secuelas infecciosas ocurren en sujetos en constante crecimiento, y pueden determinar agravamientos morfológicos o funcionales, inclusive la luxación tardía. Por ello, un grado determinado de secuela no implica una cualidad estática. Por ejemplo:

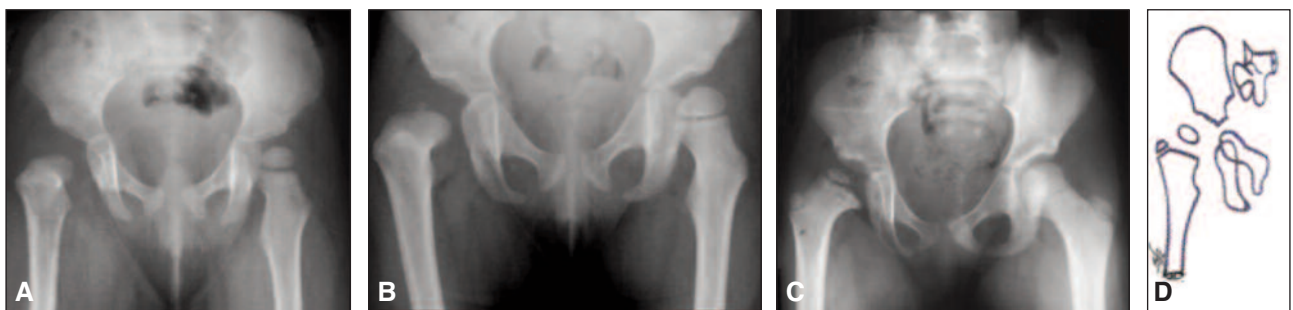


Figura 10. Grado III. A. Radiografía de ambas caderas al ingreso. B. Radiografía con 2 años de seguimiento. C. Radiografía con 5 años de seguimiento. D. Esquema de la clasificación.

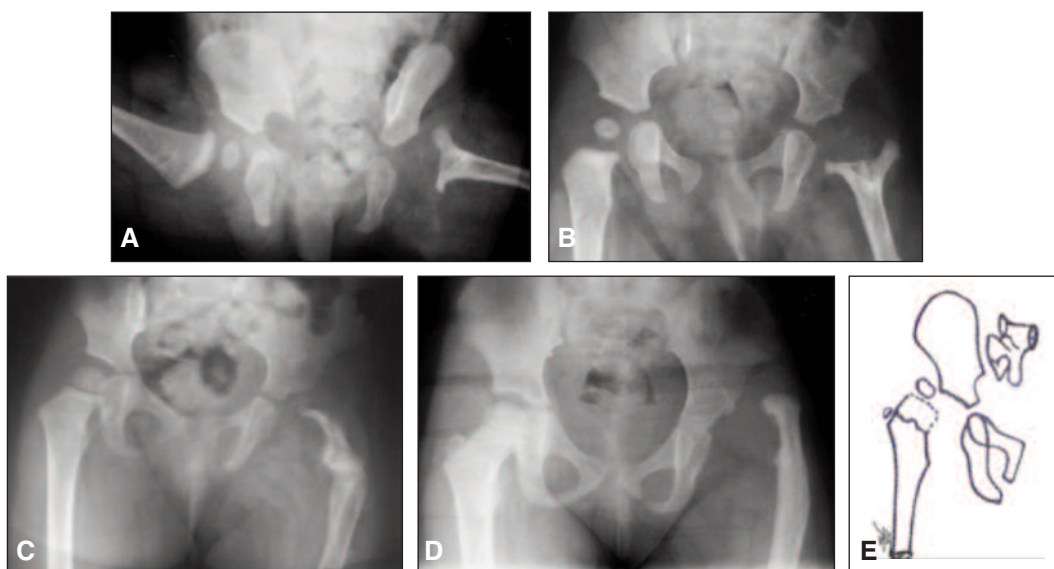


Figura 11. Grado IV. A. Radiografía de ambas caderas al ingreso. B. Radiografía con 3 años de seguimiento. C. Radiografía con 5 años de seguimiento. D. Radiografía con 9 años de seguimiento que muestra la luxación secuelar. E. Esquema de la clasificación.

una cadera clasificada como grado 1 puede ocultar y evidenciar al cabo de algunos años una epifisiodesis del tipo II de Bucholtz o Kalamchi e incluirse a posteriori en el grado 2 de nuestra clasificación.^{40,41} Del mismo modo, articulaciones incongruentes (grado 2) pueden excentrarse progresivamente y transformarse en grado 3. Por el contrario, una determinada terapéutica puede influir en un cambio de gradación y disminución de la incapacidad eventual: una cadera luxada, reducida y estabilizada qui-

rúrgicamente puede pasar a grado 2 (Fig. 12). Por último, cualquiera sea la secuela, la degeneración articular puede acontecer de manera aleatoria a cualquier edad, aun después de un tratamiento oportuno y adecuado.

Nuestra clasificación permite inferir algunos lineamientos terapéuticos, aunque este no sea el objetivo de nuestra presentación (Tabla 4). En la Figura 13, se detalla un esquema sobre los lineamientos terapéuticos, según la clasificación Ludovica.

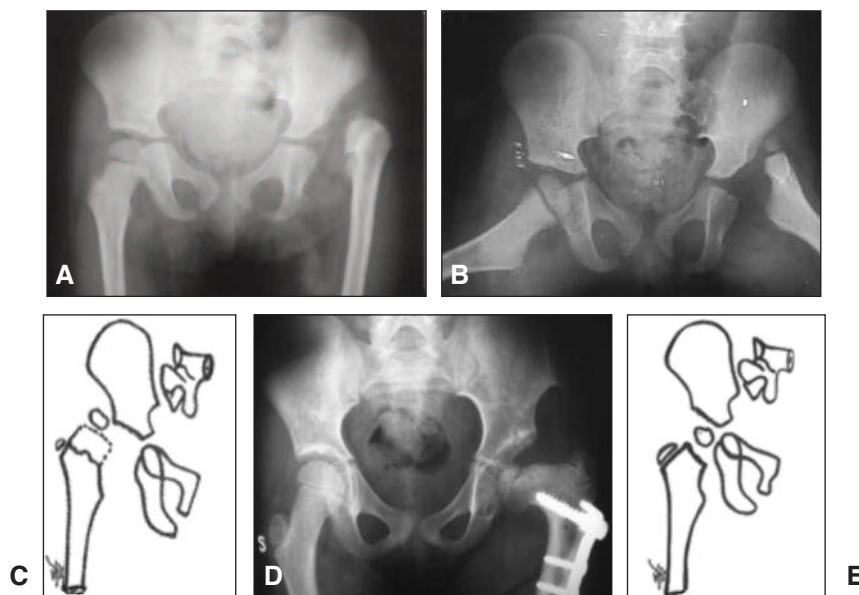


Figura 12. A. Radiografía anteroposterior. Niña de 2 años y 6 meses. Secuela grado 4 cadera izquierda. B. Radiografía de perfil. C. Esquema de la clasificación Ludovica grado 4. D. Reducción quirúrgica: partes blandas + osteotomía varizante, de acortamiento y desrotadora de fémur. Seguimiento: 9 años. E. Esquema de la clasificación Ludovica grado 2.

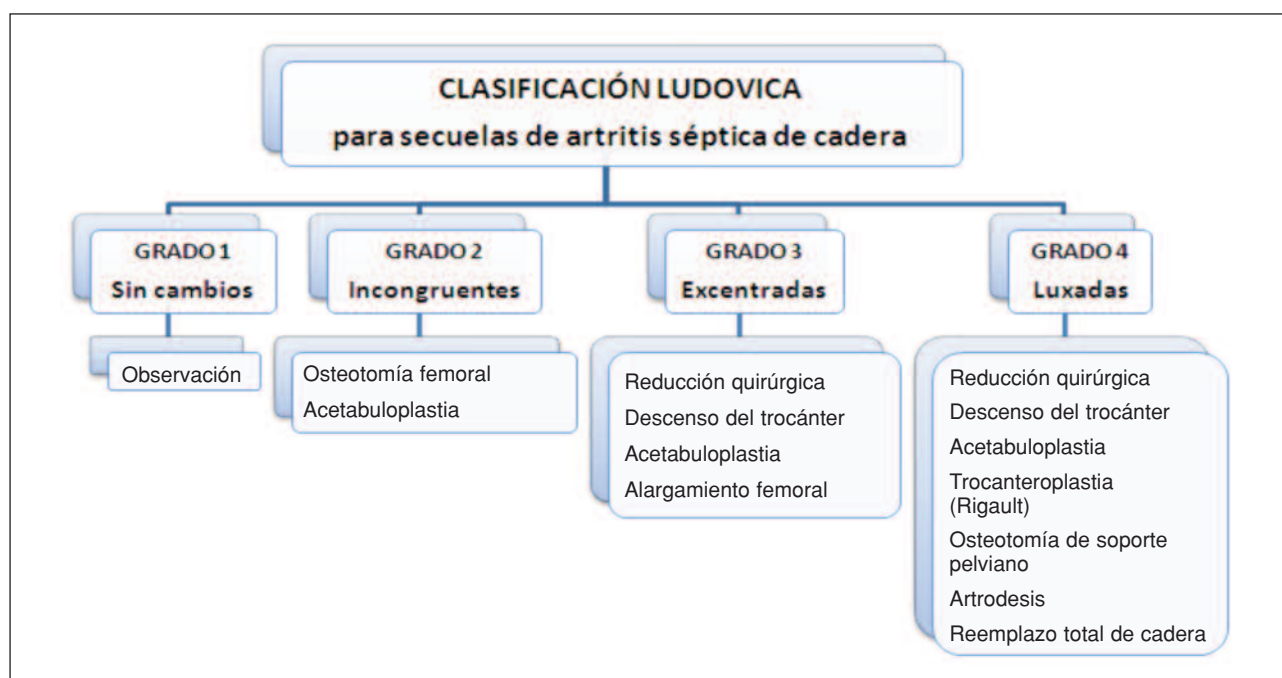


Figura 13. Clasificación Ludovica y sus lineamientos terapéuticos, únicos o combinados.

Tabla 4. Relación entre secuelas y terapéutica sugerida^{1,19,42-47}

Grado	Secuelas	Lineamientos terapéuticos
2	Coxa vara Coxa irregularis	Osteotomía femoral - Valguizante - Varizante - Desrotadora - De deflexión Acetabuloplastia
3	Seudoartrosis del cuello femoral Sobrecrecimiento del trocánter mayor Discrepancia de miembros inferiores Necrosis avascular Coxa brevis - Coxa magna Subluxación	Reducción quirúrgica Descenso del trocánter mayor Acetabuloplastia Alargamiento femoral
4	Luxación	Reducción quirúrgica. Descenso del trocánter mayor Trocanteroplastia (Rigault) Acetabuloplastia Osteotomía de soporte pelviano Artrodesis. Artroplastia total de cadera

Conclusión

La clasificación Ludovica es más simple que las previamente publicadas,^{18,21-23} cumple con los requisitos

propuestos inicialmente como: ser breve y concisa, inclusiva de diversas secuelas, requiere únicamente radiografías, y es fácil de retener y transmitir. Su confiabilidad fue validada estadísticamente.

Bibliografía

1. **Stans AA.** Osteomyelitis and septic arthritis. En: Morrissy RT, Weinstein SL. *Lovell and Winter's Pediatric Orthopaedics*. 6ª ed. Philadelphia: LWW; 2006. Vol. I. Cap. 13: pp 439-91.
2. **Kocher MS, Zurakowski D, Kasser J.** Differentiating between septic arthritis and transient synovitis of the hip in children: an evidence-based clinical prediction algorithm *J Bone Joint Surg Am* 1999;81:1662-70.
3. **Levine MJ, McGuire KJ, McGowan KL, Flynn JM.** Assessment of the test characteristics of C-reactive protein for septic arthritis in children. *J Pediatr Orthop* 2003;23:373-7.
4. **Lunseth PA, Kingsbury GH.** Prognosis in septic arthritis of the hip in children. *Clin Orthop* 1979;139:81-5.
5. **Luhmann SJ, Jones A, Schootman M, Gordon E, Schoenecker P, Luhmann JD.** Differentiating between septic arthritis and transient synovitis of the hip in children with clinical prediction algorithms. *J Bone Joint Surg Am* 2004;86:956-62.
6. **Lyon RM, Evanich D.** Culture-negative septic arthritis in children. *J Pediatr Orthop* 1999;19:655-9.
7. **Kocher MS, Mandinga R, Murphy JM, Goldmann D, Harper M, Sundel R, Ecklund K, Kasser J.** A clinical practice guideline for treatment of septic arthritis in children. *J Bone Joint Surg Am* 2003;85:994-9.
8. **Manzotti A, Rovetta L, Pullen C, Catagni MA.** Treatment of the late sequelae of septic arthritis of the hip. *Clin Orthop* 2003;410:203-12.
9. **Wilson NIL, Di Paola M.** Acute septic arthritis in infancy and childhood: 10 years' experience. *J Bone Joint Surg Br* 1986;68:584-7.
10. **Wopperer JM, White JJ, Gillespie R, Oblatz BE.** Long-term follow-up of infantile hip sepsis. *J Pediatr Orthop* 1988;8:322-5.
11. **Curtiss PH, Klein L.** Destruction of articular cartilage in septic arthritis. I. In vitro study. *J Bone Joint Surg Am* 1963;45:797-806.

12. **Curtiss PH, Klein L.** Destruction of articular cartilage in septic arthritis. II. In vivo study. *J Bone Joint Surg Am* 1965;47:1595-1603.
13. **Morrey BF, Bianco A, Rhodes H.** Suppurative arthritis of the hip in children. *J Bone Joint Surg Am* 1976;58:388-92.
14. **Morrey BF, Bianco A, Rhodes H.** Septic arthritis in children. *Orthop Clin North Am* 1975;6(4):923-34.
15. **Aroojis AJ, Johari AN.** Epiphyseal separations after neonatal osteomyelitis and septic arthritis. *J Pediatr Orthop* 2000;20:544-9.
16. **Betz RR, Cooperman DR, Wopperer JM, Sutherland RD, White JJ Jr, Schaaf HW, et al.** Late sequelae of septic arthritis of the hip in infancy and childhood. *J Pediatr Orthop* 1990;10:365-72.
17. **Ceruti RM, Ghiragossian JD.** Osteotomía de Chiari en el tratamiento de las secuelas de osteoartritis de cadera en la infancia. *Rev Asoc Argent Ortop Traumatol* 1988;53(3):361-9.
18. **Choi IH, Pizzutillo P, Bowen R, Dragann R, Malhis T.** Sequelae and reconstruction after septic arthritis of the hip in infants. *J Bone Joint Surg Am* 1990;72:1150-65.
19. **Choi IH, Shin YW, Chung CY, Cho TJ, Yoo WJ, Lee DY.** Surgical treatment of the severe sequelae of infantile septic arthritis of the hip. *Clin Orthop Relat Res* 2005;434:102-9.
20. **Dobbs M, Sheridan J, Gordon JE, Corley CL, Szymanski D, Schoenecker PL.** Septic arthritis of the hip in infancy. Long-term follow-up. *J Pediatr Orthop* 2003;23:162-8.
21. **Hallel T, Salvati E.** Septic arthritis of the hip in infancy: end result study. *Clin Orthop* 1978; 132:115-28.
22. **Hunka L, Said SE, McKenzie DA, Rogala EJ, Cruess RL.** Classification and surgical management of the severe sequelae of septic arthritis hips in children. *Clin Orthop* 1982;171:30-6.
23. **Forlin E, Milani C.** Sequelae of septic arthritis of the hip in children. A new classification and review of 41 hips. *J Pediatr Orthop* 2008;28:524-8.
24. **Fleiss JL.** *Statistical methods for rates and proportions*, 2ª ed. New York: Wiley; 2000.
25. **Fleiss JL, Cohen J, Everitt BS.** Large sample standard errors of kappa and weighted kappa. *Psychol Bull* 1969;72:323-7.
26. **Roberts JM, Drummond DS, Breed AL, Chesney J.** Subacute hematogenous osteomyelitis in children: a retrospective study. *J Pediatr Orthop* 1982;2:249-54.
27. **Trueta J.** The normal vascular anatomy of the human femoral head during growth. *J Bone Joint Surg Br* 1957;39:358-94.
28. **Ponseti IV.** Growth and development of the acetabulum in the normal child. *J Bone Joint Surg Am* 1978;60(5):575-85.
29. **Cheng SMK.** The arterial supply of the developing proximal end of the human femur. *J Bone Joint Surg Am* 1976;58:961-70.
30. **Moseley C.** The biomechanics of the pediatric hip. *Orthop Clin North Am* 1950;11(1):3-16.
31. **Cosentino R.** Estudio general de los miembros inferiores. Pelvis. Cadera. En: *Miembros inferiores. Semiología, con consideraciones clínicas y terapéutica*. Buenos Aires: El Ateneo; 1992. Cap I, II: 1-38, 110-127, 174-175.
32. **Kapandji AI.** Fisiología articular, 5ª ed. Buenos Aires: Panamericana; 1998, T. 2, p. 14-72.
33. **Scole PV, Boyd A, Jones P.** Roentgenographic parameters of the normal infant hip. *J Pediatr Orthop* 1987;7:656-63.
34. **Tönnis D.** Normal values of the hip joint for the evaluation of X-rays in children and adults. *Clin Orthop* 1976;119:39-47.
35. **Tönnis D.** *General radiography of the hip joint*. New York: Springer-Verlag; 1987:100-142.
36. **Fernández CA, Miranda MG.** Osteotomías de pelvis en la infancia. *Rev Asoc Argent Ortop Traumatol* 2006;71(1):81-93.
37. **Vallejos Meana N.** Secuelas de osteoartritis de cadera. Cirugía de rescate. XVII Congreso Argentino de Ortopedia y Traumatología, Mendoza, 1980.
38. **Song HR, Oh CW, Guille JT, Song KS, Kyung HS, Kim SY, Park BC.** Lateral growth disturbance of the proximal femur in premature infants who had neonatal sepsis. *J Pediatr Orthop* 2006;15:178-82.
39. **Pawels A.** Des affections de la hanche d'origine mécanique et de leur traitement par l'ostéotomie d'adduction. *Revue d'Orthopédie* 1951;37(1):22-30.
40. **Bucholz RW, Ogden JA.** Patterns of ischemic necrosis of the proximal femur -Nonoperatively treated congenital hip disease. En: *The Hip: Proceedings of the Sixth Open Scientific Meeting of the Hip Society*; 1978:43-63. St. Louis, C.V. Mosby.
41. **Kalamchi A, McEwen GD.** Avascular necrosis following treatment of congenital dislocation of the hip. *J Bone Joint Surg Am* 1980;62:876-87.
42. **Cheng JCY, Aguilar J, Leung PC.** Hip reconstruction for femoral head loss from septic arthritis in children. A preliminary report. *Clin Orthop* 1995;314:214-24.

43. **Cheng JCY.** Femoral lengthening after type IVB septic arthritis of the hip in children. *J Pediatr Orthop* 1996;16:533-9.
44. **Freeland AE.** Greater trochanteric hip arthroplasty in children with loss of the femoral head. *J Bone Joint Surg Am* 1980;62:1351-61.
45. **Rigault P, Lewalle J, Mullier P, Loisel P, Guyonvarch G.** L'opération de Colonna dans le traitement des luxations de la hanche séquelles d'arthrite septique du nourrisson. *Revue de Chirurgie Orthopédique* 1973;59:539-48.
46. **Rigault P, Lagrange J, Poiliquen JC, Guyonvarch G, Lewalle J, Mullier J.** La trochantéroplastie. Opération de sauvetage dans les mutilations de la tête et du col du fémur chez l'enfant. Indications, technique et résultats à propos de 10 cas. *Revue de Chirurgie Orthopédique* 1973;59:565-82.
47. **Weissman SL.** Transplantation of the trochanteric epiphysis into the acetabulum after septic arthritis of the hip. *J Bone Joint Surg Am* 1967;49:1647-51.