

Resección guiada por ecografía de gangliones dorsales de muñeca

DAMIÁN G. BUSTOS,* SILVIO MARCHEGANI,** ORLANDO RODRÍGUEZ,*
PABLO BRUNO,* ALBERTO J. JABIF* Y CHRISTIAN ALLENDE*

*Instituto Allende de Cirugía Reconstructiva de los Miembros,
**Servicio de Diagnóstico por Imágenes, Sanatorio Allende, Córdoba

RESUMEN

Introducción: El objetivo de este trabajo fue evaluar prospectivamente los resultados del drenaje de gangliones dorsales de muñeca y la ruptura de su pedículo guiada por ecografía, y determinar su tasa de recidiva, las complicaciones y los resultados subjetivos.

Materiales y Métodos: Se evaluaron prospectivamente 32 pacientes con gangliones dorsales sintomáticos de muñeca tratados mediante punción guiada por ecografía, aspiración del contenido y ruptura del pedículo con un trocar, entre enero de 2010 y junio de 2011. La edad de los pacientes promedió 31 años. Todos realizaban tareas administrativas, y retornaron a sus tareas habituales al día siguiente del procedimiento. El puntaje DASH previo al procedimiento fue, en promedio, de 2,90. El dolor previo al procedimiento promedió 7,75 puntos. Se separó a los pacientes en dos grupos, gangliones primarios (grupo 1: 19 pacientes) y gangliones recurrentes con cirugía previa (grupo 2: 13 pacientes).

Resultados: Once pacientes tuvieron recidivas (34,3%) al año de seguimiento: 5 del grupo 1 (26,31%) y 6 del grupo 2 (46,1%). El puntaje DASH a los 6 meses promedió 1,91 (rango 1,02-3,98). El dolor a los 6 meses promedió 1,53 puntos (rango 0-4). Ningún paciente presentó complicaciones neurológicas o tendinosas, infección o hematomas (seguimiento promedio 6 meses).

Conclusión: La técnica bajo control ecográfico es mínimamente invasiva con una tasa de recurrencia aceptable (26% en pacientes sin antecedente quirúrgico), considerando que plantea menores riesgos que los procedimientos quirúrgicos al igual que un menor costo y bajo costo laboral.

PALABRAS CLAVE: Ganglión. Tratamiento. Ecografía.

ULTRASOUND-GUIDED RESECTION OF DORSAL WRIST GANGLION

ABSTRACT

Background: The aim of this study was to prospectively evaluate the results of dorsal wrist ganglion cyst drainage and pedicle rupture under ultrasound guidance, and to determine recurrence rate, complications and subjective outcomes.

Methods: Thirty-two patients with symptomatic dorsal wrist ganglion cysts treated by ultrasound-guided puncture, aspiration and pedicle rupture with a trocar, between January 2010 and June 2011, were prospectively evaluated. Age of the patients averaged 31 years. All patients returned to their previous daily activities the day after the procedure. DASH score before the procedure averaged 2.90 points. The pre-drainage visual analog scale for pain averaged 7.75 points. Patients were divided into two groups: without previous surgery (group 1: 19 patients) or with previous surgery (group 2: 13 patients).

Results: Eleven patients had recurrences (34.3%) after a six-month follow-up: 5 patients in group 1 (26.31%) and 6 in group 2 (46.1%). DASH score at final follow-up averaged 1.91 points. Pain score at last follow-up averaged 1.53 points. There were no neurological or tendinous complications, infection or hematomas (follow-up 6 months).

Conclusions: The technique under ultrasound guidance is minimally invasive with an acceptable recurrence rate (26% in patients without previous surgical interventions), considering that it presents less risk than surgical procedures, its lower cost and the immediate return to work.

KEY WORDS: Ganglion. Treatment. Ultrasound.

Recibido el 9-12-2012. Aceptado luego de la evaluación el 15-1-2015.

Correspondencia:

Dr. DAMIÁN G. BUSTOS
damian5bustos@hotmail.com

Introducción

Los gangliones dorsales de muñeca representan el 70% de la patología tumoral del miembro superior.¹ Se definen como lesiones pseudotumorales de los tejidos blandos que, con frecuencia, no provocan síntomas.¹ Son pseudoquistes, es decir, bolsas de paredes delgadas constituidas por tejido fibroso comprimido, no secretorias, que aparecen como un nódulo bien definido, firme, que encierra un contenido viscoso (mucina) y siempre está en contacto con una cápsula articular o vaina tendinosa sinovial a través de un pedículo. Su diagnóstico se basa en la historia clínica y el examen físico.² Los gangliones pueden nacer de manera espontánea o desarrollarse después de un traumatismo. Son más frecuentes entre la segunda y la cuarta décadas de la vida. Cuando su ubicación es dorsal, la mayoría se origina en el ligamento escafolunar (60-70%).³ En general, los pacientes buscan tratamiento cuando el ganglión se asocia a dolor, debilidad y dificultad para realizar las tareas diarias o cuando aumenta marcadamente de tamaño y protruye de forma considerable.² Se han descrito diferentes tipos de tratamientos,^{1,4-8} todos con un común denominador: una alta tasa de recurrencia.

El objetivo de nuestro trabajo es evaluar prospectivamente los resultados del drenaje de gangliones dorsales de muñeca y ruptura de su pedículo, guiados por ecografía, y determinar la tasa de recidiva, las complicaciones y los resultados subjetivos.

Materiales y Métodos

Se evaluaron prospectivamente 32 pacientes con gangliones dorsales sintomáticos de muñeca, entre enero de 2010 y junio de 2011. A todos se les realizó punción guiada por ecografía, aspiración del contenido y ruptura del pedículo con el bisel de la aguja, previa anestesia local de la zona con lidocaína al 5% (Fig. 1). Luego, se efectuó la infiltración con corticoides de depósito (2 ml) (Fig. 2). El procedimiento estuvo a cargo de un médico especialista en diagnóstico por imágenes (S.M.). Después del procedimiento, los pacientes recibieron antibioticoterapia por vía oral, durante 48 horas (cefalexina 500 mg c/6 horas) y analgésicos según dolor (diclofenac 75 mg c/12 horas). Se excluyó a los pacientes con antecedentes de fracturas de muñeca o de huesos del carpo, con accidentes laborales, gangliones volares o tendinosos, gangliones asintomáticos, lesiones ligamentarias o inestabilidad carpiana. Los controles se efectuaron a la semana, al mes y a los 6 meses de la intervención. Se evaluó el dolor mediante una escala analógica visual (0-10), donde 0 es ausencia de dolor y 10 es dolor muy intenso. Se midieron las discapacidades del miembro con el puntaje DASH. Se separó a los pacientes en dos grupos: gangliones primarios (grupo 1) y gangliones recurrentes con cirugía previa (grupo 2). Los grupos se consideraron por separado, ya que un tratamiento previo podía influir en los resultados. Se realizó un seguimiento de las recurrencias y las complicaciones relacionadas con el procedimiento, como hematomas, parestesias e infecciones.

Se estudiaron 37 pacientes, 5 fueron excluidos por falta de seguimiento; por lo tanto, la serie estaba formada por 32 pacientes (29 mujeres [90,6%] y 3 hombres [9,37%]), con un promedio

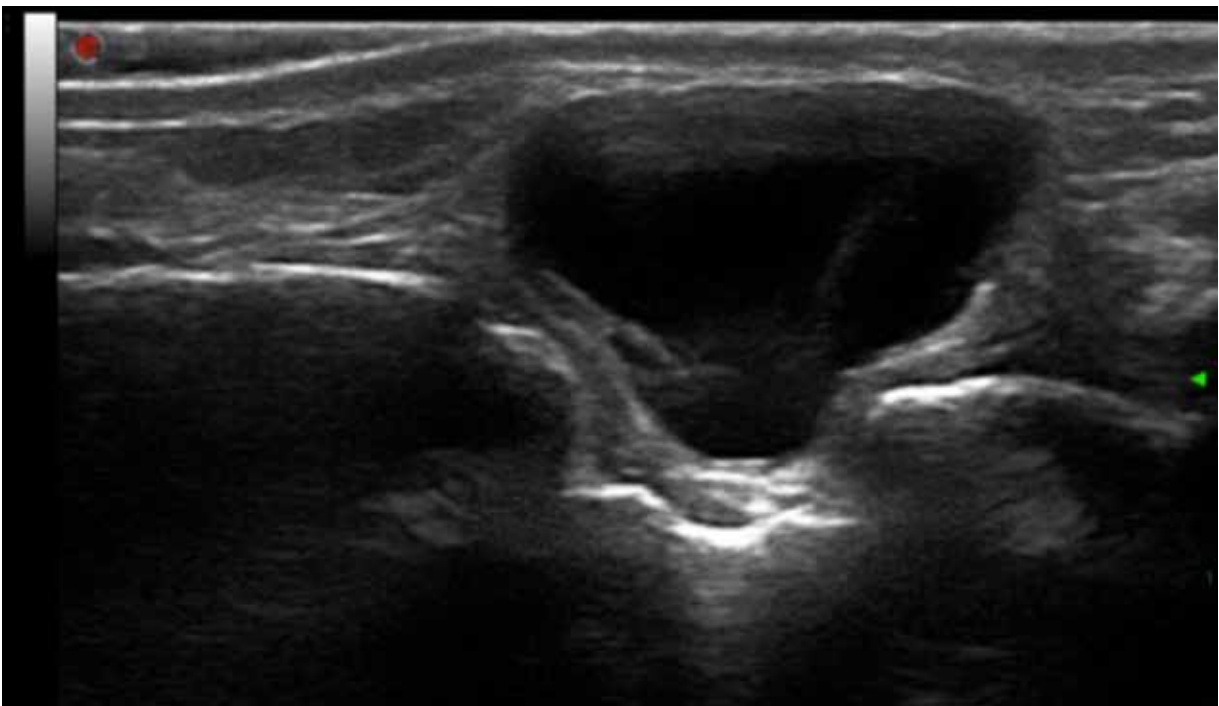


Figura 1. Imagen ecográfica del ganglión.

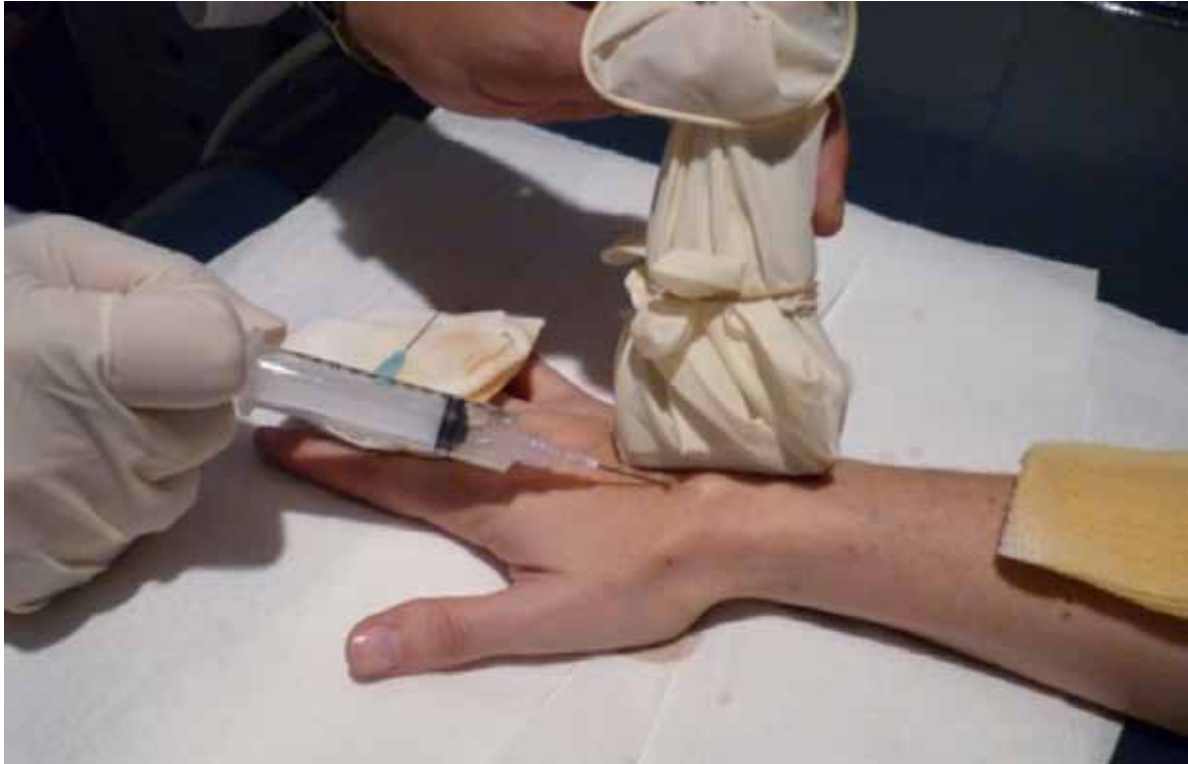

Figura 2. Imagen del procedimiento.

de edad de 31 años (rango de 21 a 48). Se evaluaron 15 muñecas derechas y 17 muñecas izquierdas. En 19 (59,3%) pacientes, el ganglión estaba en el miembro dominante. En todos los casos, el ganglión se encontraba sobre el ligamento escafolunar. Ningún paciente hacía trabajos pesados ni forzados, ni deportes de impacto; las ocupaciones eran las siguientes: 14 (43,75%) telefonistas que trabajaban en un call center, 6 estudiantes (18,75%), 5 amas de casa (15,62%), 2 secretarías (6,25%), 2 abogadas (6,25%), una médica (3,12%) y un radiólogo (3,12%). El promedio del tamaño de los quistes fue de 17,6 mm (rango de 10 a 26 mm) de longitud por 12,8 mm de ancho (rango de 8 a 18 mm). Se utilizaron dos tipos diferentes de aguja según si la mucina era más bien líquida (aguja fina Terumo® de 23 g x 25 mm) o consistente (aguja Neojet® de 18 g x 50 mm). Antes del procedimiento, los pacientes refirieron un promedio de 7,75 puntos en la escala de dolor (rango de 6 a 9) y el puntaje DASH promedió 2,90 (rango de 2,02 a 3,86). Diecinueve (59,37%) no tenían ninguna cirugía previa (grupo 1) y 13 (40,62%) ya habían sido sometidos a un procedimiento invasivo (grupo 2) y la recidiva había sido diagnosticada por ecografía. A todos, se les indicó retornar a sus actividades y tareas habituales al día siguiente del procedimiento.

Resultados

El puntaje en la escala analógica visual para el dolor al mes fue de 1,68 puntos (rango de 0 a 4) y de 1,53 (rango de 0 a 4) a los 6 meses. Al mes del procedimiento, el puntaje DASH fue, en promedio, de 1,30 (rango de 1,98

a 1,02) y, a los 6 meses, de 1,91 (rango de 3,98 a 1,02). Cinco de los pacientes (26,31%) que no habían recibido nunca un tratamiento invasivo sufrieron una recidiva y 6 (46,1%) de los ya tratados recidivaron, lo que arroja un total de 11 pacientes con recidivas (34,3%). Ninguno sufrió complicaciones neurológicas, infección o hematomas (Tabla).

Discusión

Existen numerosos diagnósticos diferenciales en el dolor dorsal de muñeca, uno de los más frecuentes es el ganglión dorsal. Por lo general, el examen físico y los estudios por imágenes, como la radiografía y la ecografía, permiten llegar al diagnóstico definitivo. El tratamiento suele ser no quirúrgico e incluye punción-aspiración e infiltración con corticoides, fármacos antiinflamatorios y fisioterapia.⁹ Los gangliones que provocan sintomatología y no tienen una buena evolución con los tratamientos ya mencionados son candidatos a cirugía. Afortunadamente las complicaciones son raras, la recurrencia es el fracaso más común y se considera que se debe a una incorrecta identificación y escisión del pedículo.¹ La punción-aspiración se asocia a una alta tasa de recidiva, cercana al 78%.¹ En nuestro estudio, el procedimiento realizado se basa en el reconocimiento del pedículo bajo control ecográfico y su sección

Tabla. Pacientes y variables estudiadas

Paciente	Sexo	Edad	Muñeca	MD	Ocupación	DPO	D1M	D6M	DASHPO	DASH1M	DASH6M	Recidiva	Tratamiento previo
1	F	33	I	Sí	Telefonista	8	4	4	2,08	1,02	1,12	No	Sí
2	F	29	I	No	Telefonista	8	3	2	3,06	1,66	1,38	No	No
3	F	37	D	Sí	Radióloga	9	3	3	2,84	1,84	2,45	Sí	No
4	F	46	D	Sí	Secretaria	7	0	0	2,9	1,04	1,98	No	Sí
5	M	22	D	Sí	Telefonista	8	2	2	2,57	1,09	1,34	No	Sí
6	F	43	I	No	Ama de casa	8	0	1	3,65	1,45	3,76	Sí	No
7	F	21	D	No	Telefonista	9	2	3	3,12	1,23	3,32	Sí	Sí
8	F	27	D	No	Telefonista	7	0	0	2,78	1,1	2,89	Sí	No
9	F	34	I	Sí	Abogada	8	1	1	2,66	1,34	1,32	No	No
10	F	37	I	No	Ama de casa	8	2	2	2,89	1,23	2,78	Sí	No
11	F	30	D	No	Telefonista	7	2	3	2,75	1,65	2,98	Sí	Sí
12	F	26	I	Sí	Estudiante	7	2	2	3,02	1,98	2,95	Sí	Sí
13	M	28	D	Sí	Telefonista	9	3	3	2,98	1,32	1,21	No	No
14	F	24	D	Sí	Telefonista	8	3	3	2,65	1,72	1,11	No	No
15	F	22	D	Sí	Telefonista	8	2	2	3,02	1,1	1,54	No	No
16	F	25	I	No	Estudiante	8	0	0	2,87	1,23	2,75	Sí	Sí
17	F	46	D	Sí	Ama de casa	9	0	0	2,94	1,08	1,12	No	No
18	F	48	I	No	Médica	6	3	2	3,06	1,41	3,98	Sí	No
19	F	23	I	Sí	Estudiante	8	2	1	2,56	1,38	1,25	No	No
20	F	37	I	Sí	Telefonista	7	2	2	2,69	1,21	1,43	No	No
21	F	29	D	Sí	Telefonista	8	3	2	2,89	1,09	1,32	No	No
22	F	28	D	Sí	Estudiante	8	2	2	2,96	1,03	1,04	No	Sí
23	F	37	I	No	Ama de casa	9	0	0	2,43	1,38	1,31	No	No
24	F	32	I	No	Telefonista	7	1	1	3,86	1,09	1,02	No	Sí
25	F	28	I	Sí	Secretaria	8	0	0	3,43	1,21	1,04	No	No
26	F	26	D	Sí	Estudiante	8	2	1	2,78	1,07	1,14	No	Sí
27	F	30	I	Sí	Estudiante	6	2	1	2,96	1,03	1,43	No	No
28	M	37	I	Sí	Abogada	7	3	2	3,02	1,38	1,31	No	Sí
29	F	38	D	No	Telefonista	7	2	2	3,06	1,65	3,24	Sí	Sí
30	F	29	D	Sí	Arquitecta	8	0	0	2,78	1,1	1,1	No	No
31	F	31	I	No	Ama de casa	7	1	1	2,94	1,36	1,47	No	No
32	F	33	I	No	Telefonista	8	2	1	2,84	1,28	3,32	Sí	Sí

MD = miembro dominante; I = izquierdo; D = derecho; DPO = dolor preoperatorio; D1M = dolor primer mes; D6M = dolor a los 6 meses; DASHPO = DASH preoperatorio; DASH1M = DASH primer mes; DASH6M = DASH a los 6 meses.

con el bisel de un trocar, y los resultados muestran una tasa de recurrencia aceptable (34,3%) si se considera su menor costo económico, sus escasas complicaciones posibles y que no es necesario interrumpir las actividades laborales. La principal limitación del estudio es la falta de un grupo control.

En el tratamiento quirúrgico de esta patología, se destacan la exéresis a cielo abierto y la resección artroscópica.^{1,2,4,5,7,10-12} Esta última se basa en la sección del pedículo del ganglión abordándolo desde dentro de la articulación. Sus ventajas son similares a las obtenidas para otras articulaciones más grandes del cuerpo, como la rodilla y el

hombro.¹ Ofrece varias ventajas teóricas sobre técnicas abiertas, como recuperación más rápida, tasa de complicaciones más baja (5,6%) y menor recurrencia.^{3,4,5,13} La tasa de recurrencia reportada tras la resección artroscópica de los gangliones es del 0% al 12,3%, inferior a la tasa comunicada luego de la cirugía abierta (8-40%).^{7,13,14} Los defensores de este método refieren disminución del dolor posoperatorio, incisiones más pequeñas y retorno laboral más rápido.^{1,9,15} Edwards y Gant sostienen que la tasa de recurrencia entre la cirugía abierta y la resección artroscópica son similares.^{5,6} Un estudio sugiere que la extirpación quirúrgica abierta previa debe considerarse como contraindicación para la resección artroscópica, aunque esta recomendación no está del todo clara.⁵ Las limitaciones de esta técnica son que necesita de un artroscopista avezado y su elevado costo con respecto a las otras técnicas.

La ecografía es un método muy preciso para el diagnóstico de las lesiones tumorales de mano y muñeca, y más aún si se trata de lesiones quísticas.^{8,16} En el procedimiento, utilizamos dicho método para ubicar el pedículo del ganglión y, mediante una técnica percutánea, se realizó su escisión. A diferencia de la artroscopia en la cual se reseca el pedículo quiste viéndolo desde dentro de la articulación, en esta técnica, se lo reseca, pero viéndolo desde el dorso bajo

ecografía. Dividimos a los pacientes en dos grupos: sin tratamiento previo y con tratamiento quirúrgico previo; el segundo grupo tuvo mayor índice de recurrencia. En nuestra serie, la recidiva de los gangliones fue del 26,31% en los pacientes sin tratamiento previo y del 46,1% en aquellos ya operados. Comparando los resultados de los demás trabajos y los del nuestro verificamos que, aunque la tasa de recidiva permanece elevada en nuestra serie (34,3%), los costos de una punción bajo ecografía son significativamente menores a los de un procedimiento quirúrgico, ya sea abierto o artroscópico. Ninguno de los pacientes tuvo complicaciones, como parestesias, infecciones, hematomas o aumento del dolor.

Conclusiones

Nuestro trabajo demuestra que la técnica de escisión de los gangliones bajo control ecográfico es mínimamente invasiva, con una baja tasa de recurrencia aceptable (34,3%) y con menores riesgos que los procedimientos quirúrgicos, pero la institución debe contar con un especialista en diagnóstico por imágenes avezado en el manejo del ecógrafo.

Bibliografía

1. Kang L, Akelman E, Weiss AP. Arthroscopic versus open dorsal ganglion excision: a prospective, randomized comparison of rates of recurrence and of residual pain. *J Hand Surg Am* 2008;33:471-5.
2. Thronburg LE. Ganglions of the hand and wrist. *J Am Acad Orthop Surg* 1999;7:231-8.
3. Rizzo M, Berger RA, Steinmann SP, Bishop AT. Arthroscopic resection in the management of dorsal wrist ganglions: results with a minimum 2-year follow-up period. *J Hand Surg Am* 2004;29(1):59-62.
4. Ashwood N, Bain GI. Arthroscopically assisted treatment of intraosseous ganglions of the lunate: A new technique. *J Hand Surg Am* 2003;28(1):62-8.
5. Edwards SG, Johansen JA. Prospective outcomes and associations of wrist ganglion cysts resected arthroscopically. *J Hand Surg Am* 2009;34(3):395-400.
6. Gant J, Ruff M, Janz BA. Wrist ganglions. *J Hand Surg Am* 2011;36(3):510-2.
7. Mathoulin C, Hoyos A, Pelaez J. Arthroscopic resection of wrist ganglia. *Hand Surg* 2004;9(2):159-64.
8. Steinberg BD, Kleinman WB. Occult scapholunate ganglion: A cause of dorsal radial wrist pain. *J Hand Surg Am* 1999;24(2):225-31.
9. Vo P, Wright T, Hayden F, Dell P, Chidgey L. Evaluating dorsal wrist pain: MRI diagnosis of occult dorsal wrist ganglion. *J Hand Surg Am* 1995;20(4):667-70.
10. Clay NR, Clement DA. The treatment of dorsal wrist ganglia by radical excision. *J Hand Surg Br* 1998;13:187-91.
11. Beredjikian PK, Bozenka DJ, Leung YL, Monaghan BA. Complications of wrist arthroscopy. *J Hand Surg Am* 2004;29:406-11.
12. Seidman GD, Margles SW. Dorsal wrist ganglion presenting as anterior wrist ganglion. *J Hand Surg Am* 1994;19(6): 959-60.
13. Rocchi L, Canal A, Pelaez J, Fanfani F, Catalano F. Results and complications in dorsal and volar wrist ganglia arthroscopic resection. *Hand Surg* 2006;11(1-2):21-6.

14. **Shih JT, Hung ST, Lee HM, Tan CM.** Dorsal ganglion of the wrist: results of treatment by arthroscopic resection. *Hand Surg* 2002;7(1):1-5.
15. **Schrank C, Meirer R, Stähler A, Nerlich A, Reiser M, Putz R.** Morphology and topography of intraosseous ganglion cysts in the carpus: An anatomic, histopathologic, and magnetic resonance imaging correlation study. *J Hand Surg Am* 2003;28(1):52-61.
16. **Teefey SA, Middleton WD, Patel V, Hildebolt CF, Boyer MI.** The accuracy of high-resolution ultrasound for evaluating focal lesions of the hand and wrist. *J Hand Surg Am* 2004;29(3):393-9.