

PRESENTACIÓN DE CASOS

Síndrome del túnel cubital causado por el músculo anconeus epitrochlearis

Reporte de un caso

JUAN SIMONE,* FERNANDO MALETTI* Y GUILLERMO AZULAY**

*Servicio de Ortopedia y Traumatología, **Departamento de Imágenes,
Hospital Alemán, Ciudad Autónoma de Buenos Aires

Caso clínico

Mujer de 29 años de edad, que consultó por dolor en la región epitroclear del codo izquierdo, de más de un año de evolución, asociado a signos y síntomas de neuritis cubital. El miembro afectado era el dominante y su trabajo habitual era de escritorio. No presentaba síntomas en el miembro contralateral. Había realizado más de 30 sesiones de fisioterapia con diagnóstico previo de epitrocleítis sin obtener resultados satisfactorios.

En el examen físico, se detectó tumefacción medial del tríceps distal sin tensión, pero con dolor a la palpación. La movilidad del codo izquierdo era completa y no había resaltos ni bloqueos en todo el arco de movimiento. La palpación de la inserción proximal de los músculos epitrocleares le generaba leve dolor, que no se exacerbaba con la flexión resistida de muñeca y dedos de la mano. Por el contrario, la extensión resistida del codo aumentaba el dolor a nivel del borde medial del tríceps distal. El test de flexión del codo durante la consulta no producía parestesias ni dolor. No obstante, refería parestesias en el territorio del nervio cubital durante las actividades cotidianas, que se incrementaban con la percusión de dicho nervio (signo de Tinel positivo).

Se solicitó una ecografía de ambos codos que mostró la presencia de un músculo aberrante en el territorio del canal epitrocleo-olecraneano de ambos codos, compatible con "anconeus epitrochlearis bilateral". El músculo accesorio del codo izquierdo estaba edematoso y su espesor

estaba aumentado, lo que disminuía el diámetro del canal epitrocleo-olecraneano (Fig. 1).

Se solicitó un electromiograma que informó neuroconducción motora y sensitiva conservada del nervio cubital. Las radiografías del codo izquierdo en proyección de frente, de perfil y de túnel cubital no revelaron particularidades.

Ante la persistencia de los síntomas clínicos y la falta de respuesta al tratamiento conservador, se decidió la intervención quirúrgica.

Técnica quirúrgica

Paciente en decúbito dorsal, con anestesia general y manguito hemostático. Se realizó un abordaje medial para codo izquierdo, disecando los planos hasta que se observó el nervio cubital ingresando en el túnel cubital por debajo del anconeus epitrochlearis. Este tenía inserción desde la epitroclea hasta el olécranon (Fig. 2). Se disecó el músculo accesorio y se constató el trayecto del nervio cubital en un plano más profundo (Fig. 3). Se seccionó el músculo desde la epitroclea, se lo evirtió y se constató la proyección de fibras musculares hacia el músculo tríceps de forma proximal y al olécranon de forma distal y, también, elementos neurovasculares que se dirigían hacia el vientre muscular (Fig. 4). Se resecoó la totalidad del músculo aberrante dejando libre las fibras mediales del tríceps. Se completó la descompresión del nervio con la apertura del túnel cubital incluyendo la apertura de la aponeurosis del flexor carpi ulnaris (Fig. 5). No se produjo subluxación del nervio ante maniobras de flexo-extensión del codo, por lo cual no se hizo ninguna transposición. Se liberó el manguito hemostático, se efectuó control de hemostasia y cierre de la herida por planos hasta la piel, para luego realizar vendaje e inmovilización con valva braquiopalmar durante 48 horas.

Recibido el 29-12-2013. Aceptado luego de la evaluación el 20-1-2015.
Correspondencia:

Dr. JUAN SIMONE
jpsimone80@yahoo.com.ar

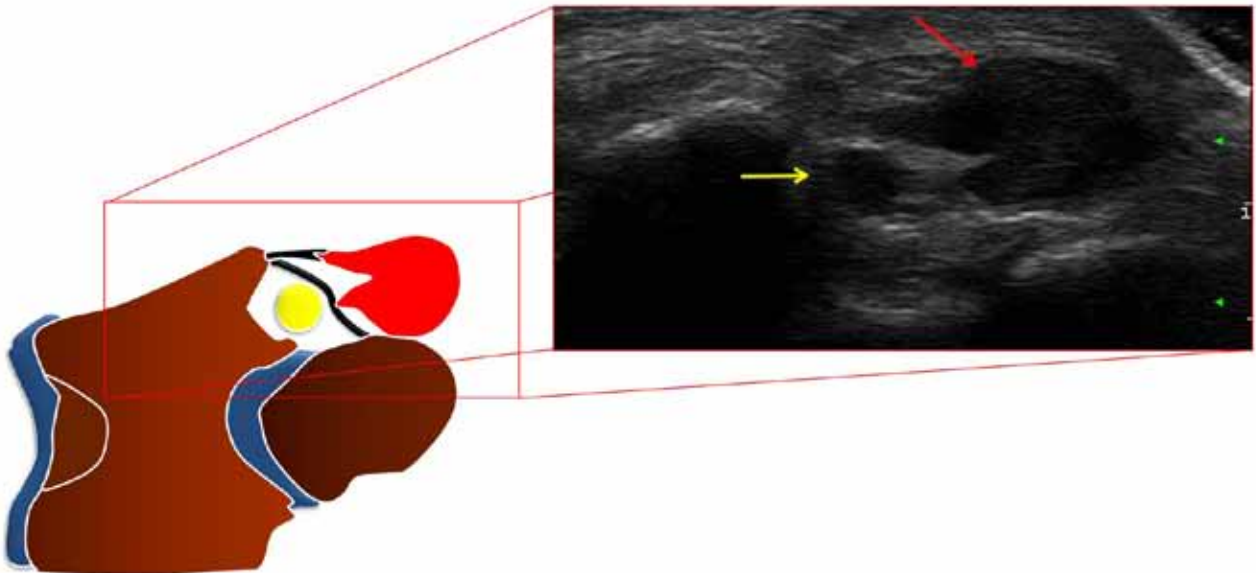


Figura 1. Corte axial ecográfico con esquema que representa el nervio cubital (flecha amarilla) y el músculo anconeus epitrochlearis (flecha roja).

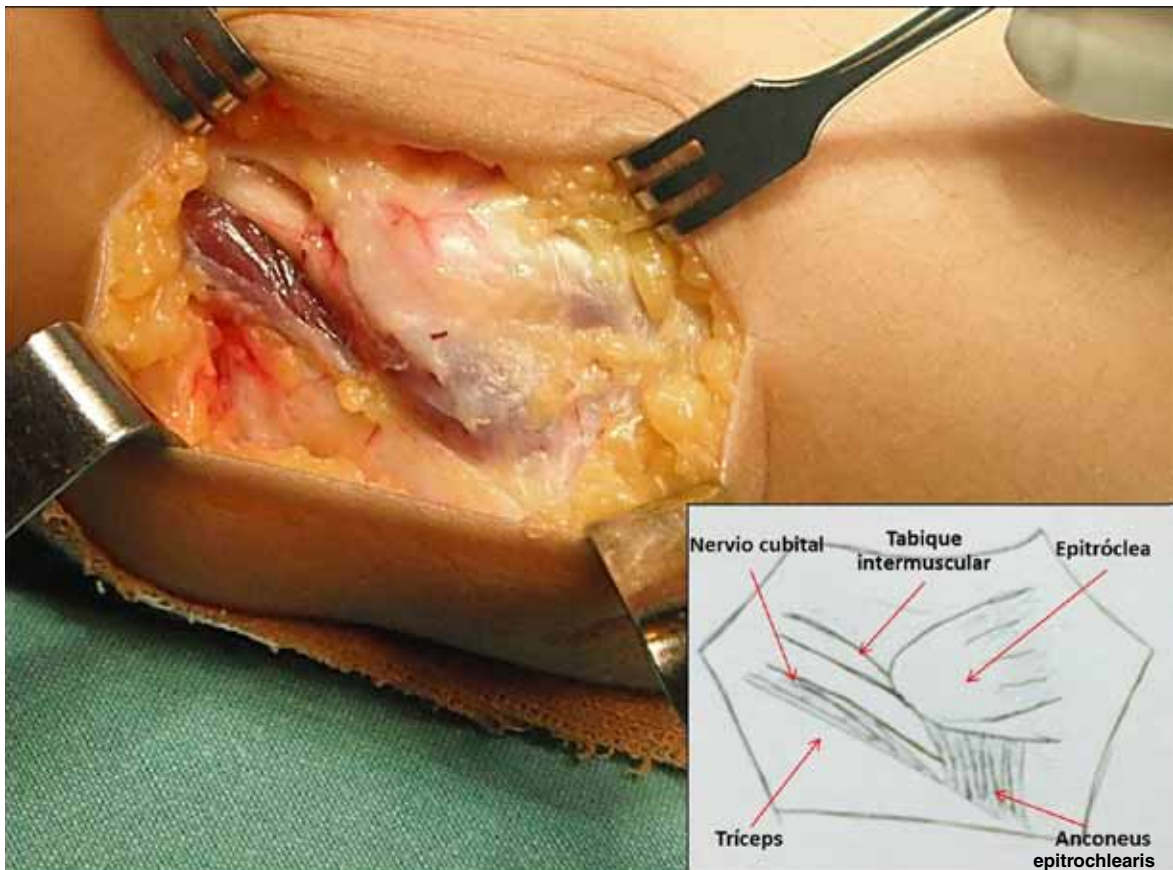


Figura 2. Nervio cubital que ingresa en el túnel cubital por debajo del anconeus epitrochlearis.

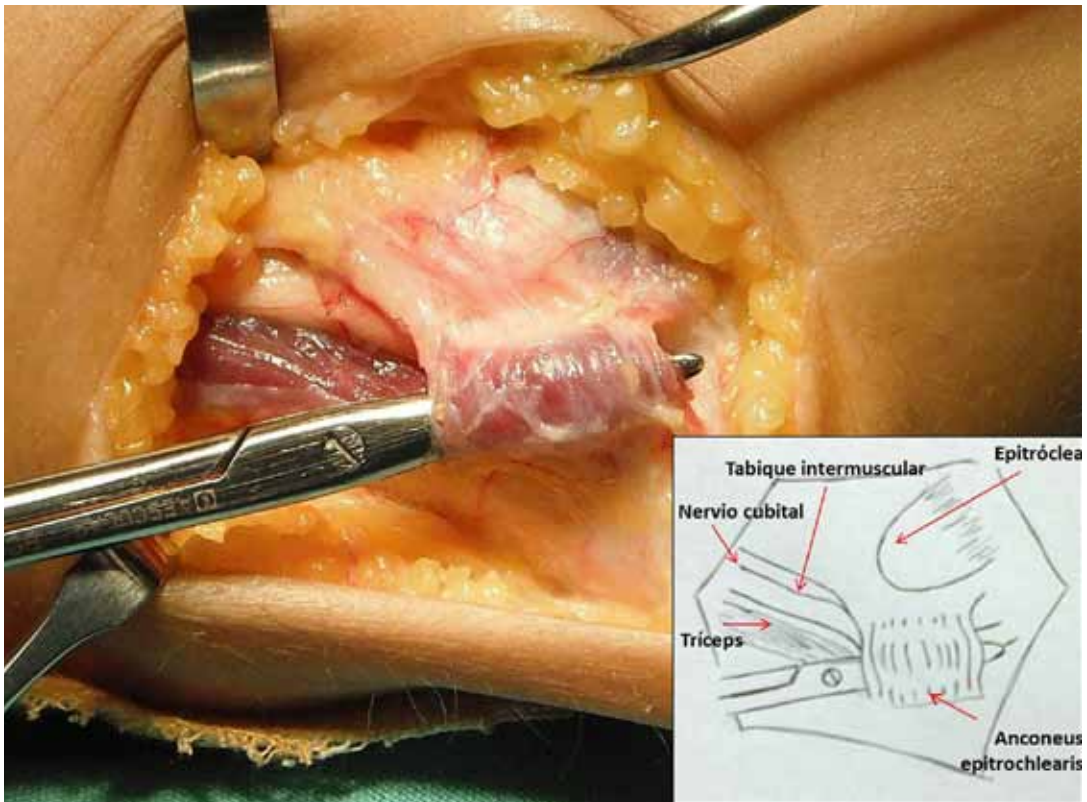


Figura 3. Músculo accesorio disecado. Se observa clara inserción desde la epitrochlea hasta el olécranon.

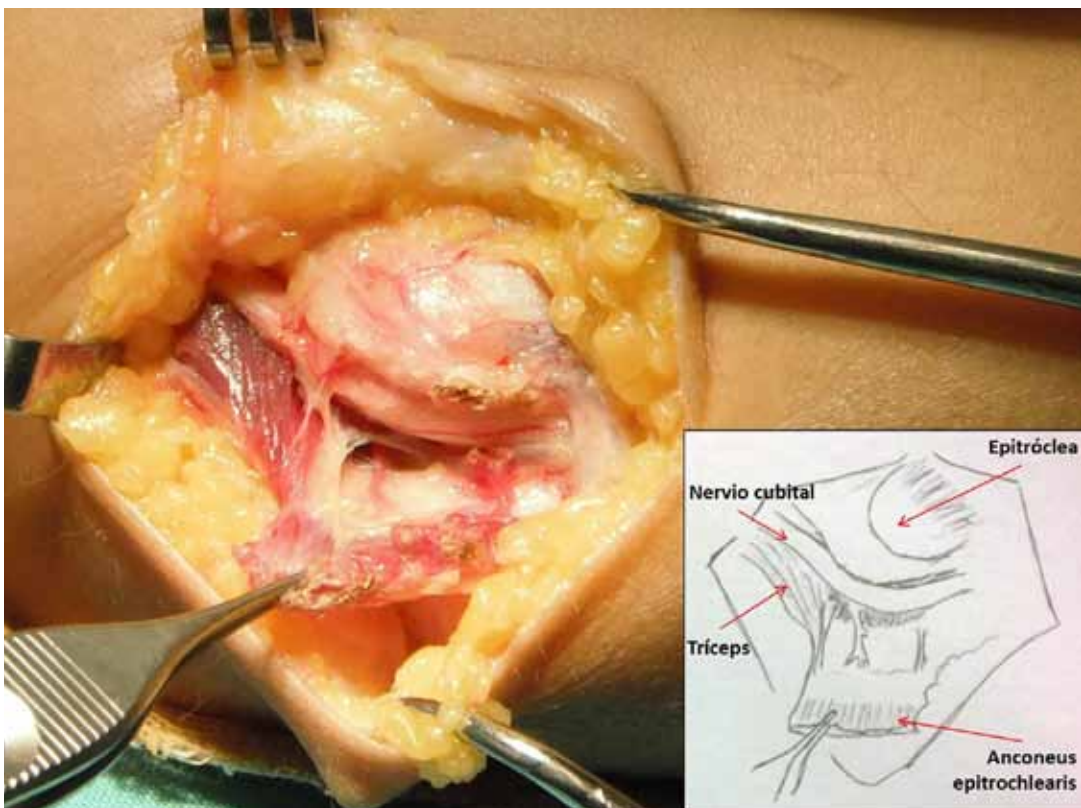


Figura 4. Músculo accesorio evertido con demostración del pedículo vasculonervioso y estrecha relación con el músculo tríceps.

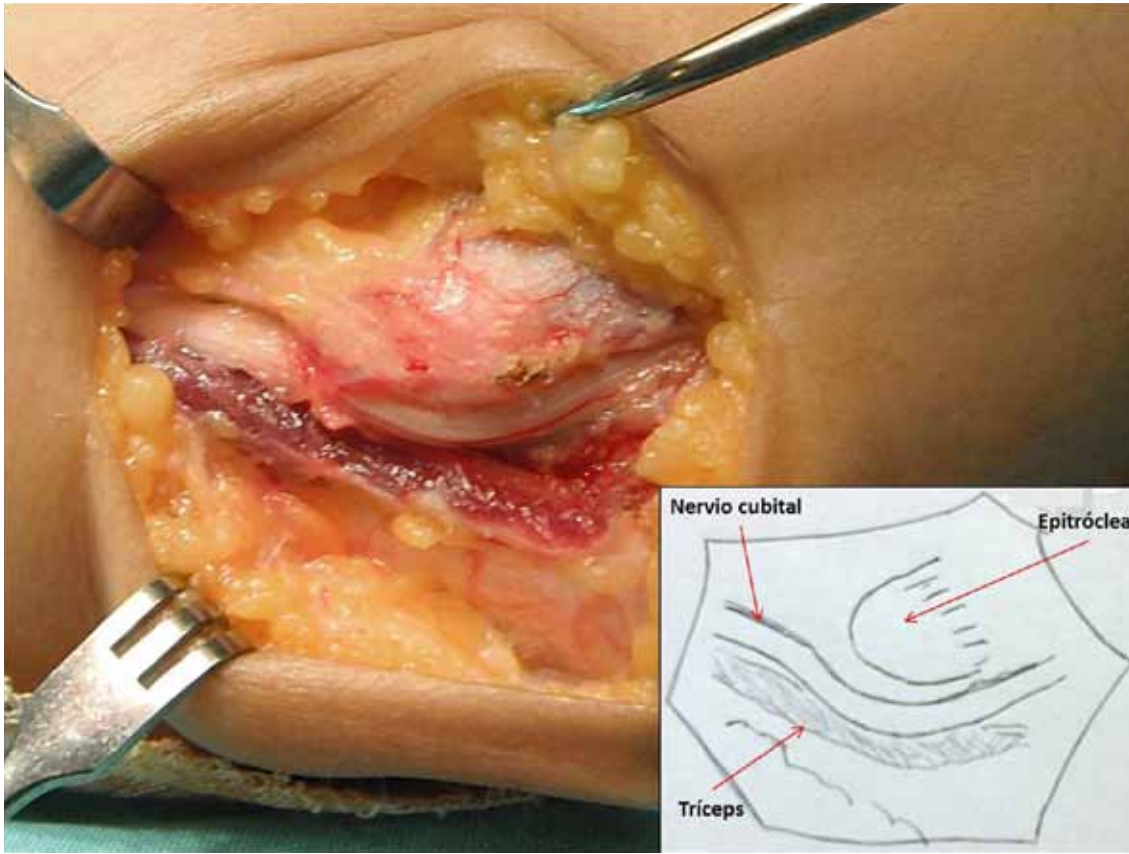


Figura 5. Nervio cubital completamente liberado y estable ante maniobras de flexión y extensión del codo.

Posoperatorio

A las 48 horas de la cirugía, se retiró la inmovilización. La paciente no sufrió dolor ni parestesias y la herida evolucionó bien, sin tumefacción, secreción, ni hematoma. Se colocó un vendaje blando y se indicó comenzar con la movilidad del codo. Se permitió realizar tareas domésticas suaves sin carga de peso. A las 2 semanas de la operación, se retiraron los puntos. La paciente comenzó con actividades sin restricciones a las 4 semanas de la cirugía. Durante los controles subsiguientes a los 3 y 6 meses, no tenía síntomas y realizaba sus actividades habituales sin dificultad.

Discusión

El nervio cubital deriva del tronco secundario anteroinferior del plexo braquial. Sus fibras nerviosas provienen del octavo nervio cervical y el primer dorsal. Luego, en el brazo, atraviesa el tabique intermuscular medial y desciende por el lado interno del músculo tríceps para ingresar en el túnel cubital.¹⁻³

La neuropatía compresiva del nervio cubital es la segunda patología compresiva de nervios periféricos más frecuente luego del síndrome del túnel carpiano.^{2,4} Las

causas de la neuropatía cubital pueden estar dadas por su compresión en: 1) el tabique intermuscular (arcada de Struthers, hipertrofia de la cabeza medial del tríceps y resalto de la cabeza medial del tríceps), 2) el epicóndilo medial (deformidad en valgo), 3) el túnel cubital (engrosamiento de la banda de Osborne, osteofitos, osificaciones heterotópicas, gangliones y la presencia del músculo anconeus epitrochlearis) y 4) la salida del flexor capi ulnaris (aponeurosis flexo-pronadora profunda).^{2,5-7}

El túnel cubital está formado por un piso (cápsula articular, y el segmento posterior y transversal del ligamento colateral medial) y un techo (retináculo del túnel cubital y lámina profunda de la aponeurosis del flexor carpi ulnaris). El retináculo es la banda fibrosa que se extiende desde el epicóndilo hasta la punta del olécranon. Según O'Driscoll y cols.,⁸ hay cuatro variantes: 0 = ausente con nervio inestable, 1a = retináculo normal, fino sin compresión a la flexión, 1b = retináculo engrosado con aumento de tensión entre 90° y 120° de flexión y 2 = retináculo reemplazado por el músculo anconeus epitrochlearis (Tabla). Dicho músculo está presente en reptiles, anfibios y algunos mamíferos.⁶ También se lo conoce como ancóneo accesorio y músculo epitrocleo-cubital.^{1,9} Su función en el codo humano es incierta. Dada su inserción entre la epitróclea y el olécranon, el músculo aberrante podría tener

una función estabilizadora para la rotación posteromedial, así como el músculo anconeus lo tiene para la estabilización posterolateral. Se cree que protege al nervio y ayuda a prevenir su subluxación anterior.¹⁰

La presencia del músculo anconeus epitrochlearis no es poco frecuente. Se ha observado en el 3-28% de las disecciones en especímenes cadavéricos, aunque pocas veces genera síntomas.^{6,8} Husarik y cols.¹¹ han encontrado este músculo accesorio en el 23% de las resonancias magnéticas de pacientes asintomáticos. Se cree que el retináculo del túnel cubital es un remanente de dicho músculo.¹²

El electromiograma suele arrojar resultados falsos negativos si se examinan las fibras no comprimidas en vez de las comprimidas. Se deben realizar estudios de conducción cortos y segmentarios para detectar la neuropatía cubital inducida por el anconeus epitrochlearis.^{2,10} Es por ello que, ante síntomas clínicos, los estudios complementarios, como la ecografía o la resonancia magnética, son de gran utilidad diagnóstica.^{7,11,13}

En nuestra disección quirúrgica, hallamos una relación directa con el músculo tríceps. Varias de sus fibras presentaban inserción en el músculo tríceps de forma perpendicular. Esto generaría una acción sinérgica entre ambos músculos durante su contracción. Debido a esta co-contracción es posible que, durante la extensión contrarresistencia del codo, aumentara la tensión del techo del túnel cubital y, por ende, la presión sobre el nervio. Por ello, creemos que la paciente sufría síntomas exacerbados durante la extensión del codo. Asimismo, durante la intervención, fue posible visualizar una rama nerviosa proveniente del nervio cubital al músculo anconeus epitrochlearis. Le Double¹⁴ ha descrito una rama del nervio cubital para el músculo aberrante, que puede dirigirse directamente desde el nervio cubital, desde una rama articular del codo o desde la rama del flexor carpi ulnaris (Fig. 4).

Tabla. Clasificación de variantes del retináculo del túnel cubital

Grado	
0	Ausente con nervio inestable
1a	Normal, fino sin compresión durante la flexión del codo
1b	Engrosado con aumento de tensión entre 90° y 120° de flexión
2	Reemplazado por el músculo anconeus epitrochlearis

El síndrome del túnel cubital causado por anconeus epitrochlearis rara vez se documenta. El mayor aporte a la literatura proviene de reportes de casos aislados.^{1,5,6,12,15} Una de las series más grandes es la de Masear y cols.¹⁶ con 5 casos de neuropatía cubital asociados a anconeus epitrochlearis y tratados mediante resección y descompresión sin transposición. Todos los casos volvieron a la normalidad luego de un seguimiento de 16 a 29 meses tras la cirugía.

La presencia asintomática del músculo anconeus epitrochlearis es frecuente en la población general. Se lo debe tener en cuenta como diagnóstico diferencial ante casos de síndrome del túnel cubital y epitrocleítis inespecífica. La exéresis del músculo descomprime efectivamente al nervio cubital. La transposición del nervio luego de su liberación queda a criterio del cirujano acorde a la estabilidad remanente.

Bibliografía

1. **Dekelver I, Van Glabbeek F, Dijis H, Stassijns G.** Bilateral ulnar nerve entrapment by the M. anconeus epitrochlearis. A case report and literature review. *Clin Rheumatol* 2012;31(7):1139-42.
2. **Posner MA.** Compressive ulnar neuropathies at the elbow: I. Etiology and diagnosis. *J Am Acad Orthop Surg* 1998;6(5):282-8.
3. **Rouvière H, Delmas A.** *Anatomía humana descriptiva, topográfica y funcional*, 9ª ed. Barcelona: Masson S.A; 1996; tomo 3: 193-8.
4. **Assmus H, Antoniadis G, Bischoff C, Hoffmann R, Martini AK, Preissler P, et al.** Cubital tunnel syndrome. A review and management guidelines. *Cent Eur Neurosurg* 2011;72:90-8.
5. **Hsu RW, Chen CY, Shen WJ.** Ulnar nerve palsy due to concomitant compression by the anconeus epitrochlearis muscle and a ganglion cyst. *Orthopedics* 2004;27(2):227-8.
6. **O'Hara JJ, Stone JH.** Ulnar nerve compression at the elbow caused by a prominent medial head of the triceps and an anconeus epitrochlearis muscle. *J Hand Surg Br* 1996;21(1):133-5.
7. **Okamoto M, Abe M, Shirai H, Ueda N.** Diagnostic ultrasonography of the ulnar nerve in cubital tunnel syndrome. *J Hand Surg Br* 2000;25(5):499-502.

8. **O'Driscoll SW, Horii E, Carmichael SW, Morrey BF.** The cubital tunnel and ulnar neuropathy. *J Bone Joint Surg Br* 1991;73: 613-7.
9. **Celli A, Rovesta C, Marongiu MC.** Elbow nerve tunnel syndromes. En: **Celli A, Celli L, Morrey BF.** *Treatment of elbow lesions*, Milan, Italy: Springer-Verlag Italia; 2008:281-98.
10. **Byun SD, Kim CH, Jeon IH.** Ulnar neuropathy caused by an anconeus epitrochlearis: clinical and electrophysiological findings. *J Hand Surg Eur* 2011;36(7):607-8.
11. **Husarik DB, Saupé N, Pfirrmann CW, Jost B, Hodler J, Zanetti M.** Elbow nerves: MR findings in 60 asymptomatic subjects--normal anatomy, variants, and pitfalls. *Radiology* 2009;252(1):148-56.
12. **Von Clemens HJ.** Zur morphologie des ligamentum epitrochleoanconeum. *Anat Anz* 1957;104:343-4.
13. **Li X, Dines JS, Gorman M, Limpisvasti O, Gambardella R, Yocum L.** Anconeus epitrochlearis as a source of medial elbow pain in baseball pitchers. *Orthopedics* 2012;35(7):e1129-32.
14. **Le Double AF.** *Traite des variations du systeme musculaire de l'homme et de leur signification au point de vue de l'anthropologie zoologiques*, 2^a ed. Schleicher Freres; 1897:60-75.
15. **Dahners LE, Wood FM.** Anconeus epitrochlearis, a rare cause of cubital tunnel syndrome: a case report. *J Hand Surg* 1984;9: 579-80.
16. **Masear VR, Hill JJ Jr, Cohen SM.** Ulnar compression neuropathy secondary to the anconeus epitrochlearis muscle. *J Hand Surg* 1988;13:720-724.