

# Reparación sistemática del manguito rotador: Clasificación de la Fundación Santa Fe de Bogotá

**Guido Fierro, Mercedes Salas, Andrés Jiménez, Jorge Rojas, Juan Carlos González**

*Sección de Hombro y Codo, Departamento de Ortopedia y Traumatología, Hospital Universitario Fundación Santa Fe de Bogotá, Bogotá, Colombia*

## RESUMEN

La cirugía de manguito rotador se ha popularizado en los últimos años y pasó de realizarse mediante una técnica abierta, en la mayoría de los casos, a la reparación artroscópica. Se han descrito múltiples técnicas para la fijación del hueso, pero no se han estandarizado el orden y los pasos para llevar a cabo esta reparación, lo que generó inconsistencias y heterogeneidad en los resultados de la reparación. En este artículo, se propone una nueva clasificación de las lesiones del manguito rotador que les permitirá a los cirujanos tomar decisiones durante la cirugía de reparación artroscópica del manguito rotador.

**Palabras clave:** Reparación del manguito rotador; artroscopia; clasificación; cirugía.

**Nivel de Evidencia:** IV

## Standardized Rotator Cuff Repair. Classification of Fundación Santa Fe de Bogotá

## ABSTRACT

Rotator cuff surgery has become more popular in recent years, transitioning from an open technique to arthroscopic surgery. Although multiple techniques for bone fixation have been described, the steps to perform this repair have not been standardized, leading to inconsistencies and heterogeneity in the outcomes. This article proposes a new classification of rotator cuff injuries that will help surgeons make decisions during arthroscopic rotator cuff repair surgery.

**Keywords:** Rotator cuff repair; arthroscopy; classification; surgery.

**Level of Evidence:** IV

## INTRODUCCIÓN

La cirugía de manguito rotador se ha popularizado en los últimos años y pasó de realizarse mediante una técnica abierta, en la mayoría de los casos, a la reparación artroscópica.<sup>1</sup> Se han descrito múltiples técnicas para la fijación del hueso,<sup>2-5</sup> pero no se han estandarizado el orden y los pasos para la reparación, lo que ha generado inconsistencias y heterogeneidad en los resultados de la reparación.

En este artículo, se propone una nueva clasificación de las lesiones del manguito rotador que les permitirá a los cirujanos tomar decisiones durante la cirugía de reparación artroscópica del manguito rotador.

## CLASIFICACIONES ACTUALES

Las clasificaciones actuales de la lesión del manguito rotador se basan en su morfología, el tamaño, la cantidad de tendones afectados, la localización de la rotura, el grado de atrofia y el grado de compromiso en la inserción (parciales/completas) del tendón, y se han utilizado como referencia para comparar los resultados entre estudios.<sup>6-13</sup> Estas clasificaciones descritas no guían al cirujano durante la operación, no permiten estandarizar la reparación para la gran mayoría de los pacientes, y no describen el grado de reparación logrado al final de la cirugía, dado que, en muchos casos, no es posible la reparación total del defecto.

Recibido el 3-6-2022. Aceptado luego de la evaluación el 26-6-2022 • Dra. MERCEDES SALAS • mercedeselenasalas@gmail.com

 <https://orcid.org/0000-0002-0282-7904>

**Cómo citar este artículo:** Fierro G, Salas M, Jiménez A, Rojas J, González JC. Reparación sistemática del manguito rotador: Clasificación de la Fundación Santa Fe de Bogotá. *Rev Asoc Argent Ortop Traumatol* 2023;88(4):457-463. <https://doi.org/10.15417/issn.1852-7434.2023.88.4.1595>

### Clasificación de la Fundación Santa Fe de Bogotá (FSFB)

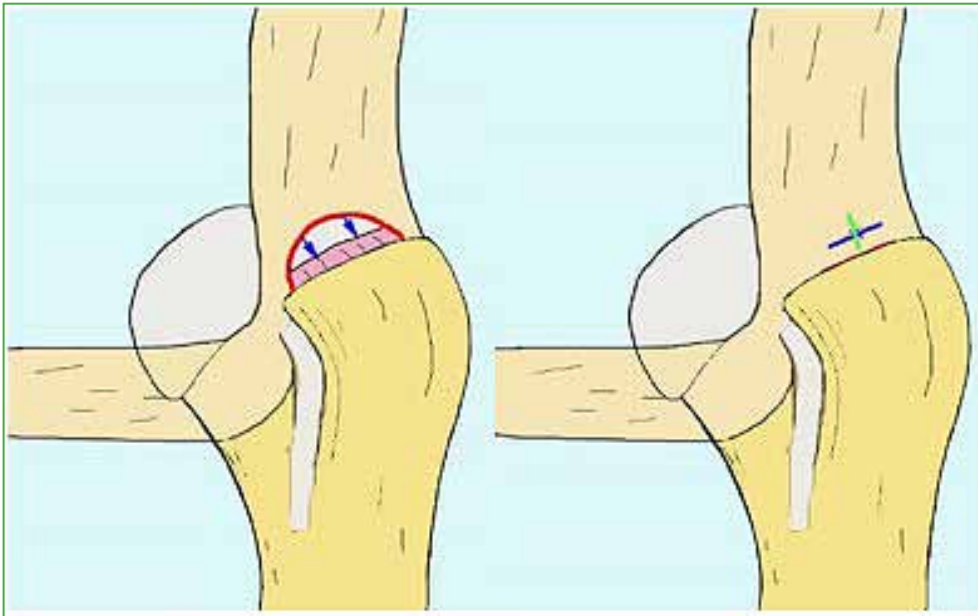
La clasificación de la FSFB busca estandarizar la reparación del manguito rotador brindando al ortopedista una guía de manejo de acuerdo con el tipo de lesión y describiendo el grado de reparación alcanzado (Tabla). Se fundamenta en dos principios; el primero es la reparación de los pilares del intervalo rotador (pilar proximal: porción más anterior del tendón del supraespinoso y pilar distal: porción más superior del tendón del subescapular). El segundo es conseguir una reparación anatómica del manguito rotador (reparación del tendón sin tensión o pliegues, lo cual se logra con suturas de convergencia acorde al vector de tracción que, en su mayoría, es de posteromedial a anterolateral y, en algunos pocos casos, de anteromedial a posterolateral).<sup>14,15</sup>

**Tabla.** Clasificación de la Fundación Santa Fe de Bogotá para lesiones completas del manguito rotador

Tipo	Definición	Tratamiento
0	Todos los tendones insertados en el hueso	No reparar/Fin de la cirugía
I	Tendón desinsertado del hueso  Diámetro anteroposterior mayor que el diámetro medio-lateral  Lesión en medialuna/Sin vértice	Llevar el tendón directamente al hueso. Usar anclajes o túneles  No requiere suturas de convergencia
II	Vértice identificable  Pilar proximal del intervalo rotador identificable e insertado al hueso	Requiere suturas de convergencia  Sutura de convergencia de posteromedial a anterolateral o de anteromedial a posterolateral para cerrar el vértice de la lesión  Luego, reparar como lesión tipo I
III	Lesión del pilar proximal del intervalo rotador  Pilar distal del intervalo rotador insertado al hueso	Fijar el vértice del pilar proximal a la parte más superior y lateral del subescapular o a su zona de inserción en la porción más anterior de la tuberosidad mayor  Luego, reparar como lesión tipo II  Luego, reparar como lesión tipo I
IV	Lesión del pilar distal del intervalo rotador	Fijar el vértice del pilar distal a la tuberosidad menor  Luego, reparar como lesión tipo III  Luego, reparar como lesión tipo II  Luego, reparar como lesión tipo I

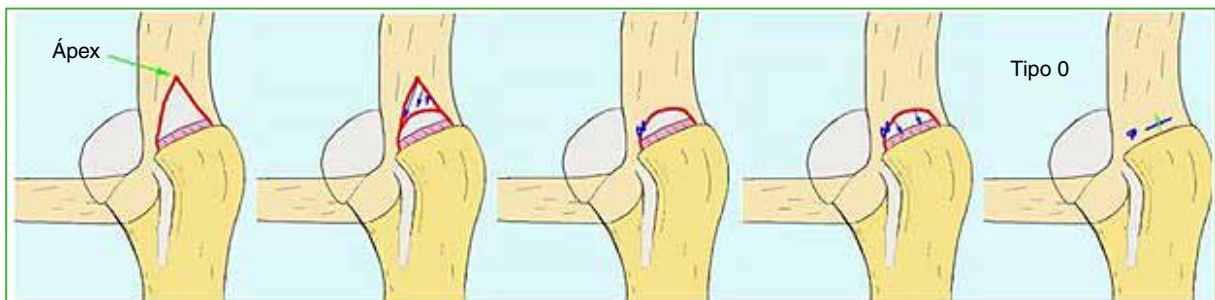La clasificación de la FSFB no hace referencia al método de fijación utilizado (una o doble fila, anclajes o túneles óseos) y es considerada una clasificación intraoperatoria que se puede extrapolar a los hallazgos prequirúrgicos en la resonancia magnética.

Durante la cirugía, es posible clasificar las lesiones en cinco tipos según sus características y la reparación artroscópica que se debería realizar. Las lesiones tipo 0 hacen referencia a un manguito rotador sin lesión o con todos los tendones reparados, es decir, la lesión ya reparada. Las reparaciones completas con un anclaje o las reparaciones hasta la mitad medial de la huella se consideran lesiones tipo 0. Una lesión es tipo I cuando el tendón del supraespinoso o infraespinoso no está unido a la tuberosidad mayor, con el pilar proximal intacto y sin un vértice en la zona de lesión del tendón. En las lesiones tipo I, el diámetro anteroposterior suele ser mayor que el diámetro mediolateral y se caracterizan por tener una forma de medialuna creciente. El tratamiento de las lesiones tipo I consiste en llevar el tendón al hueso, y fijarlo. No requiere convergencias ni liberaciones adicionales (Figura 1).



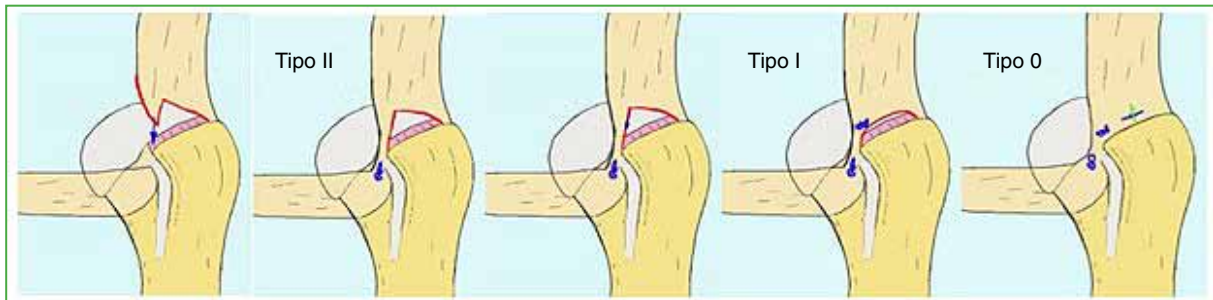
**Figura 1.** Lesión tipo I: el tendón del supraespinoso o infraespinoso no está unido a la tuberosidad mayor, con el pilar proximal intacto y sin un vértice en la zona de lesión del tendón (forma de medialuna creciente). Tratamiento: llevar el tendón al hueso, y fijarlo.

Se clasifican como tipo II aquellas lesiones donde hay un ápex en la lesión del tendón y se mantienen los pilares del intervalo rotador. El tratamiento de las lesiones tipo II se basa en realizar una convergencia de posteromedial a anterolateral o de anteromedial a posterolateral para cerrar el vértice de la lesión, llevando la lesión a ser tipo I y posteriormente se repara como si fuera tipo I (Figura 2).

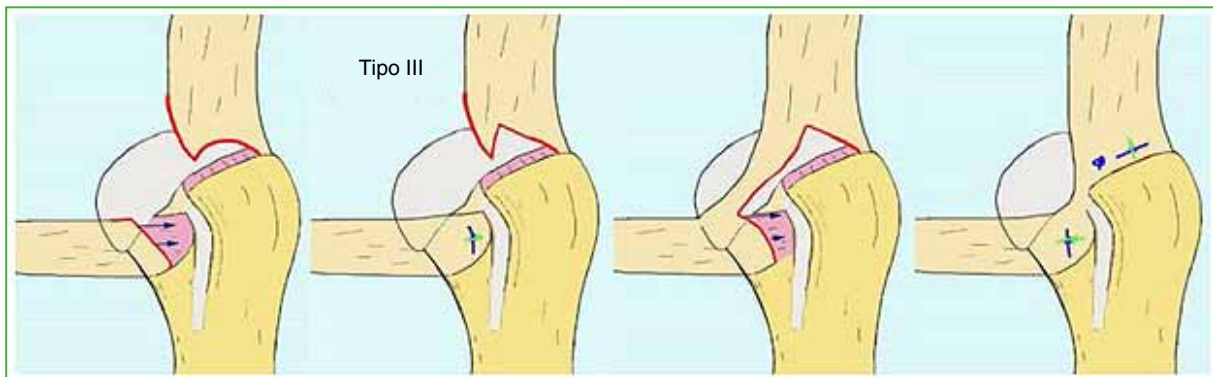


**Figura 2.** Lesión tipo II: hay un ápex en la lesión del tendón y se mantienen los pilares del intervalo rotador. Tratamiento: realizar una convergencia de posteromedial a anterolateral, llevando la lesión a ser tipo I, posteriormente, se repara como una lesión tipo I.

Las lesiones tipo III son aquellas con rotura del pilar proximal del intervalo rotador y con el pilar distal unido al hueso. El tratamiento consiste en la fijación del pilar proximal, luego, se procede como una lesión tipo II. Si no hay ápex en la lesión después de la fijación del pilar proximal, se procede como tipo I (Figura 3). Se considera lesión tipo IV cuando hay rotura del pilar distal del intervalo rotador y también a las lesiones aisladas del tendón del subescapular. El manejo de las lesiones tipo IV consiste en reparar el tendón del subescapular a la tuberosidad menor y, luego, reparar como una lesión tipo III (Figura 4). No hay suficiente evidencia que apoye la separación del tendón del supraespinoso del subescapular cuando estas están unidas.<sup>16</sup>



**Figura 3.** Lesión tipo III: rotura del pilar proximal del intervalo rotador con el pilar distal unido al hueso. Tratamiento: fijación del pilar proximal, luego, reparación como una lesión tipo II. Si no hay un ápex en la lesión después de fijar el pilar proximal, se repara como una lesión tipo I.



**Figura 4.** Lesión tipo IV: lesión del pilar distal del intervalo rotador. Incluye las lesiones aisladas del tendón del subescapular. Tratamiento: reparar el tendón del subescapular a la tuberosidad menor, luego, reparar como una lesión tipo III.

## Procedimiento quirúrgico

Para reparar sistemáticamente el manguito rotador, la cirugía se puede dividir en dos componentes: “no manguito” y “manguito rotador”.

### Componentes “no manguito” de la cirugía de manguito rotador

El componente “no manguito” hace referencia a todos los procedimientos diferentes de llevar el tendón al hueso. Entre los componentes “no manguito”, encontramos los siguientes procedimientos:

- Tenotomía o tenodesis de la porción larga del bíceps, incluye todos los tipos de tenodesis descritas. La decisión entre realizar una tenotomía o una tenodesis depende de la preferencia del cirujano según cada paciente.<sup>17-19</sup>
  - La liberación del intervalo rotador que incluye la resección de la cápsula y la bursa en la región anterior del intervalo rotador permite un mejor acceso y facilita los procedimientos en las lesiones tipo III y IV de la clasificación de la FSFB.<sup>20</sup>
  - La sinovitis asociada a lesiones del manguito rotador puede aumentar la probabilidad de rigidez posoperatoria; por lo tanto, en pacientes con sinovitis, recomendamos la sinovectomía parcial o total.<sup>21</sup>
  - La cápsula articular juega un papel fundamental en la enfermedad del manguito rotador. Su liberación permite una excursión del tendón a la huella con menor tensión.<sup>22</sup> Para las lesiones tipo II, recomendamos la capsulotomía superior, posterior e inferior y, para las lesiones tipo IV, la liberación de la cápsula anterior.

- Las bursas subacromial, subdeltoidea y subescapular cumplen una función protectora y de nutrición de este y es necesaria su resección para realizar la técnica quirúrgica de la reparación del manguito; por tal motivo, recomendamos que la cantidad de bursa resecada sea la menor posible, salvo en pacientes con bursitis extensa, donde su liberación debe ser amplia.<sup>23</sup>
- Con el fin de permitir la excursión del tendón retraído a la huella, debe ser liberado en la espina de la escápula en las lesiones tipo II y en la cara lateral de la coracoides, a nivel del ligamento coracohumeral, en las lesiones tipo IV.
- La decisión de modificar o no la forma del acromion y la cantidad de acromion resecado se toma según el paciente. No hay evidencia sólida que sustente el uso de la acromioplastia, de forma rutinaria, en pacientes con lesiones del manguito rotador sometidos a cirugía de reparación.<sup>24</sup>
- El desbridamiento de la huella del manguito en el húmero tiene como fin conseguir un lecho sangrante donde fijar el tendón, ya que favorece su cicatrización. En algunos artículos publicados, se sugiere la perforación de la huella con más de 1 cm de profundidad y menos de 2 mm de diámetro por cada perforación para favorecer la cicatrización del tendón. Sin embargo, estudios recientes no han hallado una diferencia estadísticamente significativa de lo anterior.<sup>25</sup>
- En pacientes con artrosis acromioclavicular sintomática, se asocia la cirugía de resección de la clavícula distal a la reparación del manguito rotador.<sup>26</sup>

Una vez realizado el componente “no manguito” de la cirugía de manguito rotador, se procede con el componente “manguito rotador” que consiste en planear su reparación y fijación al hueso, según las características de la lesión.

## DISCUSIÓN

Los recientes estudios de anatomía han mostrado, con más detalle, la forma de inserción de los tendones del manguito rotador, lo que ha permitido entender los patrones de retracción y progresión de la enfermedad.<sup>27</sup> La distribución de las fibras del manguito rotador no es de medial a lateral exclusivamente, sino que tienen forma de abanico con una distribución de posteromedial a anterolateral en la mayoría de los casos. La reparación debe reproducir la anatomía del manguito, por lo que la dirección de la convergencia debe ser de posteromedial a anterolateral o de anteromedial a posterolateral, según cada patrón de retracción del tendón antes de fijar el tendón al hueso.<sup>14,15</sup>

Se han publicado muchos artículos sobre técnicas de fijación del tendón roto al hueso, pero no hay estudios que estandaricen la secuencia de reparación del tendón del manguito rotador, en parte, por la gran variabilidad de las morfologías de la rotura y el nivel de entrenamiento del cirujano.<sup>2-5</sup> Las clasificaciones actuales en las que se basan los estudios disponibles no guían al cirujano durante la operación, esto determina que las decisiones tomadas durante la operación sean muy variables.<sup>6-13</sup> Por este motivo, la validez externa de los estudios es baja, dado que los pacientes con el mismo tipo de lesión son tratados de forma diferente, con resultados variables de un centro de atención a otro. Se han descrito clasificaciones integradoras, como la propuesta por la *International Society of Arthroscopy, Knee Surgery and Orthopaedic Sports Medicine* (ISAKOS), en la que se agrupan las clasificaciones antes descritas buscando describir mejor la lesión,<sup>13</sup> pero no guía al cirujano durante la operación ni estandariza la forma en la que se debe efectuar la reparación del manguito rotador.

De la necesidad de generar una clasificación que permita un abordaje quirúrgico sistemático y estandarizado de las lesiones del manguito rotador nace la clasificación de la FSFB. Esta clasificación fue diseñada para guiar al cirujano durante la reparación del manguito rotador de una forma homogénea y estandarizada sobre la base de la morfología y el compromiso de los tendones en las lesiones del manguito rotador.

## CONCLUSIÓN

La clasificación de la FSFB basada en la morfología de la lesión y el compromiso tendinoso busca brindar al cirujano, de una forma sencilla y estandarizada, un proceso de reparación que pueda ser reproducible en el mundo y garantice, de este modo, una validez externa que permita homogenizar los resultados de la bibliografía médica.

Conflicto de intereses: Los autores no declaran conflictos de intereses.



## BIBLIOGRAFÍA

1. Ensor KL, Kwon YW, DiBeneditto MR, Zuckerman JD, Rokito AS. The rising incidence of rotator cuff repairs. *J Shoulder Elbow Surg* 2013;22(12):1628-32. <https://doi.org/10.1016/j.jse.2013.01.006>
2. Burkhart SS, Lo IKY. Arthroscopic rotator cuff repair. *J Am Acad Orthop Surg* 2006;14(6):333-46. <https://doi.org/10.5435/00124635-200606000-00003>
3. Cole BJ, ElAttrache NS, Anbari A. Arthroscopic rotator cuff repairs: An anatomic and biomechanical rationale for different suture-anchor repair configurations. *Arthroscopy* 2007;23(6):662-9. <https://doi.org/10.1016/j.arthro.2007.02.018>
4. Garrigues GE, Lazarus MD. Arthroscopic bone tunnel augmentation for rotator cuff repair. *Orthopedics* 2012;35(5):392-7. <https://doi.org/10.3928/01477447-20120426-04>
5. Chillemi C, Mantovani M. Arthroscopic trans-osseous rotator cuff repair. *Muscles Ligaments Tendons J* 2017;7(1):19-25. <https://doi.org/10.11138/mltj/2017.7.1.019>
6. Lädermann A, Burkhart SS, Hoffmeyer P, Neyton L, Collin P, Yates E, et al. Classification of full-thickness rotator cuff lesions: A review. *EFORT Open Rev* 2016;1(12):420-30. <https://doi.org/10.1302/2058-5241.1.160005>
7. Patte D. Classification of rotator cuff lesions. *Clin Orthop Relat Res* 1990;(254):81-6. PMID: 2323151
8. Somerson JS, Hsu JE, Gorbaty JD, Gee AO. Classifications in brief: Goutallier classification of fatty infiltration of the rotator cuff musculature. *Clin Orthop Relat Res* 2016;474(5):1328-32. <https://doi.org/10.1007/s11999-015-4630-1>
9. Brolin TJ, Updegrave GF, Horneff JG. Classifications in brief: Hamada classification of massive rotator cuff tears. *Clin Orthop Relat Res* 2017;475(11):2819-23. <https://doi.org/10.1007/s11999-017-5340-7>
10. Malavolta EA, Assunção JH, de Araujo AO, Seito CA, Gracitelli MEC, Bordalo-Rodrigues M, et al. Full-thickness supraspinatus tendon tears: correlation of findings by arthroscopy and magnetic resonance imaging. *Int Orthop* 2015;39(2):227-32. <https://doi.org/10.1007/s00264-014-2490-z>
11. Lafosse L, Jost B, Reiland Y, Audebert S, Toussaint B, Gobezie R. Structural integrity and clinical outcomes after arthroscopic repair of isolated subscapularis tears. *J Bone Joint Surg Am* 2007;89(6):1184-93. <https://doi.org/10.2106/JBJS.F.00007>
12. Gumina S, Borroni M. Classifications of the rotator cuff tears. En: Gumina S. *Rotator cuff tear: pathogenesis, evaluation and treatment*. Springer Cham; 2016, pp. 123-31.
13. Calvo E, Guardado CR, Morcillo D, Arce G. Diagnosis and classification of rotator cuff tears. En: Imhoff AB, Savoie FH (eds.). *Rotator cuff across the life span. ISAKOS Consensus Book*. Heidelberg: Springer Berlin; 2019, pp. 3-10.
14. Nimura A, Kato A, Yamaguchi K, Mochizuki T, Okawa A, Sugaya H, et al. The superior capsule of the shoulder joint complements the insertion of the rotator cuff. *J Shoulder Elbow Surg* 2012;21(7):867-72. <https://doi.org/10.1016/j.jse.2011.04.034>
15. Cha SW, Lee CK, Sugaya H, Kim T, Lee SC. Retraction pattern of delaminated rotator cuff tears: Dual-layer rotator cuff repair. *J Orthop Surg Res* 2016;11(1):1-10. <https://doi.org/10.1186/s13018-016-0407-9>
16. Kim SJ, Jung M, Lee JH, Kim C, Chun YM. Arthroscopic repair of anterosuperior rotator cuff tears: In continuity technique vs. disruption of subscapularis supraspinatus tear margin comparison of clinical outcomes and structural integrity between the two techniques. *J Bone Joint Surg Am* 2014;96(24):2056-61. <https://doi.org/10.2106/JBJS.N.00293>
17. Zalneraitis BH, Milam BP, Turner EK, Gasbarro G, Galvin JW. Biceps squeeze tenotomy: Technique to improve efficiency of arthroscopic biceps tenotomy. *Arthrosc Tech* 2020;9(11):e1851-3. <https://doi.org/10.1016/j.eats.2020.08.009>
18. Belk JW, Kraeutler MJ, Houck DA, Chrisman AN, Scillia AJ, McCarty EC. Biceps tenodesis versus tenotomy: a systematic review and meta-analysis of level I randomized controlled trials. *J Shoulder Elbow Surg* 2021;30(5):951-60. <https://doi.org/10.1016/j.jse.2020.11.012>
19. Haupt ET, O'Keefe K, Farmer K. Arthroscopic all-inside biceps tenodesis: Technique and outcomes. *Arthrosc Tech* 2019;8(12):e1485-9. <https://doi.org/10.1016/j.eats.2019.07.034>

20. Tauro JC. Arthroscopic rotator cuff repair with interval release for contracted rotator cuff tears. En: Abrams J, Bell LH (eds.). *Arthroscopy rotator cuff surgery*. New York: Springer; 2008, pp: 208-17.
21. Tan Z, Hendy BA, Zmistowski B, Camp RS, Getz CL, Abboud JA, et al. Glenohumeral synovitis score predicts early shoulder stiffness following arthroscopic rotator cuff repair. *J Orthop* 2020;22:17-21. <https://doi.org/10.1016/j.jor.2020.03.050>
22. Giuseffi S, Field LD, Giel TV, Brislin BT, Savoie FH. Arthroscopic rotator cuff repair with concomitant capsular release. *Arthrosc Tech* 2016;5(4):e833-7. <https://doi.org/10.1016/j.eats.2016.04.002>
23. Nam JH, Park S, Lee HR, Kim SH. Outcomes after limited or extensive bursectomy during rotator cuff repair: Randomized controlled trial. *Arthroscopy* 2018;34(12):3167-74. <https://doi.org/10.1016/j.arthro.2018.06.056>
24. Sun Z, Fu W, Tang X, Chen G, Li J. Systematic review and meta-analysis on acromioplasty in arthroscopic repair of full-thickness rotator cuff tears. *Acta Orthop Belg* 2018;84:54-61. PMID: 30457500
25. Toro F, Pinochet F, Ruiz F, Moraga C, Pozo R, Oliva JP, et al. Functional and radiologic results of the crimson duvet procedure in rotator cuff treatment: a randomized controlled clinical trial. *J Shoulder Elbow Surg* 2022;31(6):1200-7. <https://doi.org/10.1016/j.jse.2021.12.004>
26. Gallinet D, Barth J, Labattut L, Collin P, Metais P, Bonneville N, et al. Benefits of distal clavicle resection during rotator cuff repair: Prospective randomized single-blind study. *Orthop Traumatol Surg Res* 2020;106(8):S207-11. <https://doi.org/10.1016/j.otsr.2020.08.006>
27. Sahu D, Phadnis A. Revisiting the rotator cuff footprint. *J Clin Orthop Trauma* 2021;21:101514. <https://doi.org/10.1016/j.jcot.2021.101514>