

Estenosis de la aorta abdominal sintomática: una rara complicación de la disección crónica de la aorta torácica descendente

MARCELO TRIVI, FERNANDO CURA, LUCIO PADILLA[†], GABRIEL PEREA, PATRICIO ZAEFFERER

Recibido: 12/07/05
Aceptado: 23/08/05
Dirección para separatas:
Dr. Marcelo Trivi.
Blanco Encalada 1543
(1428) Buenos Aires
e-mail: mstrivi@icba-
cardiovascular.com.ar

RESUMEN

Se presenta el caso de un varón de 54 años que sufrió una disección aórtica torácica tipo B, inicialmente sin complicaciones. Con el tiempo se observó un aumento de la presión arterial asociado con deterioro de la función renal, claudicación de miembros inferiores y aparición de soplo abdominal. Diversos estudios evidenciaron compresión de la luz verdadera en la aorta abdominal por una falsa luz dilatada, proximal al origen de las renales. Con el implante de un *stent* aórtico desaparecieron el soplo abdominal, la claudicación y se normalizaron la presión arterial y la función renal.

REV ARGENT CARDIOL 2005;73:466-468.

Palabras clave

> Aorta - Angioplastia - Hipertensión

INTRODUCCIÓN

El diagnóstico de disección aórtica y sus complicaciones es muchas veces un desafío para el cardiólogo, tanto para su confirmación como para su clasificación correcta en proximal o distal, dadas sus diferentes implicaciones pronósticas y terapéuticas.

En la disección aórtica tipo B (distal al origen de la subclavia izquierda), tradicionalmente el tratamiento es médico cuando no está complicada, dados su mejor evolución clínica y los peores resultados quirúrgicos. Sin embargo, su evolución a mediano plazo puede no ser benigna y pueden presentarse complicaciones en el seguimiento. Así, pueden aparecer síntomas compresivos, en especial cuando persiste flujo en la falsa luz y ésta se dilata. (1)

CASO CLÍNICO

Se presenta un caso de disección aórtica de evolución poco frecuente. Se trata de un varón de 54 años, obeso, sin antecedentes de hipertensión arterial, que ocho meses atrás presentó dolor dorsal y abdominal. En aquel momento, una ecografía abdominal evidenció una doble luz aórtica y un eco transesofágico reveló el sitio de rotura distal a la subclavia izquierda (Figura 1, *arriba*). Con diagnóstico de disección de aorta torácica descendente inicialmente no complicada, fue tratado con betabloqueantes, enalapril y dieta. A los 8 meses del evento, estando previamente normotenso y habiendo descendido 10 kg de peso, comenzó con aumento de las cifras tensionales asociado con deterioro de la función renal (creatinina sérica de 2,2 mg, previa 1,1 mg/dl), claudicación de miembros inferiores y aparición de nuevo soplo abdominal, con índice tobillo-brazo = 0,5.

Con sospecha de compromiso de arteria renal, se efectuó un Doppler color de la aorta abdominal y las arterias renales: la luz verdadera aórtica estaba comprimida por una luz falsa dilatada y con bajo flujo (Figura 1, *abajo*). La angiorresonancia y la angiografía de contraste (Figura 2, *arriba*) confirmaron los hallazgos ecográficos (luz verdadera menor de 1 cm², gradiente 50 mm Hg). Si bien las arterias renales no estaban comprimidas, se originaban distalmente al sitio estenosado, de donde cabía la posibilidad de isquemia renal. Se decidió el implante de un *stent* aórtico (Palmaz) en el sitio de mayor estenosis (Figura 2, *abajo*). Con el tratamiento endovascular desaparecieron el soplo abdominal y la claudicación y se normalizaron la presión arterial y la función renal.

DISCUSIÓN

Este caso ejemplifica las dificultades que puede provocar la falsa luz en la disección aórtica crónica, aun cuando tenga bajo flujo. La buena evolución de los pacientes operados de disección de la aorta ascendente ha llevado a la creencia de que la resolución del sitio de rotura soluciona todo el problema. Esto podría ser diferente en la disección de la aorta descendente. (2, 3) Asimismo, la presencia de reentradas, a veces múltiples, tornan más compleja la situación. Se ha visto que muy pequeñas pérdidas residuales luego del implante de un *stent* aórtico pueden resultar en problemas futuros.

Se tiende a pensar que un flujo de muy baja velocidad en la falsa luz termina por trombosarla, en una forma de curación espontánea. En nuestro caso vemos que no siempre es así. La falsa luz dilatada puede

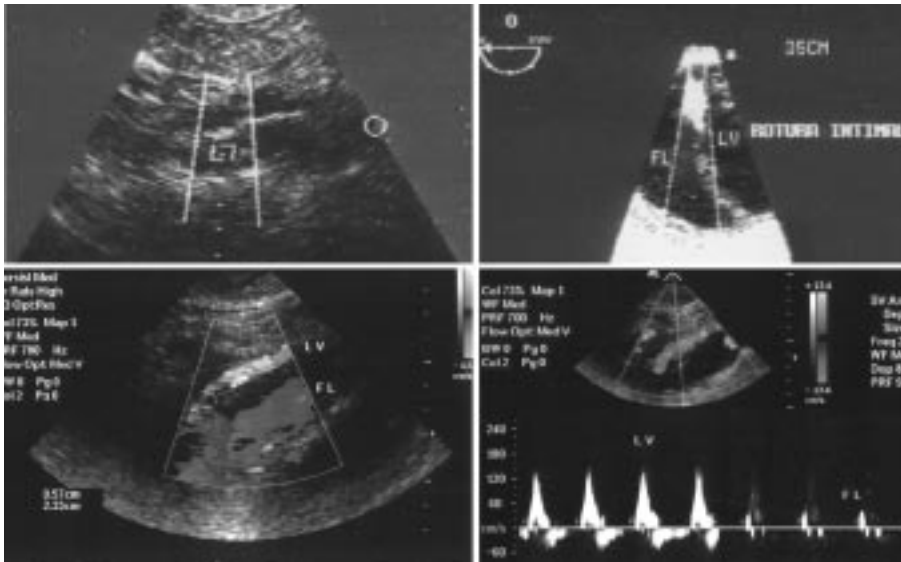


Fig. 1. Imágenes ecográficas. *Arriba durante la fase aguda. Izquierda: flap en la aorta abdominal y reentrada. Derecha: rotura intimal en eco transesofágico. Abajo durante la fase crónica. Izquierda: luz verdadera comprimida con flujo multicolor. Falsa luz dilatada con baja velocidad. Derecha: Doppler pulsado que muestra las diferencias de velocidad. FL: falsa luz. LV: luz verdadera.*

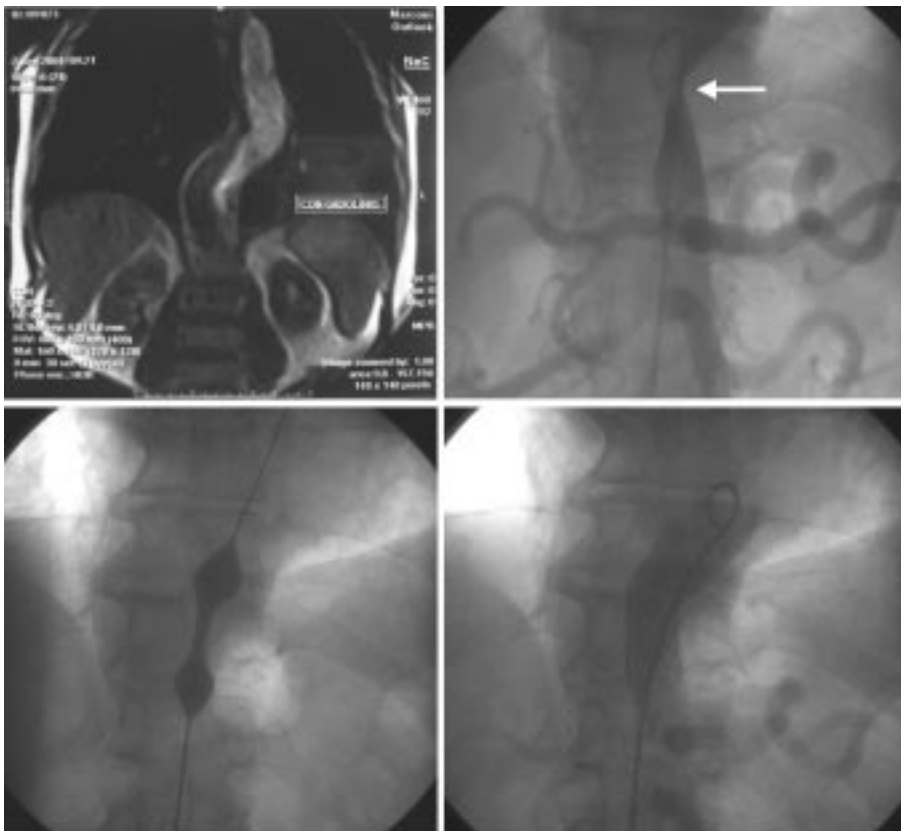

Fig. 2. Imágenes angiográficas: *Arriba izquierda: angiorresonancia con gadolinio. Arriba derecha: angiografía de contraste. La flecha señala la compresión de la luz verdadera por encima del origen de las renales. Abajo izquierda: impronta del balón inflado. Abajo derecha: stent ya impactado.*

comprimir estructuras vecinas aun con bajo flujo, ya que la tensión depende de la presión en la cavidad, dada en parte por el flujo, pero también del diámetro de la cavidad (ley de Laplace). Cuanto más dilatada la falsa luz, mayor tensión y mayor posibilidad de rotura y de compresión de estructuras vitales, como la luz verdadera de la aorta abdominal.

Si bien la presentación de hipertensión renovascular “aguda” por compresión de las arterias renales es una complicación descrita en la disección aórtica, (4-6) es inédito que se deba a compresión de la aorta abdominal. La isquemia renal con hipertensión secundaria parece ser más frecuente de lo que se diagnostica en la disección aórtica. Se confunde con la

hipertensión que tienen la mayoría de los pacientes, explica a veces la refractariedad al tratamiento y puede favorecer mayor disección. Debe tenerse en mente al manejar estos pacientes. El tratamiento endovascular, con *stent* como en nuestro caso o con *stent-graft*, (7) ya sea de las renales, de la rotura o la estrechez aórtica, parecen resolver el cuadro en forma efectiva.

CONCLUSIONES

En el paciente con disección aórtica crónica de aorta descendente y abdominal, donde la falsa luz comprime la luz verdadera a nivel de la aorta abdominal suprarrenal, generando hipoperfusión distal con hipertensión renovascular, disfunción renal y claudicación de miembros inferiores, los signos y los síntomas obstructivos mejoran con el implante de un *stent* aórtico.

SUMMARY

Symptomatic Stenosis of Abdominal Aorta: A Rare Complication of Chronic Dissection of the Thoracic Descending Aorta

A 54-year-old man presented with a dissection of the thoracic descending and abdominal aorta. Eight months later, he developed hypertension, claudication, renal dysfunction

and abdominal murmur. The abdominal aorta true lumen was compressed by a dilated false lumen proximal to renal arteries, with a very low flow. After abdominal aortic stenting all signs and symptoms of aortic compression disappeared.

Key words: Aorta - Angioplasty - Hypertension

BIBLIOGRAFÍA

1. Dake MD, Kato N, Mitchell RS, Semba CP, Razavi MK, Shiono T, et al. Endovascular stent-graft placement for the treatment of acute aortic dissection. *N Engl J Med* 1999;340:1546-52.
2. Kusagawa H, Shiono T, Ishida M, Suzuki T, Yasuda F, Yuasa U, et al. Changes in false lumen after transluminal stent-graft placement in aortic dissections: six years' experience. *Circulation* 2005;111:2951-7.
3. Suzuki T, Mehta RH, Ince H, Nagai R, Sakomura Y, Weber F, et al; International Registry of Aortic Dissection. Clinical profiles and outcomes of acute type B aortic dissection in the current era: lessons from the International Registry of Aortic Dissection (IRAD). *Circulation* 2003;108(Suppl 1):II312-7.
4. Shimoyama M, Igawa G, Hashimoto M. Acute aortic dissection induced renovascular hypertension. *Heart* 2004;90:194.
5. Hata M, Zuguchi M, Saito H, Tabayashi K. Stent angioplasty for renovascular disease associated with acute aortic dissection. *Ann Thorac Surg* 1997;63:244-6.
6. Verhoye JP, De Latour B, Heautot JF. Return of renal function after endovascular treatment of aortic dissection. *N Engl J Med* 2005;352:1824-5.
7. Nienaber CA, Fattori R, Lund G, Dieckmann C, Wolf W, von Kodolitsch Y, et al. Nonsurgical reconstruction of thoracic aortic dissection by stent-graft placement. *N Engl J Med* 1999;340:1539-45.