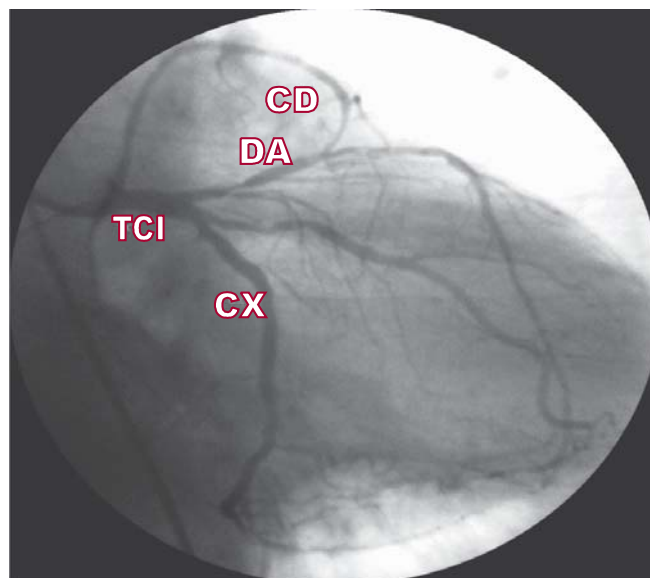
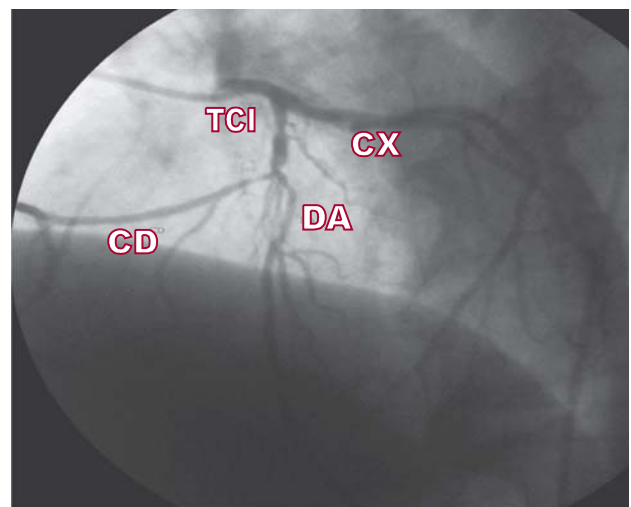
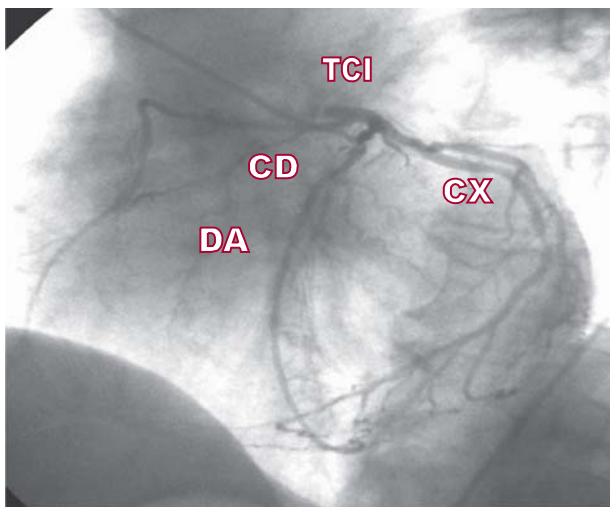


## Nacimiento anómalo de la arteria coronaria derecha a partir de la descendente anterior

ADRIÁN CARLESSI<sup>1</sup>, DANIEL ZANUTTINI<sup>2</sup>, HERNÁN MOLINAS<sup>3</sup>

Paciente de 64 años, ex fumador, que consulta por angina inestable clase II A (clasificación de Braunwald), sin medicación antiisquémica, sin cambios electrocardiográficos. Se medica con atenolol, AAS y estatinas y se decide la realización de una ergometría, que resulta positiva para isquemia, de alto riesgo (infradesnivel del ST de 5 mm, persistencia de éste a los 15 minutos posesfuerzo, comportamiento paradójico de la TA). Se solicita cinecoronariografía (CCG).

La CCG informa: VTG: función sistólica normal con hipocinesia anterolateral moderada. DA: lesión del 95% proximal previo al nacimiento anómalo de la CD y del 75% a nivel del tercio medio. CX: dominante con lesiones irregulares no significativas. Lesión severa (75%) en 1° marginal. CD: presenta nacimiento anómalo a partir del tercio proximal de la DA, sin lesiones. Se realiza cirugía de revascularización miocárdica con puente mamario a la DA y safeno a la CD y la CX.



<sup>1</sup> Jefe de Residentes del Servicio de Cardiología, Hospital J. M. Cullen

<sup>2</sup> Médico del Servicio de Hemodinamia, Hospital J. M. Cullen

<sup>3</sup> Médico del Servicio de Cirugía Cardiovascular, Hospital J. M. Cullen