

# Uso del "balón con cuchillas" para la ampliación de una comunicación interauricular restrictiva

ALEJANDRO PEIRONE<sup>MTSAC</sup>, ANTONIO GUEVARA, ERNESTO JUANEDA<sup>MTSAC</sup>, ANA SPILLMANN<sup>MTSAC</sup>

Recibido: 10/05/2007

Aceptado: 12/11/2007

## Dirección para separatas:

Dr. Alejandro Peirone  
Belgrano 2771  
(5016) Córdoba  
Cel.: 0351-152342194  
e-mail: alepeirone@yahoo.com

## RESUMEN

La presencia de una comunicación interauricular no restrictiva es obligatoria para mantener un gasto cardíaco adecuado o para lograr una mezcla de sangre aceptable en algunos pacientes portadores de cardiopatías congénitas complejas. Describimos un paciente en quien luego de un intento fallido de dilatación estática con balón de una comunicación interauricular restrictiva se utilizó un balón con cuchillas con éxito para su ampliación.

REV ARGENT CARDIOL 2008;76:145-147.

**Palabras clave** > Cardiopatía congénita - Defectos del septum interauricular - Septostomía

<b>Abreviaturas</b> >	<b>AD</b> Aurícula derecha	<b>ETE</b> Ecocardiograma transesofágico
	<b>AI</b> Aurícula izquierda	<b>SIA</b> Septum interauricular
	<b>CIA</b> Comunicación interauricular	<b>TSVD</b> Tracto de salida del ventrículo derecho

## INTRODUCCIÓN

En pacientes que presentan formas complejas de cardiopatías congénitas, con frecuencia la presencia de una comunicación interauricular (CIA) no restrictiva es obligatoria para mantener un gasto cardíaco adecuado y/o para lograr una mezcla de sangre auricular óptima tendiente a mantener saturaciones sistémicas aceptables. Hasta la actualidad, las técnicas percutáneas utilizadas para aumentar el tamaño de una CIA restrictiva incluyen septostomía con balón de Rashkind, septostomía con catéter cuchilla de Park, dilatación estática con balón y colocación de *stent*. (1-4) Luego del período neonatal, el septum interauricular (SIA) se torna más grueso y la septostomía/dilatación con balón es técnicamente difícil de realizar y muchas veces persiste hemodinámicamente inefectiva. Describimos un lactante menor a quien luego de una dilatación estática con balón de su CIA restrictiva con resultado subóptimo se le realizó dilatación del SIA con "balón con cuchillas". La intervención se realizó monitorizada mediante ecocardiograma transesofágico (ETE) y se logró un aumento importante del tamaño del defecto interauricular y una mejoría clínica posprocedimiento significativa.

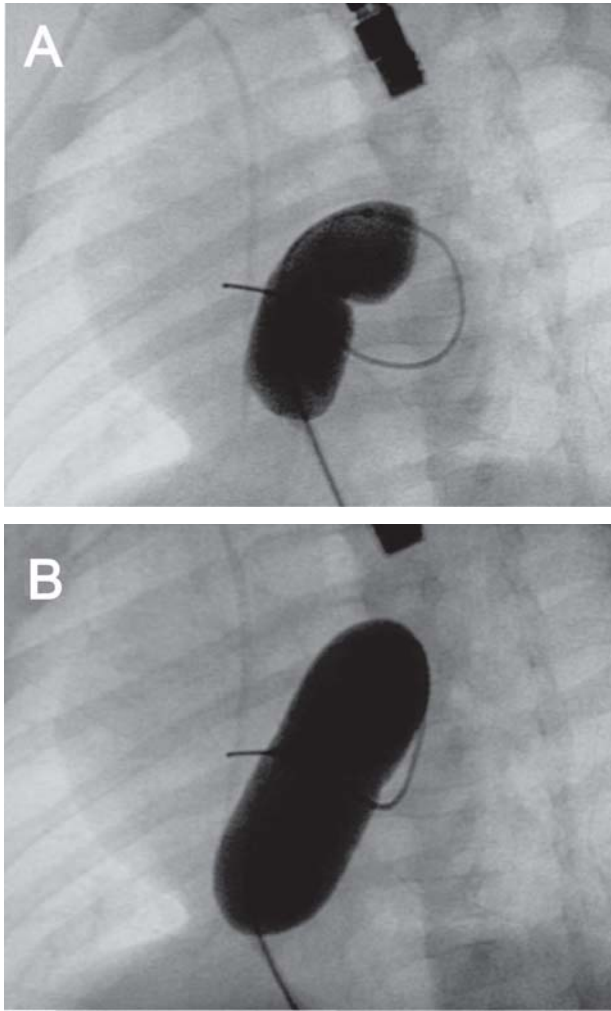
## CASO CLÍNICO

RNT/AEG, masculino, 3,5 kg, que nació por operación cesárea y se le realizó el diagnóstico de atresia tricuspídea IB a las 48 horas de vida. La CIA medía 5 mm de diámetro y no mostraba signos de restricción. Reingresa a los 53 días de vida por incremento de su cianosis e insuficiencia cardíaca congestiva y en el ecocardiograma Doppler color se ob-

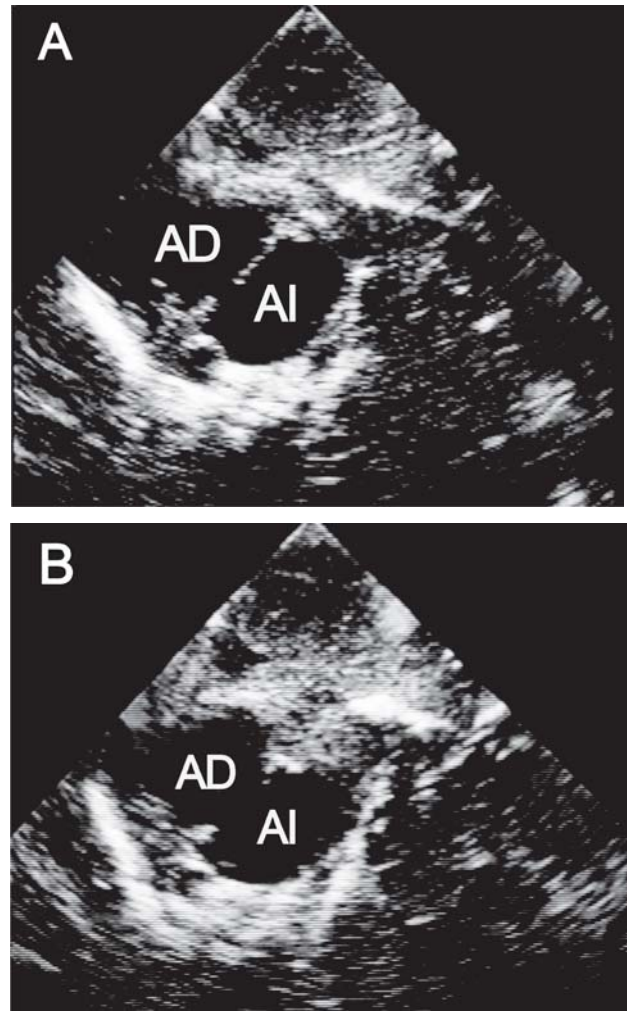
serva que la CIA había disminuido de tamaño a 3,2 mm con signos de restricción y un gradiente a través del TSVD que se había incrementado de 29 a 55 mm Hg. Se realiza dilatación estática de la CIA con catéter balón de 14 mm de diámetro × 30 mm de longitud con abolición del gradiente transauricular (disminuyó de 3 a 0 mm Hg). La saturación se incrementó del 75% al 82% respirando aire ambiente.

A los 3 meses y medio de edad y con 3,6 kg de peso vuelve a ser admitido por empeoramiento de la cianosis y evidencia clínica y ecocardiográfica de restricción a través de la CIA, la cual medía 3,2 mm de diámetro. La aurícula derecha (AD) había incrementado significativamente su tamaño, el hígado se palpaba a 6 cm por debajo del reborde costal derecho, la frecuencia respiratoria era de 66 respiraciones por minuto y la saturación periférica era del 77%.

Fue llevado nuevamente a la sala de hemodinamia y bajo anestesia general se canuló la vena femoral derecha con empleo de un sistema 7F. Se administró heparina (100 U/kg) y cefalosporina (50 mg/kg). La presión de la AD era de 14 mm Hg y la de la aurícula izquierda (AI) era de 9 mm Hg. Visualizada a través del ETE, la CIA medía 3,7 mm de diámetro con aceleración de flujo a través de ella. Seguidamente se posicionó una guía 0,018" en la AI de manera que adoptara la forma del cuerpo de ésta. Intencionalmente, esta guía no se posicionó en las venas pulmonares izquierdas por la posibilidad de lesionarlas. Sobre esta guía se avanzó un catéter balón con cuchillas de 7 mm de diámetro por 10 mm de longitud (Boston Scientific®) hasta posicionarlo en el septum interauricular con la guía de imágenes ETE. Se realizaron varias insuflaciones avanzando suavemente el balón y retirándolo y también rotándolo levemente en el sentido de las agujas del reloj con cada insuflación, para tratar de cortar el septum en diferentes partes. Posteriormente se dilató el septum interauricular con un catéter balón (Cordis®) de 15 mm de diámetro por 30 mm de longitud, el cual se avanzó sobre una guía 0,035" y se insufló hasta la desaparición de la muesca en él (Figura 1 A y B).



**Fig. 1. A y B.** Imagen fluoroscópica (proyección OAI 30°- angulación craneal 30°) del balón en el SIA preinsuflación (A) y posinsuflación (B) completa con desaparición de la muesca en él. Nótese la posición de la guía que adopta la forma de la IA.



**Fig. 2. A y B.** Imágenes de ecocardiograma transtorácico. Vista subcostal del SIA predilataciones (A) y posdilataciones (B) sucesivas con "balón con cuchillas" y balón convencional; se observa un incremento significativo del tamaño de la CIA.

En el ETE se observó un incremento inmediato significativo del tamaño de la CIA a 9,8 mm de diámetro y la desaparición de la restricción a través de ella. Asimismo, se objetivaron la abolición del gradiente transauricular (AI y AD 9 mm Hg) (Figura 2 A y B) y un incremento inmediato de la saturación periférica al 85%.

Actualmente, 13 meses posintervención, el paciente está clínicamente estable a la espera de la realización de la cirugía de Glenn. Visualizada mediante ecocardiograma Doppler color transtorácico durante el último seguimiento, la CIA mide 7,5 mm de diámetro sin signos de restricción y la saturación periférica es del 83% respirando aire ambiente.

## DISCUSIÓN

Los factores limitantes para realizar una septostomía convencional efectiva son un tamaño muy pequeño

de la AI, un SIA aneurismático muy elástico y un grosor aumentado del SIA. Todos ellos disminuyen la efectividad del procedimiento y aumentan el riesgo de avulsión y/o perforación de las venas pulmonares y de la AI. Igualmente, la septostomía con catéter cuchilla de Park presenta limitaciones para su uso en pacientes muy pequeños debido al tamaño de la AI, la necesidad de utilización de vainas largas de gran diámetro con posibilidad de lesión vascular y, en casos de obstrucción, la imposibilidad de utilización de accesos femorales y/o interrupción de la vena cava inferior.

Otra alternativa en lactantes menores es la dilatación estática con balón, pero la evidencia muestra que a menudo no son durables y con el tiempo manifiestan estenosis progresiva. (4, 10)

La implantación de *stents* en el SIA para mantener una CIA adecuada se ha comunicado excepcionalmente durante los últimos años, en particular en pacientes con síndrome de corazón izquierdo hipoplásico

y SIA intacto. Especulativamente, los nuevos conceptos de *stents* con forma de "mariposa" o "hueso de perro" podría crear con mayor precisión una CIA de tamaño adecuado tendiente a disminuir efectivamente la hipertensión de la AI, aun evitando flujo vascular pulmonar excesivo que se manifiesta con una CIA de tamaño grande. (12)

La utilización de "balón con cuchillas" se ha descrito en pacientes pediátricos para dilataciones de un sinnúmero de lesiones, como estenosis resistentes de ramas de arterias pulmonares, de venas pulmonares, de arterias renales, de colaterales aorticopulmonares, recanalización de arterias femorales y de tractos de salida del ventrículo derecho en pacientes con tetralogía de Fallot, con diversos grados de eficacia. (5-11) También se han publicado perforaciones del SIA con el empleo de radiofrecuencia y/o punciones transeptales con posterior dilatación con "balón con cuchillas" para la creación de comunicaciones interauriculares en pacientes con síndrome de corazón izquierdo hipoplásico y transposición de grandes arterias con SIA intacto. (9, 10)

Aunque la evidencia referida a la utilización de "balón con cuchillas" para la ampliación y la durabilidad de una CIA restrictiva es limitada, los resultados a corto plazo son alentadores. Varios autores han sugerido que las microcuchillas del balón permiten un desgarro controlado del SIA, contrariamente al estiramiento producido por la dilatación estática con balón en los pacientes con un SIA de mayor grosor. Los movimientos del balón (avanzar-retroceder y rotación horaria-antihoraria) tendientes a producir desgarros en diferentes puntos del SIA mejorarían la respuesta a la posterior dilatación estática con balón y se obtendría así una CIA más duradera y de mayor tamaño. (9)

La utilización del ETE para guiar y posteriormente controlar los resultados del procedimiento cabe destacarla. Es de ayuda importante en el posicionamiento del "balón con cuchillas" sobre el SIA (orientación dificultosa sólo por angiografía, ya que las cuchillas tienen una longitud de 10 mm) y control inmediato de los resultados al estimar el diámetro del orificio ampliado y restricción a través de él y minimizar el tiempo del procedimiento, ya que evita manipulaciones de catéteres para medición de presiones y angiografías de control posprocedimiento. También es útil para descartar complicaciones agudas como hemopericardio, insuficiencias valvulares nuevas, etc.

Para finalizar, consideramos que la utilización del "balón con cuchillas" para la ampliación de una CIA restrictiva es una alternativa válida en casos seleccionados. La monitorización a través del ETE es muy importante para el éxito del procedimiento.

## SUMMARY

### Blade Balloon Atrial Septostomy to Enlarge a Restrictive Atrial Septal Defect

A nonrestrictive atrial septal defect is mandatory in order to maintain an adequate cardiac output or to achieve an acceptable blood mixing in some patients with complex congenital heart defects. We successfully performed a blade balloon septostomy in a patient with a restrictive atrial septal defect who had previously undergone a failed static balloon dilation of the atrial septum.

**Key words >** Heart Defect, Congenital - Atrial Septal Defects - Septostomy

## BIBLIOGRAFÍA

1. Rashkind WJ, Miller WW. Creation of an atrial septal defect without thoracotomy. A palliative approach to complete transposition of the great arteries. *JAMA* 1966;196:991-2.
2. Mullins CE. Blade/balloon atrial septostomy, special atrial septostomies, atrial "stent septostomy". En: Mullins CE. *Cardiac Catheterization in Congenital Heart Disease: Pediatric and Adult*. Blackwell Publishing; 2006. p. 392-409.
3. Park SC, Neches WH, Mullins CE, Girod DA, Olley PM, Falkowski G, et al. Blade atrial septostomy: collaborative study. *Circulation* 1982;66:258-66.
4. Galantowicz M, Cheatham JP. Lessons learned from the development of a new hybrid strategy for the management of hypoplastic left heart syndrome. *Pediatr Cardiol* 2005;26:190-9.
5. Seale AN, Daubeney PE, Magee AG, Rigby ML. Pulmonary vein stenosis: initial experience with cutting balloon angioplasty. *Heart* 2006;92:815-20.
6. Haas NA, Ocker V, Knirsch W, Holder M, Lochbuehler H, Lewin MA, et al. Successful management of a resistant renal artery stenosis in a child using a 4 mm cutting balloon catheter. *Catheter Cardiovasc Interv* 2002;56:227-31.
7. Garty Y, Benson L. Cutting balloon recanalization for femoral artery stenosis in a child: a case report. *Catheter Cardiovasc Interv* 2005;65:66-8.
8. Carlson KM, Neish SR, Justino H, Leonard GT Jr, Mullins CE, Grifka RG. Use of cutting balloon for palliative treatment in tetralogy of Fallot. *Catheter Cardiovasc Interv* 2005;64:507-12.
9. Hill SL, Mizelle KM, Vellucci SM, Feltes TF, Cheatham JP. Radiofrequency perforation and cutting balloon septoplasty of intact atrial septum in a newborn with hypoplastic left heart syndrome using transesophageal ICE probe guidance. *Catheter Cardiovasc Interv* 2005;64:214-7.
10. Schneider MB, Zartner PA, Magee AG. Transseptal approach in children after patch occlusion of atrial septal defect: first experience with the cutting balloon. *Catheter Cardiovasc Interv* 1999;48:378-81.
11. Sugiyama H, Veldtman GR, Norgard G, Lee KJ, Chaturvedi R, Benson LN. Bladed balloon angioplasty for peripheral pulmonary artery stenosis. *Catheter Cardiovasc Interv* 2004;62:71-7.
12. Cheatham JP. Intervention in the critically ill neonate and infant with hypoplastic left heart syndrome and intact atrial septum. *J Interv Cardiol* 2001;14:357-66.