

# Procedimientos pericárdicos percutáneos: resultados hospitalarios y en el primer año

RUBÉN KEVORKIAN<sup>MTSAC, 1, 2, 3</sup>, CAROLINA ETCHEVERRY<sup>1, 2, 3</sup>, NATACHA RUIZ<sup>1, 2, 3</sup>, PABLO OLMEDO<sup>2, 3</sup>, SERGIO BRANDEBURGO<sup>2</sup>, MARCELO STRUMMINGER<sup>2, 4</sup>, SERGIO CENTENO<sup>2, 3</sup>

Recibido: 20/03/2009

Aceptado: 18/06/2009

## Dirección para separatas:

Dr. Rubén Kevorkian  
Pilar 950 - 1° Piso  
(1408) CABA  
e-mail: rubenkevorkian@  
hotmail.com

## RESUMEN

### Introducción

La ventana quirúrgica pleuropericárdica ha sido el tratamiento convencional del derrame pericárdico grave o taponamiento recidivante hasta el advenimiento de la pericardiotomía percutánea con balón.

### Objetivos

Analizar nuestra experiencia inicial en procedimientos pericárdicos realizados en pacientes con derrame pericárdico.

### Material y métodos

Se incluyeron 15 pacientes en forma consecutiva tratados con pericardiotomía percutánea con balón por derrame pericárdico grave o taponamiento. Se consideró éxito primario a la pericardiotomía percutánea con balón efectiva sin necesidad de una nueva intervención por derrame pericárdico y alta hospitalaria sin complicaciones mayores. Por la misma vía se realizó una biopsia pericárdica en 3 pacientes.

### Resultados

El éxito primario se alcanzó en todos los procedimientos. En el seguimiento intrahospitalario, el derrame pleural fue la complicación menor más frecuente. En el seguimiento al año se produjeron 7 muertes atribuidas a la enfermedad de base sin que se observaran recidivas de derrame pericárdico.

### Conclusiones

En nuestra serie de pacientes, la pericardiotomía percutánea con balón resultó una técnica útil y simple, con una tasa alta de éxito y una tasa baja de complicaciones y recidivas. La biopsia pericárdica percutánea podría agregar información diagnóstica en un mismo procedimiento.

REV ARGENT CARDIOL 2009;77:280-285.

**Palabras clave** > Pericardiotomía - Dilatación con balón - Derrame pericárdico - Taponamiento cardíaco

**Abreviaturas** > PPB Pericardiotomía percutánea con balón

## INTRODUCCIÓN

El derrame pericárdico puede ocurrir como resultado de una gran variedad de patologías, como infecciones, neoplasias, enfermedades del tejido conectivo, entre otras. (1)

Se comprende que en su conjunto se trata de pacientes portadores de enfermedades malignas o infecciosas, desnutridos y con mal estado general. Trabajos previos han demostrado mal pronóstico en esta

población y la sobrevida está estrechamente relacionada con la extensión de la enfermedad de base y con el diagnóstico etiológico. (2-4)

Una vez establecido el diagnóstico clínico-radiológico, es importante determinar por ecocardiografía la gravedad del derrame y signos de taponamiento.

Los pacientes asintomáticos, sin compromiso hemodinámico, aun con derrames pericárdicos graves, no necesitan ser tratados con pericardiocentesis, excepto para análisis del líquido pericárdico con fines

Hospital de Agudos "Donación Francisco Santojanni". Ciudad Autónoma de Buenos Aires  
Servicio de Cardiología Intervencionista, Hospital de Agudos "Donación F. Santojanni"

<sup>MTSAC</sup> Miembro Titular Sociedad Argentina de Cardiología

<sup>1</sup> Para optar a Miembro Titular de la Sociedad Argentina de Cardiología

<sup>1</sup> Jefe del Servicio de Hemodinamia del Hospital de Agudos "Donación F. Santojanni"

<sup>2</sup> Médico Cardiólogo/a

<sup>3</sup> Cardioangiólogo Intervencionista UBA-CACI

<sup>4</sup> Jefe de la Unidad Coronaria del Hospital de Agudos "Donación F. Santojanni"

diagnósticos, por ejemplo: pericarditis bacteriana aguda, tuberculosis y neoplasias. El análisis físico-químico del líquido puede corresponder a trasudado (hidropericardio), exudado, piopericardio o hemopericardio. (1) Cuando se confirma el diagnóstico de taponamiento cardíaco, debe realizarse el drenaje del líquido en forma urgente. (5)

La recurrencia de la indicación de una nueva pericardiocentesis oscila entre el 15% y el 40%, según diferentes autores. (6) El tratamiento preventivo del derrame pericárdico recurrente aún es motivo de controversias y depende en gran parte de la extensión de las prácticas institucionales locales. (6) El primer tratamiento establecido para prevenir la reacumulación de líquido pericárdico fue el quirúrgico, que incluye la ventana pleuropericárdica convencional con abordaje lateral y el acceso subxifoideo. Actualmente se dispone de opciones no quirúrgicas, como la instilación intrapericárdica de agentes esclerosantes, quimioterápicos y radioterapia local.

En 1991, Palacios y colaboradores (7) desarrollaron la técnica de pericardiotomía percutánea con balón (PPB) para pacientes con derrame pericárdico grave o taponamiento a fin de resolver el cuadro inicial y evitar recidivas mediante la creación de una ventana pleural y/o peritoneal y este procedimiento surgió como alternativa a la clásica ventana pleuropericárdica quirúrgica. Luego de su descripción original, la técnica ha sufrido diferentes modificaciones. En 1992, Chow (8) describió la técnica de PPB con utilización de un catéter-balón de Inoue. Posteriormente, Ziskind y colaboradores publicaron el registro multicéntrico con 130 pacientes, con el que aportaron información valiosa al respecto. (9) En 1995, Iaffaldano y colaboradores describieron la técnica de doble balón. (10) Una técnica de doble balón con balones de diferente longitud no mostró diferencias. (11)

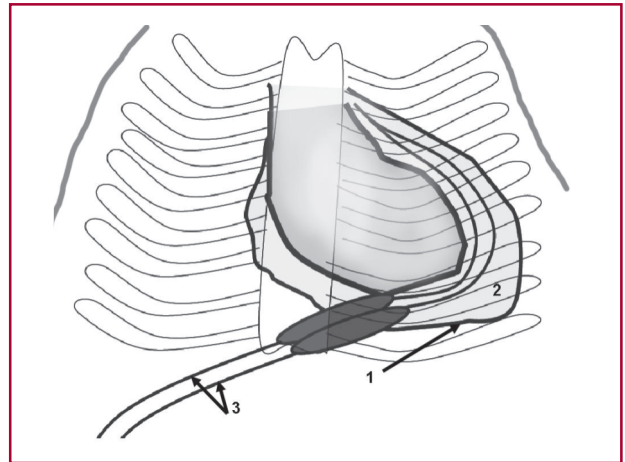
La insuflación del balón da por resultado un desgarro localizado de los tejidos pericárdicos parietales, lo que genera una comunicación entre la cavidad pericárdica y pleural y, posiblemente, con la abdominal (Figura 1). Es poco probable que la ventana obtenida mediante PPB persista permeable por tiempo indefinido porque luego de un drenaje eficaz se produciría la autoesclerosis. (6)

Este trabajo se llevó a cabo con el objetivo de analizar los resultados de los procedimientos pericárdicos realizados en un período de 8 años en términos de éxito, seguridad hospitalaria y seguimiento alejado en una serie de 15 pacientes sometidos a pericardiotomía percutánea con técnica de doble balón y toma de muestra para biopsia pericárdica.

## MATERIAL Y MÉTODOS

El presente es un registro prospectivo de pacientes sometidos a PPB y toma de muestra para biopsia.

Se incluyeron los pacientes derivados al Servicio de Hemodinamia con signos clínicos y ecocardiográficos de taponamiento cardíaco o derrame pericárdico grave recurren-



**Fig. 1.** Representación esquemática de la técnica de pericardiotomía percutánea con doble balón. 1: Pericardio parietal. 2: Cavidad pericárdica. 3: Catéteres con balón expandidos para producir la ventana pericárdica.

te o sintomático que requirieran un tratamiento de evacuación. Cuando el médico tratante decidió otro tratamiento, el paciente se excluyó del registro. La presencia de derrame pericárdico purulento, la sospecha clínica de infección bacteriana aguda, el antecedente de neumonectomía y los trastornos de la coagulación fueron criterios de exclusión de PPB.

En el período comprendido entre enero de 2000 y febrero de 2008 se registraron 15 pacientes sometidos a PPB; además, en tres de los pacientes se realizó biopsia.

Para realizar la PPB se utilizaron dos balones con el objeto de producir la ventana pericárdica y el procedimiento se consideró exitoso cuando se logró un diámetro cercano a 30 mm.

Se definió indicación primaria de PPB cuando ésta se realizó en el mismo tiempo que la pericardiocentesis inicial e indicación secundaria cuando se efectuó luego de una recidiva.

Se consideraron eventos mayores: muerte, sangrado o drenaje pericárdico persistente que requirieran cirugía; y menores: derrame pericárdico, fiebre, dolor torácico, derrame pleural y neumotórax.

El éxito primario se definió como PPB exitosa, sin necesidad de una nueva intervención por derrame pericárdico y alta hospitalaria sin complicaciones mayores. Por la misma vía de acceso se realizó una biopsia pericárdica percutánea en tres casos.

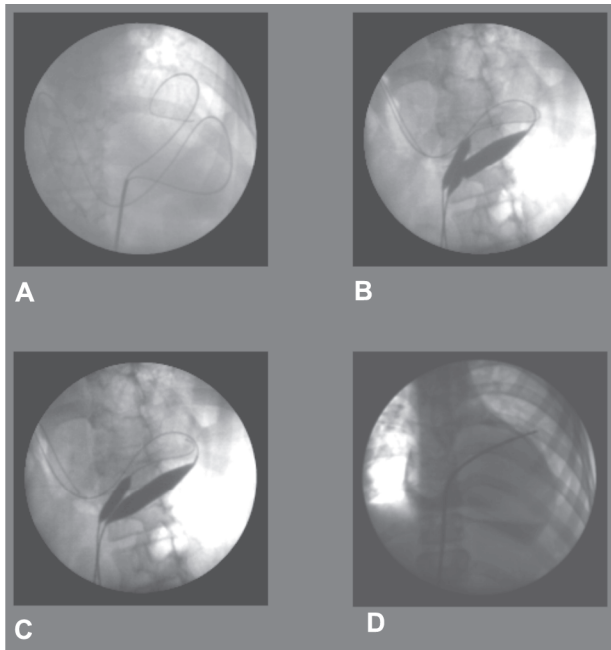
## Análisis estadístico

Se realizó estadística descriptiva de población considerándose la media con desviación estándar para distribuciones normales y mediana más cuartiles 25-75 en el resto.

## Técnica del procedimiento

### Pericardiotomía percutánea con balón (Figura 2)

La técnica es relativamente segura y sencilla. Se realiza en el laboratorio de hemodinamia con malestar mínimo, bajo anestesia local y sedación farmacológica con benzodiazepinas de acción corta. Bajo control fluoroscópico, se realiza una punción pericárdica subxifoidea, previa instilación dérmica de lidocaína al 1%. A continuación se introduce cuerda J 0,035" x 150 mm en la cavidad pericárdica y debe confir-



**Fig. 2.** Imágenes de pericardiotomía y biopsia pericárdica. **A.** Imagen fluoroscópica con doble cuerda "J" en el pericardio. **B.** Imagen de doble balón con muesca predilatación. **C.** Posdilatación. **D.** Biopsia pericárdica.

marse la localización del alambre por el rizo que forma dentro de la cavidad pericárdica. Se avanza un catéter *pigtail* 6 Fr sobre la cuerda. Se realiza medición de presión intrapericárdica. Se evacua la mayor cantidad de líquido pericárdico posible con medición de presión posevacuación. Se envían muestras del líquido pericárdico al laboratorio para análisis físico-químico, cultivo y citológico. Posteriormente se coloca un introductor valvulado 6 Fr y se progresa una segunda cuerda J 0,035" x 150 mm. A continuación se retiran el catéter y el introductor y se dejan las dos cuerdas guía en la cavidad pericárdica. Luego, sobre las cuerdas se avanzan dos balones de valvuloplastia tipo "crystal balloon" (Balt, Francia) combinando medidas de 12, 15, 18, 20 y 23 mm para sumar al menos 30 mm. La localización precisa de los balones se logra mediante insuflación leve para identificar la cintura que se forma a nivel del borde pericárdico y desaparece con la insuflación total de los balones conforme se crea la ventana. A continuación se efectúan dos o tres insuflaciones de los balones a fin de garantizar la apertura adecuada. Luego se retiran los catéteres-balón y se deja una cuerda guía para avanzar un catéter *pigtail* para drenaje. (10)

En todos nuestros pacientes se usó la técnica de doble balón y el procedimiento se consideró exitoso cuando se logró una dilatación mayor o igual a 30 mm diámetro.

En tres casos se tomó además una muestra para biopsia pericárdica por pericardiocentesis subxifoidea. Un cuarto paciente en el que se realizó biopsia pericárdica no fue incluido en el presente registro debido a que presentaba una patología infecciosa en curso.

#### Biopsia pericárdica

Se progresa una cuerda J 0,035" sobre un introductor valvulado. Se avanza sobre la cuerda catéter guía Judkins de coronaria derecha en el espacio pericárdico. Se inyectan 5-10 ml de sustancia de contraste para delimitar el pericardio. Luego se progresa el catéter en proyección anteroposterior

o en OAD para formar una imagen de "tienda de campaña" en el pericardio por tensión sobre éste. Luego se introduce una pinza de biopsia fórceps de tipo Cordis (Johnson & Johnson) de 7 Fr y 104 cm de longitud y se toman 6-8 muestras a lo largo de la cara posterolateral. (12)

#### Asistencia y vigilancia posprocedimiento

Después de la PPB, los pacientes retornaron a la sala de cuidados intermedios. El catéter pericárdico se mantuvo permeable y se cuantificó el volumen drenado en 24 horas. Con un débito menor de 75 ml/24 horas, se retiró el catéter. Se realizaron ecografía 2D y radiografía de tórax de control 24-48 horas posteriores al retiro del catéter pericárdico.

En la Tabla 1 se describen las características clínicas de los pacientes y detalles técnicos del procedimiento.

#### Seguimiento

Se realizó seguimiento clínico hasta el año, con visitas al mes, los seis meses y al año del procedimiento.

#### RESULTADOS (Tabla 2)

La edad media poblacional fue de  $52,5 \pm 18$  años, el 60% de sexo femenino. En el 73% de los casos, la indicación del procedimiento fue primaria y en el 27% restante fue secundaria por recidiva de derrame. El 67% correspondió a derrame pericárdico grave sintomático o recidivante y el 33% a taponamiento. La mediana del líquido pericárdico evacuado durante el procedimiento fue de 800 ml intercuartil 25-75 (650-1.650) y fue hemorrágico o serohemorrágico en el 80% de los casos. La duración del drenaje pericárdico en ningún caso fue superior a 48 horas.

Las enfermedades de base más prevalentes fueron neoplasias (46,6%) y patologías infectológicas crónicas en 5 casos (33,3%): 3 pacientes con síndrome de inmunodeficiencia adquirida (SIDA), 1 con tuberculosis y 1 con ambas (33,3%). Otras menos frecuentes con un caso cada uno fueron esclerodermia, insuficiencia cardíaca congestiva e hipotiroidismo.

La mediana de duración del procedimiento fue de 85 minutos, intercuartil 25-75 (80-90).

El éxito primario se alcanzó en el 100% de los procedimientos realizados.

No se observaron complicaciones mayores durante la internación, aunque hubo complicaciones menores. Durante el seguimiento intrahospitalario, la complicación más frecuente y esperable fue el derrame pleural en 13 pacientes (86%), en su mayoría de grado leve y que se resolvió espontáneamente en todos los casos. El tiempo al desarrollo radiológico de un nuevo derrame pleural **izquierdo** fue de 2,8 días  $\pm$  0,4 días (2-5). No se produjo derrame pleural en el control clínico al mes posprocedimiento en ningún caso. Se observó molestia torácica transitoria de grado leve en 6 pacientes (40%) y fiebre de etiología no infecciosa en 3 pacientes (20%) en las primeras 24 horas, que se autolimitó.

Durante el primer año de seguimiento (media de  $8,5 \pm 4,7$  meses) (véase Tabla 1) se observaron los siguientes eventos: recidiva de derrame pericárdico en 1 paciente (6,6%) de grado leve y sin necesidad de

**Tabla 1.** Características clínicas, procedimiento y resultados

N°	Edad	Sexo	Causa	Características clínicas y del procedimiento				Seguimiento al año	
				Presión pericárdica preprocedimiento y posprocedimiento	Característica del líquido	Biopsia	Tiempo de drenaje	Meses de sobrevida	Recidiva de derrame pericárdico
1	33	F	SIDA	pre 15 - pos 0	Hemorrágico	No	24 h	9	No
2	60	F	Cáncer de mama	pre 20 - pos 0	Hemorrágico	No	24 h	11	No
3	22	M	SIDA	pre 30 - pos 0	Hemorrágico	No	24 h	12	No
4	65	M	Linfoma	pre 25 - pos 0	Serohemorrágico	No	24 h	6	No
5	61	F	SIDA	pre 22 - pos 0	Hemorrágico	No	48 h	1	No
6	66	M	Cáncer de mama	pre 22 - pos 0	Serohemorrágico	No	48 h	12	Sí
7	35	F	Esclerodermia	pre 25 - pos 0	Seroso	No	24 h	12	No
8	78	M	Hipotiroidismo	pre 20 - pos 0	Seroso	No	24 h	12	No
9	70	M	Linfoma	pre 20 - pos 0	Serohemorrágico	No	24 h	12	No
10	70	F	ICC	pre 30 - pos 0	Seroso	No	24 h	1	No
11	45	F	SIDA-TBC	pre 25 - pos 0	Serohemorrágico	Sí	24 h	1	No
12	50	F	Cáncer de cuello	pre 20 - pos 0	Hemorrágico	No	24 h	12	No
13	47	F	Cáncer de pulmón	pre 25 - pos 0	Serohemorrágico	Sí	24 h	3	No
14	65	F	Cáncer de pulmón	pre 20 - pos 0	Serohemorrágico	No	24 h	12	No
15	21	M	TBC	pre 20 - pos 0	Hemorrágico	Sí	24 h	12	No

ICC: Insuficiencia cardíaca congestiva. SIDA: Síndrome de inmunodeficiencia adquirida. TBC: Tuberculosis.

**Tabla 2.** Resultados y complicaciones

Edad media	52,5 ± 18 años
Sexo F/M	60%/40%
Derrame grave	67%
Taponamiento	33%
Indicación primaria	73%
Pericardiocentesis previa	27%
Enfermedad de base neoplásica	46%
Enfermedad de base infecciosa	33%
Otras causas	21%
<b>Complicaciones hospitalarias</b>	
Derrame pleural	86%
- leve	77%
- moderado	23%
Molestia torácica	40%
Fiebre	20%

un nuevo procedimiento y 7 muertes atribuidas a la enfermedad de base (46%).

Con respecto a las biopsias de pericardio, el material obtenido fue tejido compatible con pericardio en los tres pacientes y se observó reacción inflamatoria inespecífica; sin embargo, en un caso se determinó etiología tuberculosa mediante el cultivo.

## DISCUSIÓN

Los objetivos principales en el manejo del taponamiento y el derrame pericárdico grave son evitar las complicaciones mayores por compromiso hemodinámico y prevenir recidivas. Estas recurrencias luego de la pericardiocentesis se han comunicado en el 15% a 40%, según diferentes autores. (2, 6) La pericardiocentesis “a ciegas” no está exenta de complicaciones, como punción ventricular, laceración del corazón y vasos coronarios, arritmias, neumotórax, trauma de órganos abdominales, paro cardiorrespiratorio y muerte. Debe agregarse que cerca de un 10% de los procedimientos no son exitosos. (13) Una comunicación con 245 procedimientos de punción pericárdica guiada por ultrasonido demostró mejores resultados, con una tasa de éxito del 97%.

Con respecto al tratamiento quirúrgico, se describieron dos opciones terapéuticas utilizadas en pacientes en los que la punción falla o no se logra la evacuación por esa vía, como el hematoma pericárdico: (14, 15) la ventana pericárdica subxifoidea, que se realiza bajo anestesia local y es el tratamiento convencional del taponamiento por su elevada tasa de éxito (91%), con una tasa baja de complicaciones y recurrencia, y la toracotomía con creación de ventana pericárdica y pericardiectomía. (14) Park y colaboradores compararon ambas técnicas quirúrgicas, con resultados favorables para la ventana subxifoidea por presentar menor morbilidad posoperatoria, 10% *versus* 67% para la toracotomía con pericardiectomía. (15) Debido a la elevada tasa de mortalidad de la pericardiectomía,

(13%) debería reservarse para los casos que requieran resección amplia del pericardio y en pacientes con deterioro del estado general sería preferible un tratamiento menos invasivo.

Para la prevención de las recurrencias, la esclerosis pericárdica con instilación intrapericárdica de tetraciclinas, bleomicina, tiotepa o radionúclidos demostraron ausencia de derrame a los 30 días en un 70% a 90% de los pacientes y de efectos adversos, salvo el dolor torácico durante la infusión de tetraciclinas. Al año de seguimiento se comunicaron tasas de recidivas cercanas al 17%. Otras drogas con actividad citostática y esclerosante también podrían resultar de utilidad. (16, 17)

Entre los tratamientos previamente expuestos, la ventana pericárdica subxifoidea con una tasa baja de complicaciones y la posibilidad de toma de muestras de pericardio (18) ha sido la técnica quirúrgica preferida en los últimos años.

La pericardiotomía percutánea con balón es la alternativa terapéutica de descripción más reciente. Se puede considerar como la variante percutánea de la ventana quirúrgica subxifoidea, con la ventaja de que es un procedimiento aún menos traumático. Nuestra experiencia confirma que es un procedimiento simple y puede realizarse en pacientes graves, con una tasa baja de complicaciones.

No existe coincidencia en el mecanismo central del éxito de la pericardiotomía percutánea. En 13 de 15 pacientes observamos derrame pleural izquierdo luego del procedimiento. La frecuencia de este hallazgo, universal en otras series, sugiere que la derivación a la pleura es uno de los mecanismos principales de prevención de la recurrencia. Se suman el drenaje peritoneal y la fusión del pericardio parietal por el proceso inflamatorio persistente luego de la evacuación. (17, 19, 24)

En los datos poblacionales de nuestra serie (véase Tabla 1) observamos una edad media y una distribución por sexos similares a las comunicadas en un registro multicéntrico. (20) La patología de base más prevalente en el registro multicéntrico fue neoplásica (85%) y si bien también fue la primera causa (46%) en nuestra serie de pacientes, observamos una incidencia importante de patología infecciosa (33%).

Ziskind y colaboradores señalaron la seguridad y la efectividad de la PPB en su primera comunicación de 50 pacientes con un 92% de tasa de éxito primario. (20) En nuestra serie también hallamos una tasa alta de éxito (100%). En el 73% indicamos PPB primaria *versus* el 50% en el registro multicéntrico; (20) a nuestro juicio, la ventaja que ofrece este enfoque es evitar el riesgo de un segundo derrame pericárdico con eventual taponamiento cardíaco y la necesidad de una pericardiocentesis urgente, como ya han referido otros autores en trabajos más recientes. (21, 22)

En nuestra serie, la sospecha de infección bacteriana aguda fue un criterio de exclusión para la peri-

cardiotomía percutánea, pero en un trabajo (23) se refiere un paciente con alto riesgo quirúrgico tratado favorablemente; nuevos resultados permitirán evaluar el riesgo/beneficio del procedimiento en estos pacientes.

En nuestra experiencia, la complicación más frecuente fue el derrame pleural, que tuvo resolución espontánea y en ningún caso adquirió niveles clínicamente relevantes. Se ha mencionado en algunas series la necesidad de intervenciones para evacuarlo. (25)

El registro multicéntrico (20) no informó recurrencias de derrame pericárdico a  $5 \pm 5,8$  meses de seguimiento. En otra serie, Thanopoulos y colaboradores comunicaron una sobrevida libre de recurrencias del 90% a 14 meses de seguimiento. (26) En nuestro trabajo no hubo necesidad de nuevos procedimientos por recurrencia de derrame entre los sobrevivientes durante el primer año de seguimiento.

Aunque la supervivencia a corto plazo de los pacientes con taponamiento pericárdico se relaciona con el diagnóstico y el tratamiento precoces, la sobrevida a largo plazo depende fundamentalmente del pronóstico de la enfermedad de base de manera independiente de la intervención efectuada. (6) En nuestros pacientes observamos que, a pesar del éxito primario del procedimiento y la ausencia de recidiva de derrame pericárdico, el pronóstico a largo plazo de los pacientes estuvo estrictamente relacionado con la evolución de la patología de base en todos los casos. En ningún caso la causa de muerte estuvo relacionada con la presencia de derrame pericárdico.

Con respecto a la biopsia pericárdica, la sensibilidad del diagnóstico etiológico comunicada es de alrededor del 8,3% en los casos de toma de muestras guiada por fluoroscopia. La toma de muestras para biopsia guiada por pericardioscopio mejora el valor diagnóstico, que se eleva al 53%. (13, 27) En nuestro trabajo se realizó el diagnóstico en uno de los tres casos (33%).

## CONCLUSIONES

La pericardiotomía percutánea con balón es un procedimiento sencillo con una tasa alta de éxito y una tasa baja de complicaciones menores y recidiva. Constituye una alternativa válida en el tratamiento de pacientes con derrame pericárdico grave o taponamiento, que sustituye a la clásica ventana pleuropericárdica, dado que los pacientes críticamente enfermos la toleran mejor y se evita el riesgo anestésico y quirúrgico.

Nuestra experiencia confirma que puede realizarse en un centro de alta complejidad de nuestro país con resultados hospitalarios y de seguimiento semejantes a los observados internacionalmente.

La biopsia pericárdica percutánea por punción subxifoidea y anestesia local es un procedimiento complementario simple que podría agregar información diagnóstica adicional a la pericardiocentesis.

## SUMMARY

### Percutaneous Pericardial Procedures: In-Hospital and One-Year Outcomes

#### Background

Pericardial window has been the conventional treatment for severe pericardial effusion or recurrent cardiac tamponade before the advent of percutaneous balloon pericardiotomy.

#### Objectives

To analyze our initial experience with pericardial procedures in patients with pericardial effusion.

#### Material and Methods

A total of 15 consecutive patients underwent percutaneous balloon pericardiotomy due to severe pericardial effusion or cardiac tamponade. Primary success was defined as an effective percutaneous balloon pericardiotomy without the need of a new intervention due to pericardial effusion and absence of major complications during hospitalization. A pericardial biopsy was performed through the same route in 3 patients.

#### Results

The primary success was achieved in all the procedures. The most frequent complication during hospitalization was pleural effusion. One year after the procedure 7 patients had died due to the underlying condition; none of them had had recurrent pericardial effusion.

#### Conclusions

In our series of patients, percutaneous balloon pericardiotomy appeared to be a useful and simple technique, with a high rate of success and a low incidence of complications and recurrences. Percutaneous pericardial biopsy might add diagnostic information within the same procedure.

**Key words** > Pericardiectomy - Balloon Dilatation - Pericardial Effusion - Cardiac Tamponade

## BIBLIOGRAFÍA

- Maisch B, Seferović PM, Ristić AD, Erbel R, Rienmüller R, Adler Y, et al; Task Force on the Diagnosis and Management of Pericardial Diseases of the European Society of Cardiology. Guidelines on the diagnosis and management of pericardial diseases executive summary; The Task force on the diagnosis and management of pericardial diseases of the European Society of Cardiology. *Eur Heart J* 2004; 25:587-610.
- Markiewicz W, Borovik R, Ecker S. Cardiac tamponade in medical patients: treatment and prognosis in the echocardiographic era. *Am Heart J* 1986;111:1138-42.
- Vaitkus PT, Herrmann HC, LeWinter MM. Treatment of malignant pericardial effusion. *JAMA* 1994;272:59-64.
- Wilkes JD, Fidiás P, Vaickus L, Perez RP. Malignancy-related pericardial effusion. 127 cases from the Roswell Park Cancer Institute. *Cancer* 1995;76:1377-87.
- Sagristá Saulea J, Almenar Bonet L, Angel Ferrer J, Bardají Ruiz A, Bosch Genover X, Guindo Soldevila J, et al. The clinical practice guidelines of the Sociedad Española de Cardiología on pericardial pathology. *Rev Esp Cardiol* 2000;53:394-412.
- Topol EJ, editor. *Textbook of Interventional Cardiology*. 3<sup>rd</sup> ed. Philadelphia, PA: WB Saunders; 1999. p. 869-77.
- Palacios IF, Murat Tuzcu E, Andrew A, Ziskind AA, Younger J, Block PC. Percutaneous balloon pericardial window for patients with malignant pericardial effusion and tamponade. *Cathet Cardiovasc Diagn* 1991;22:244-9.
- Chow WH, Chow TC, Cheung KL. Nonsurgical creation of pericardial window using the Inoue balloon catheter. *Am Heart J* 1992;124:1100-2.
- Ziskind AA, Lemmon CC, Rodríguez S, et al. Final report of the percutaneous balloon pericardiotomy registry for the treatment of effusive pericardial disease. *Circulation* 1994;90(Suppl I):1-21. En: Topol EJ, editor. *Tratado de Cardiología Intervencionista*. Versión en español de la 4<sup>a</sup> ed. Versión *Textbook of Interventional Cardiology*. Madrid: Elsevier España; 2004. Cap. 46, p. 999-1007.
- Iaffaldano RA, Jones P, Lewis BE, Eleftheriades EG, Johnson SA, McKiernan TL. Percutaneous balloon pericardiotomy: a double balloon technique. *Cathet Cardiovasc Diagn* 1995;36:79-81.
- Hsu KL, Tsai CH, Chiang FT, Lo HM, Tseng CD, Ho SG, et al. Percutaneous balloon pericardiotomy for patients with a recurrent pericardial effusion: using a novel double-balloon technique with one long and short balloon. *Am J Cardiol* 1997;80:1635-7.
- Endrys J, Simo M, Shafiq MZ, Uthaman B, Kiwan Y, Chugh T, et al. New nonsurgical technique for multiple pericardial biopsies. *Cathet Cardiovasc Diagn* 1988;15:92-4.
- Marcy PY, Bondiau PY, Brunner P. Percutaneous treatment in patients presenting with malignant cardiac tamponade. *Eur Radiol* 2005;9:2000-9.
- Becit N, Unlü Y, Ceviz M, Koçogullari CU, Koçak H, Gürlertop Y. Subxiphoid pericardiostomy in the management of pericardial effusions: case series analysis of 368 patients. *Heart* 2005;91:785-90.
- Park JL, Rentschler R, Wilbur D. Surgical management of pericardial effusion in patients with malignancy. *Cancer* 1991;67:76-80.
- Martinoni A, Cipolla CM, Civelli M, Cardinale D, Lamantia G, Colleoni M, et al. Intrapericardial treatment of neoplastic pericardial effusions. *Herz* 2000;25:787-93.
- Galli M, Politi A, Pedretti F, Castiglioni B, Zerboni S. Percutaneous balloon pericardiotomy for malignant pericardial tamponade. *Chest* 1995;108:1499-501.
- Mills SA, Julian S, Holliday RH, Vinten-Johansen J, Case LD, Hudspeth AS, et al. Subxiphoid pericardial window for pericardial effusive disease. *J Cardiovasc Surg* 1989;30:768-73.
- Estigarribia MA, Miano J, Scattini G, Ramírez F, Peñaloza N, Bruno CA y col. Derrame pericárdico grave. Ventana pericárdica percutánea con balón. *Rev Argent Cardiol* 2008;78:313-6.
- Ziskind AA, Pearce AC, Lemmon CC, Burstein S, Gimple LW, Herrmann HC, et al. Percutaneous balloon pericardiotomy for the treatment of cardiac tamponade and large pericardial effusions: Description of technique and report of the first 50 cases. *J Am Coll Cardiol* 1993;21:1-5.
- Swanson N, Mirza I, Wijesinghe N, Devlin G. Primary percutaneous balloon pericardiotomy for malignant pericardial effusion. *Catheter Cardiovasc Interv* 2008;71:504-7.
- Jalili FM, Morise AP, Haque R, Jain AC. Primary percutaneous balloon pericardiotomy. *W V Med J* 2004;100:102-5.
- Aqel R, Mehta D, Zoghbi GJ. Percutaneous balloon pericardiotomy for the treatment of infected pericardial effusion with tamponade. *J Invasive Cardiol* 2006;18:E194-7.
- Navarro del Amo LF, Córdoba Polo M, Orejas Orejas M, López Fernández T, Mohandes M, Iñiguez Romo A. Percutaneous balloon pericardiotomy in patients with recurrent pericardial effusion. *Rev Esp Cardiol* 2002;55:25-8.
- Ziskind AA, Palacios IF. Percutaneous balloon pericardiotomy for patients with pericardial effusion and tamponade. En: Topol EJ, editor. *Textbook of Interventional Cardiology*. Philadelphia: WB Saunders Company; 2002. p. 977-85.
- Thanopoulos BD, Georgakopoulos D, Tsaousis GS, Triposkiadis F, Paphitis CA. Percutaneous balloon pericardiotomy for the treatment of large, nonmalignant pericardial effusions in children: Immediate and medium-term results. *Cathet Cardiovasc Diagn* 1997;40:97-100.
- Seferović PM, Ristić AD, Maksimović R, Tatić V, Ostojić M, Kanjuh V. Diagnostic value of pericardial biopsy: improvement with extensive sampling enabled by pericardioscopy. *Circulation* 2003; 107:978-83.