

Implante de cardiodesfibrilador por vía transauricular. Descripción de un caso

ELIANA AVERSA, HÉCTOR MAZZETTI, OSVALDO MASCHERONI, M. CRISTINA TENTORI

Recibido: 16/04/2010
Aceptado: 03/05/2010

Dirección para separatas:

Dra. Eliana Aversa
Hospital Fernández,
Cerviño 3356 (1425)
Ciudad Autónoma de Buenos Aires
e-mail:
eliana_aversa@yahoo.com

RESUMEN

La trombosis de la vena cava superior es infrecuente, pero su aparición dificulta la vía de acceso para el implante de marcapasos y desfibriladores. Existen alternativas cuando no se puede utilizar la vía endovascular y la vía epicárdica es la de elección. Sin embargo, se describieron implantes de catéteres de desfibrilador por vía transauricular por toracotomía mínima con buenos resultados a largo plazo y con el logro de un umbral de desfibrilación adecuado. En esta presentación se describe el caso de un paciente con antecedentes de cardiopatía chagásica e implante de un marcapasos bicameral por enfermedad binodal que necesita un desfibrilador. Debido a que se trata de un paciente joven con accesos dificultosos se decidió utilizar la vía transauricular por toracotomía mínima conservando el catéter auricular para estimulación y sensado.

REV ARGENT CARDIOL 2010;78:518-520.

Palabras clave > Desfibrilador - Chagas - Transauricular

CASO CLÍNICO

Paciente de 43 años con antecedentes de miocardiopatía chagásica crónica e implante de un marcapasos DDDR por enfermedad binodal en 1999.

En agosto de 2002, ante la aparición de ingurgitación yugular importante se le diagnosticó oclusión de la subclavia izquierda (vía de acceso del marcapasos).

En julio de 2006, por la observación de signos y síntomas compatibles con síndrome de la vena cava superior, se le realizó una angiografía de ambos miembros superiores que evidenció oclusión de la vena cava superior. Se inició anticoagulación oral con mejoría paulatina de los síntomas.

En septiembre de 2009 consultó por dos episodios sincopales con pródromos, con traumatismo craneoencefálico leve y recuperación asintomática. Al interrogar el marcapasos no se obtuvieron datos relevantes dado que no disponía de electrogramas intracavitarios (Pacesetter 2022T).

El ecocardiograma mostró diámetros cardíacos normales con función sistólica conservada y dilatación leve de las cavidades derechas. En el Holter presentó estimulación secuencial con salvas de taquicardia ventricular de 3 latidos. La ergometría no arrojó datos relevantes.

En el estudio electrofisiológico, con sobreestimulación ventricular (2 extraestímulos), se indujo taquicardia ventricular monomorfa sostenida con descompensación hemodinámica (ciclo 300 mseg) que revirtió espontáneamente.

Dado que se trataba de un paciente con síncope, cardiopatía chagásica y taquicardia ventricular con descompensación hemodinámica inducible en el es-

tudio electrofisiológico, se decidió el implante de un cardiodesfibrilador.

Para evaluar la vía de implante se realizó una flebografía que informó oclusión de ambas subclavias y de la vena cava superior (Figura 1).

Ante la imposibilidad de implantar el sistema por vía endovascular se optó por la vía transauricular por toracotomía mínima, conservando los catéteres de marcapasos funcionantes para estimulación y sensado.

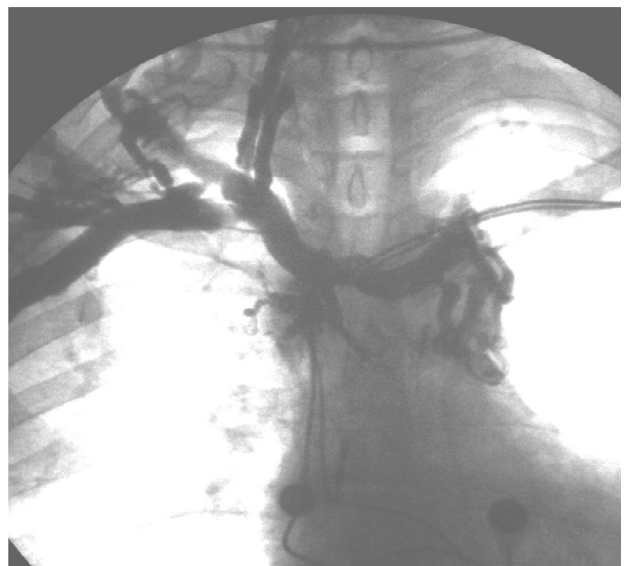

Fig. 1. Flebografía del miembro superior derecho en la que se observa oclusión de las venas subclavia derecha y cava superior, con abundante circulación colateral.

En el procedimiento quirúrgico, por toracotomía anterior derecha extrapleurál, se reseco el cuarto cartílago, se liberó el pericardio y se realizó una jareta en la cara lateral de la aurícula derecha. Se punzó la jareta, se colocó un introductor *peel-away* y se posicionó un catéter Guidant® 0137 en la punta del ventrículo derecho. Los umbrales fueron óptimos (Figura 2). Posteriormente se tunelizó el catéter desde la toracotomía, por vía preesternal, hasta el bolsillo del marcapasos donde se conectó al cardio desfibrilador junto al catéter auricular anterior. El catéter ventricular del marcapasos quedó abandonado. La posición final del sistema se evaluó por radioscopia (Figura 3).

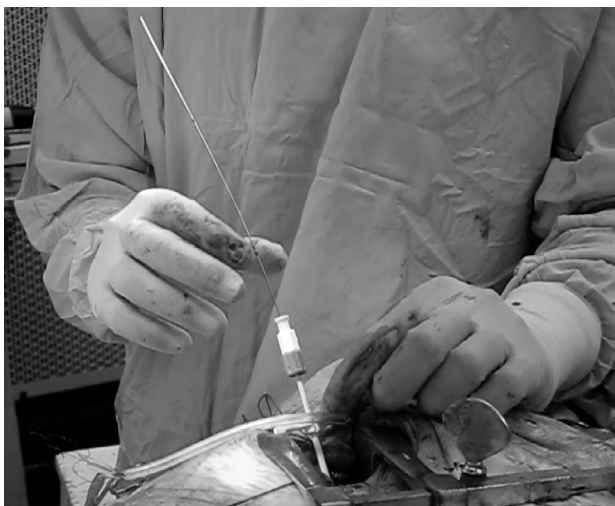

Fig. 2. Colocación del introductor *peel-away* a través de la jareta en la aurícula derecha y posicionamiento del catéter en el ventrículo derecho.

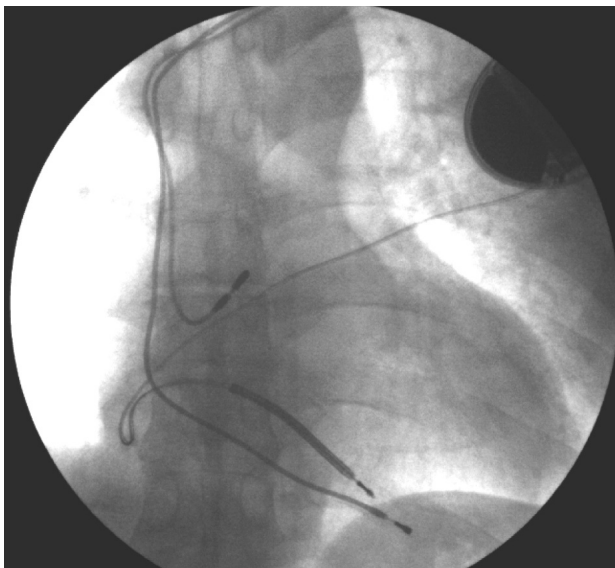


Fig. 3. Control final por radioscopia. Se observan los catéteres para estimulación y sensado colocados por vía endovascular y el catéter de desfibrilación por vía transauricular tunelizado hasta el bolsillo.

Se indujo fibrilación ventricular, que se revirtió con un choque de 20 joules.

DISCUSIÓN

Esta presentación constituye la primera comunicación en la Argentina del implante por vía transauricular de un cardio desfibrilador en un paciente con accesos vasculares dificultosos.

Varios estudios de prevención secundaria de muerte súbita en pacientes con cardiopatía isquémica han demostrado que el cardio desfibrilador es superior a las drogas antiarrítmicas, por lo que en los últimos años las indicaciones se han extendido a casos de prevención primaria y a otros tipos de cardiopatías. (1) Sin embargo, no hay estudios aleatorizados que apoyen esta conducta en pacientes chagásicos, por lo que su manejo generalmente se extrapola del de los pacientes coronarios. (2)

La vía endovascular es, sin duda, de elección para implantes de sistemas de marcapasos o cardio desfibriladores por lograr una estimulación más fisiológica, por su menor morbimortalidad y menos complicaciones sobre la vía epicárdica. Sin embargo, la oclusión de la vena cava superior o de las venas que desembocan en ella plantean un desafío en el momento de elegir la vía de implante.

El síndrome de la vena cava superior puede ocurrir por varias causas, entre las que se incluyen radiación, trombofilias, compresión extrínseca, implante de múltiples catéteres (marcapasos o desfibriladores, vía central o diálisis). Su incidencia es del 1% al 3%. (3) En estos casos, la vía epicárdica es la más utilizada para los marcapasos, (4) pero la solución no es tan sencilla para los desfibriladores.

Inicialmente se colocaban parches epicárdicos de desfibrilación por esternotomía. Entre las múltiples complicaciones descritas para este método se encuentran el síndrome pospericardiotomía, la mediastinitis, la pericarditis constrictiva e incluso la fractura de los parches. Otro inconveniente no menor fue que hasta un 25% de los pacientes tenían un umbral de desfibrilación alto (en promedio, 10 joules más que la vía endovascular). Muchos de estos pacientes requerían una reoperación para colocar nuevamente los parches porque eran inefectivos a máxima salida. (5)

A raíz de esto surgieron los parches subcutáneos, que se colocaban en la parte lateral y/o dorsal del tórax y tenían muchas complicaciones que los epicárdicos. Se utilizaban como complemento y no como alternativa a los catéteres endovasculares en los pacientes con umbral de desfibrilación alto.

Más adelante surgió otra técnica para reemplazar a los parches subcutáneos en los pacientes con umbrales altos, que fue la de colocar catéteres subcutáneos de desfibrilación (*arrays*) en la cara posterior y lateral izquierda del tórax en adultos. Hay comunicaciones

de buenos resultados y umbrales adecuados de desfibrilación en niños sin accesos, tanto con dos catéteres subcutáneos como con un catéter subcutáneo, un catéter endovascular implantado por vía iliofemoral y una carcasa en el abdomen. (6)

La mayor desventaja de los catéteres subcutáneos es que el *coil* de desfibrilación queda expuesto a cualquier traumatismo externo al no estar protegido por la parrilla costal. Esto lleva más frecuentemente a la fractura del catéter o a la pérdida de aislación. Kettering y colaboradores encontraron un 6% de complicaciones en pacientes a los que se les colocó un *array* subcutáneo, de las cuales la más frecuente (4%) fue la fractura de los catéteres. (7)

Debido a estos inconvenientes se propusieron otras vías de acceso que garantizaran buenos umbrales y protección del catéter. Así, en 1989 surgió la vía transauricular, (8) que en sus comienzos requería esternotomía, pero con el tiempo la técnica se perfeccionó y se adoptaron la vía subxifoidea y la toracotomía mínima. No hay seguimientos a largo plazo en adultos, sino sólo descripciones de casos, pero resultó altamente efectiva en niños con un seguimiento de hasta 14 años. (9)

Lo interesante de esta vía es que por radioscopia la ubicación del catéter es similar al implante por la vía convencional. Por ello es importante que quede clara la vía de abordaje ante eventuales extracciones futuras.

Las ventajas de la vía transauricular con las técnicas de abordaje actuales es que es mínimamente invasiva, se utilizan catéteres endocavitarios probadamente eficaces, es una alternativa para pacientes de riesgo alto que no tengan accesos vasculares adecuados, tiene buen umbral de desfibrilación y los catéteres están protegidos por la parrilla costal por lo que el riesgo de fractura es menor. (10)

Una desventaja importante de esta técnica es la complejidad de la extracción ante un mal funcionamiento del catéter, ya que requiere un abordaje invasivo para liberar el catéter de adherencias y de la superficie pericárdica. (10)

CONCLUSIONES

Existen muchas causas que pueden impedir el acceso endovascular para la colocación de un cardiodesfibrilador. La vía transauricular es una alternativa en esos casos, con el logro de buenos umbrales de desfibrilación y mayor durabilidad de los catéteres.

A medida que las indicaciones de un cardiodesfibrilador se van extendiendo, como ha ocurrido en los últimos años, más pacientes se van a presentar con accesos dificultosos y es importante conocer vías alternativas de implante.

SUMMARY

Placement of an Implantable Cardioverter Defibrillator Thorough a Transatrial Approach. A Case Report

Thrombosis of the superior vena cava is an infrequent condition; yet, its presence prohibits placement of pacemakers and defibrillator devices. The epicardial approach is indicated when the venous access for lead placement is compromised. However, implantable cardioverter device placement using minithoracotomy has been described with favorable long-term outcomes, achieving an adequate defibrillation threshold. We describe the case of a patient with a history of Chagas cardiomyopathy and dual-chamber pacemaker placement due to coexisting sinus node and atrioventricular node dysfunction. We decided to use the transatrial approach via minithoracotomy leaving the atrial lead for sensing electrical activity and delivering stimulation pulses.

Key words > Defibrillator- Chagas - Transatrial

BIBLIOGRAFÍA

1. Bardy GH, Lee KL, Mark DB, Poole JE, Packer DL, Boineau R, et al; Sudden Cardiac Death in Heart Failure Trial (SCD-HeFT) Investigators. Amiodarone or an implantable cardioverter-defibrillator for congestive heart failure. *N Engl J Med* 2005;352:225-37.
2. Muratore C, Rabinovich R, Iglesias R, González M, Darú V, Liprandi AS. Implantable cardioverter defibrillators in patients with Chagas' disease: are they different from patients with coronary disease? *Pacing Clin Electrophysiol* 1997;20:194-7.
3. Lickfett L, Bitzen A, Arepally A, Nasir K, Wolpert C, Jeong KM, et al. Incidence of venous obstruction following insertion of an implantable cardioverter defibrillator. A study of systematic contrast venography on patients presenting for their first elective ICD generator replacement. *Europace* 2004;6:25-31.
4. Zuber M, Huber P, Fricker U, Buser P, Jäger K. Assessment of the subclavian vein in patients with transvenous pacemaker leads. *Pacing Clin Electrophysiol* 1998;21:2621-30.
5. Goyal R, Harvey M, Horwood L, Bogun F, Castellani M, Chan KK, et al. Incidence of lead system malfunction detected during implantable defibrillator generator replacement. *Pacing Clin Electrophysiol* 1996;19:1143-6.
6. Perzanowski C, Timothy P, McAfee M, McDaniel M, Meyer D, Torres V. Implantation of implantable cardioverter-defibrillators from an iliofemoral approach. *J Interv Card Electrophysiol* 2004;11:155-9.
7. Kettering K, Mewis C, Dörnberger V, Vonthein R, Bosch RF, Seipel L, et al. Long-term experience with subcutaneous ICD leads: a comparison among three different types of subcutaneous leads. *Pacing Clin Electrophysiol* 2004;27:1355-61.
8. Hayes DL, Vlietstra RE, Puga FJ, Shub C. A novel approach to atrial endocardial pacing. *Pacing Clin Electrophysiol* 1989;12:125-30.
9. Molina JE. Surgical options for endocardial lead placement when upper veins are obstructed or nonusable. *J Interv Card Electrophysiol* 2004;11:149-54.
10. Cannon BC, Friedman RA, Fenrich AL, Fraser CD, McKenzie ED, Kertesz NJ. Innovative techniques for placement of implantable cardioverter-defibrillator leads in patients with limited venous access to the heart. *Pacing Clin Electrophysiol* 2006;29:181-7.