

## Válvula aórtica bicúspide

### *Bicuspid Aortic Valve*

#### DEFINICIÓN

La válvula aórtica permite el paso de sangre oxigenada desde el ventrículo izquierdo a la aorta, arteria principal que distribuye la sangre al resto de las arterias del organismo.

Normalmente, la válvula aórtica tiene tres compuertas, conocidas como cúspides o valvas. Algunos individuos nacen con una válvula aórtica con dos cúspides. Esto se conoce como válvula aórtica bicúspide o bivalva (Figura 1).

La válvula aórtica bicúspide puede ser una malformación aislada, en un corazón por lo demás sano, y en ocasiones asociarse con otros defectos cardiovasculares como la coartación de la aorta (estrechamiento localizado de la arteria aorta) o dilatación aórtica.

Una de las primeras descripciones de válvula aórtica bicúspide fue realizada por W. Osler en 1886.

#### INCIDENCIA

La válvula aórtica bicúspide aislada es la malformación congénita cardíaca más común.

Si la válvula aórtica bicúspide no se abre bien, entonces se denomina estenosis aórtica. La válvula aórtica es bicúspide en los casos de estenosis aórtica congénita con una incidencia del 3-6% de todas las cardiopatías congénitas y tiene una preponderancia en el sexo masculino de 3:1 y en general produce complicaciones en la edad adulta.

Hoy en día, más que un problema valvular, se considera una alteración genética que involucra el desarrollo del corazón y de la aorta.

#### DIAGNÓSTICO

El diagnóstico se realiza mediante el examen físico: la auscultación cardíaca revela un soplo de estenosis aórtica de características definidas y que se ausculta bien a través del tórax. Puede asociarse con otros soplos, como, por ejemplo, de insuficiencia aórtica. Se complementa con examen de los pulsos del paciente, electrocardiograma y radiografía de tórax.

El método de elección para confirmar el diagnóstico es el ecocardiograma transtorácico, que permite determinar si la válvula es bicúspide con una sensibilidad (precisión para determinar la afección) del 92% y una especificidad (de descartarla) del 96%. Cuando sobre la válvula hay abundante depósito de calcio o las imágenes son de poca calidad, pueden emplearse el ecocardiograma transesofágico, la tomografía computarizada o la resonancia magnética para completar el diagnóstico.

#### EVOLUCIÓN CLÍNICA

Es muy variable: desde enfermedad valvular grave en la infancia que requiere su corrección y tratamiento inmediato hasta la afectación asintomática en la vejez.

Cuando los pacientes desarrollan la enfermedad de la válvula aórtica lo hacen entre la segunda y la quinta décadas de la vida.

El grado y evolución en el desarrollo de las alteraciones valvulares o de dilatación aórtica varían. Durante el seguimiento, en series como las de Olmsted y Toronto se constataron como factores de riesgo para el desarrollo de complicaciones la edad mayor de 30 años y la estenosis o insuficiencia valvular aórtica moderada o grave.

#### PRONÓSTICO DE LA ESTENOSIS AÓRTICA

Cuando aparece en la infancia, y hay poco depósito de calcio valvular, hay buenos resultados con la reparación no quirúrgica de la válvula mediante la apertura (valvuloplastia) con balón, que tiene la ventaja de que no requiere cirugía.

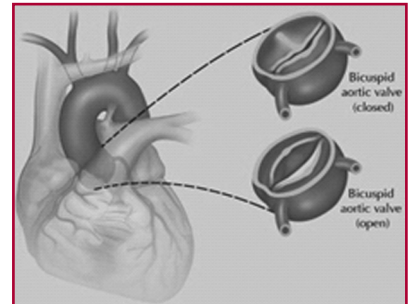
En estudios de niños con gradientes aumentados, superiores a 50 mm Hg, hay un 1,2% de probabilidad de eventos cardíacos serios al año. Solo uno de cada 50 niños tiene enfermedad valvular significativa clínicamente en la adolescencia.

En adultos, la progresión de la enfermedad se debe a la calcificación de la válvula. Se trata de un proceso activo, iniciado por mecanismos inflamatorios y fibrosis con depósito de lipoproteínas y calcio en el borde aórtico de las valvas. La calcificación suele detectarse ya a partir de los 40 años. Es importante investigar a los familiares de los pacientes para detectar otros casos.

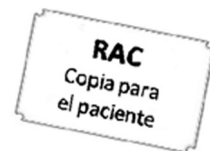#### RECOMENDACIONES Y TRATAMIENTO

Cuando se diagnostica en la infancia no son necesarios más estudios y el seguimiento se hace repitiendo el ecocardiograma cada varios años. La evolución de la enfermedad valvular es muy lenta. Solo cuando la válvula está muy deteriorada es necesaria una vigilancia más estrecha, con ecocardiogramas repetidos cada 6-12 meses.

En adultos se puede hacer seguimiento ecocardiográfico periódico en los casos leves, pero si la estenosis aórtica es grave o aparecen síntomas como dolor de pecho, falta de aire, síncope o complicaciones como la infección valvular, es necesario intervenir mediante cirugía y sustituirla por una prótesis valvular, la cual según la edad del paciente puede ser biológica (proveniente de tejidos orgánicos humanos o animales) o mecánica (construida con materiales inertes).



**Fig. 1.** Esquema de válvula aórtica bicúspide con dos valvas, arriba cerradas (diástole) y abajo abiertas (sístole).



#### Autor:

**Dr. Carlos R. Killinger**<sup>MTSAC</sup>  
Jefe de Laboratorio de Eco-Doppler,  
Hospital C. Durand (CABA)  
Profesor asistente de la Universidad  
Católica Argentina

#### Editor: Dr. Julio Manuel

**Lewkowicz**<sup>MTSAC</sup>  
Sanatorio Güemes

#### CONSULTAS QUE PUEDE REALIZAR EN LA WEB

- ACC/AHA 2008 guidelines for the management of adults with congenital heart disease: a report of the American College of Cardiology/American Heart Association Task Force on Practice Guidelines. *J Am Coll Cardiol* 2008;52:e1-e121.
- Patients with Bicuspid Aortic Valve ECOSAC VALVULOPATÍAS: <http://www.sac.org.ar/web/es/consejos-cientificos/grandes-temas/-/valvulopatias/Recomendaciones del Comité de la ASE para la cuantificación de cavidades: http://www.ecosiac.org/files/GUIA>
- [www.webdelcorazon.com/valvula-aortica-bicuspid](http://www.webdelcorazon.com/valvula-aortica-bicuspid)
- [umm.edu/spanishency/articles/valvula-aortica-bicuspid](http://umm.edu/spanishency/articles/valvula-aortica-bicuspid)

*La información es para fines educativos y no pretende reemplazar la evaluación, el consejo, el diagnóstico o el tratamiento indicado por su médico.*

*La página no puede ser fotocopiada con fines comerciales, salvo que sea autorizado por la Revista Argentina de Cardiología.*