Ante el cuadro de EI de la válvula mitral nativa con rescate de E. coli, complicada con pseudoaneurisma de la valva posterior, insuficiencia mitral moderada e impactos sépticos en el sistema nervioso central, SNC, bazo, riñón y ojos se decidió tratamiento quirúrgico.

En la cirugía se confirmaron los hallazgos ecocardiográficos, con la visualización de vegetaciones de 3 cm de longitud en las valvas anterior y posterior de la mitral, una cavidad infectada de 3 cm de diámetro en el segmento P2 con contenido fibropurulento, y extensión a la pared ventricular.

Se realizó relleno de la cavidad con pericardio autólogo y recambio valvular mitral.

La paciente evolucionó de manera tórpida con shock refractario a altas dosis de vasopresores e insuficiencia renal con requerimiento de diálisis, y falleció al quinto día del postoperatorio.

La anatomía patológica mostró una válvula engrosada, con áreas friables, tejido valvular con presencia de vegetaciones formadas por elementos inflamatorios fibrohistiocitarios, tejido de granulación, depósitos cálcicos y material fibrinopioleucocitario.

La EI continúa siendo una enfermedad grave con alta morbimortalidad, más aún cuando se asocia a complicaciones como pseudoaneurisma, abscesos, o embolias sépticas, por lo que es necesario realizar un diagnóstico temprano mediante ecocardiografía, criterios clínicos y microbiológicos para tomar decisiones médico-quirúrgicas que prevengan su propagación.

Declaración de conflicto de intereses

Los autores declaran que no poseen conflicto de intereses.

(Véanse formularios de conflicto de intereses de los autores en la web/ Material suplementario).

Consideraciones éticas

No aplican

Daniela Álvarez[1], Mariela de Santos[2], Marcos Granillo[2], Viviana Pasquevich[2], Jorge Troncoso[3], Graciela Reyes[2]

[1]Fellowship de ecocardiografía Hospital El Cruce Florencio Varela

[2]Ecocardiografía Hospital El Cruce Florencio Varela

[3]Cirugía Cardiovascular Hospital El Cruce Florencio Varela

BIBLIOGRAFÍA

1. Morpeth S, Murdoch D, Cabell CH, Karchmer AW, Pappas P, Levine D, et al. Non-HACEK gram-negative bacillus endocarditis. Ann Intern Med 2007;147:829-35. https://doi.org/10.7326/0003-4819-147-12-200712180-00002

2. Chen C, Lin Z, Yu W, Wu W. Escherichia coli endocarditis of native aortic valve and mitral valve. J Formos Med Assoc 2015;114:893-4. https://doi.org/10.1016/j.jfma.2015.05.012

3. Micol R, Lortholary O, Jaureguy F, Bonacorsi S, Bingen E, Lefort A, et al. Escherichia coli native valve endocarditis. Clin Microbiol infect 2006;12:401-3. https://doi.org/10.1111/j.1469-0691.2006.01375.x

4. Sudharkar S, Sewani A, Agrawal M, Uretsky BF. Pseudoaneurysm of the mitral-aortic intervalvular fibrosa (MAIVF): a comprehensive review. J Am Soc Echocardiogr 2010;2310:1009-18. https://doi.org/10.1016/j.echo.2010.07.015

5. Baddour L, Wilson W, Bayer A. infective Endocarditis in Adults: diagnosis, antimicrobial therapy, and management of complications. Circulation 2015;132:1435-86. https://doi.org/10.1161/CIR.0000000000000296

6. Sociedad Argentina de Cardiología. Área de Consensos y Normas. Consenso de endocarditis infecciosa. Rev Argent Cardiol 2016;84(Supl. 5):1-49.

Rev Argent Cardiol 2022;90:70-71.
http://dx.doi.org/10.7775/rac.es.v90.i1.20486

Desafíos terapéuticos del bloqueo AV congénito marcapaseado por largo plazo

Los pacientes con bloqueo aurículo ventricular (AV) congénito que han estado dependientes de un marcapasos definitivo que estimula las cavidades derechas pueden desarrollar disincronía ventricular y eventual insuficiencia cardíaca. Estos pacientes constituyen un complejo desafío terapéutico al momento de la toma de decisiones, ya sea por complicaciones inherentes al sistema o por circunstancias variadas ajenos a ellos.

Presentamos una mujer de 44 años con diagnóstico de bloqueo AV completo congénito, que a los 18 años presentó un síncope y se le implantó un marcapasos bicameral con estimulación en aurícula derecha (AD) y ápex del ventrículo derecho (VD). El generador fue reemplazado en cuatro ocasiones. Durante el seguimiento, inicialmente un ecocardiograma mostró un leve deterioro de la función sistólica ventricular izquierda (FSVI) que en el año 2012 progresó a deterioro moderado. Se inició tratamiento con bisoprolol y ramipril con cifras de presión arterial (PA) habituales entre 80/50 y 90/60 mmHg. Los ECG mostraban actividad de marcapasos con estimulación unipolar auricular y ventricular con QRS de 180 ms, capturando con imagen de bloqueo de rama izquierda. Una tomografía axial computada (TAC) cardíaca (11/02/2017) evidenció una fracción de eyección ventricular izquierda (FEVI) de 57%, y ausencia de lesiones coronarias significativas. El 9/03/2018 presentó episodio aislado de disnea y una nueva TAC mostró grave deterioro de la FSVI, FEVI de 29% e hipoquinesia de los segmentos mediales y apicales. Se reportó, además, dilatación biauricular y diámetros ventriculares conservados. Las arterias coronaria derecha y circunfleja presentaban placas fibrolipídicas no significativas en tercio proximal. Durante los meses siguientes, la paciente permaneció asintomática. Los ECG y Holter no mostraron evidencia de disfunción del marcapasos o ectopia ventricular, pero sí extrasistolia supraventricular aislada muy frecuente (5,42%). Se consideró que la paciente estaba en insuficiencia

cardíaca estadio B (cardiopatía estructural en ausencia de síntomas) en clase funcional I (NYHA). Se inició tratamiento con atorvastatina y debido a las bajas cifras de PA se evitó utilizar sacubitril/valsartán, y se continuó con ramipril y bisoprolol. Por considerarse que su condición se debía a disincronía secundaria a la prolongada estimulación apical del VD, se propuso tratamiento de resincronización cardíaca (TRC) (1). Antes de definir la estrategia de resincronización y debido a que durante el cambio previo de generador hubo dificultades para reemplazar el catéter auricular, se realizó venografía subclavia bilateral (2/07/2019) que demostró oclusión de la vena subclavia derecha con signos de fibrosis y abundante circulación colateral, con permeabilidad de la vena subclavia contralateral (Figura 1 A). Con este hallazgo, se consideró que la venoplastia subclavia derecha tendría baja probabilidad de éxito. Después de evaluar las distintas posibilidades, se optó por el implante de un marcapasos bicameral DDDR, condicional para resonancia magnética nuclear (RMN), para estimular la AD y el haz de His (2,3). Esta estrategia permite disminuir el número de catéteres endocavitarios respecto a la TRC tradicional y con ello, el riesgo de edema en esclavina. Al tratarse de una paciente dependiente de marcapasos, con catéter ventricular implantado hacía 26 años, se podría aprovechar el sistema antiguo como soporte transitorio y luego efectuar su extracción.

Hay creciente evidencia de que la estimulación del His es equivalente a la resincronización tradicional estimulando el seno coronario (2,3). El implante fue guiado por radioscopía, el haz de His se localizó con catéter cuadripolar flectable por punción femoral derecha. Se registró el electrograma del catéter electrodo a implantar en His y un ECG de señales promediadas (ECG-SP) (Synchromax) para establecer el grado de modificación de la sincronía eléctrica. Este último es un dispositivo cuyo *software* adquiere, procesa y promedia las señales eléctricas cardíacas, permitiendo en tiempo real, la estimación del grado de sincronía intraventricular, comparando principalmente las derivaciones II y V6, que son las que mejor se correlacionan con la activación del septum interventricular y la pared lateral ventricular izquierda respectivamente, cuando la estimulación es generada en distintos sitios del corazón (4-6). En el lugar del haz de His se midieron umbrales muy altos, por lo que el catéter fue relocalizado ligeramente anterior e inferior (Figura 1 B). Se obtuvieron aceptables umbrales (2.0 V [0,5 ms]) con una reducción de la duración del QRS de 23 ms. El ECG-SP (Synchromax) mostró una correlación positiva con solo un mínimo grado de disincronía (Figura 1C). Se decidió posponer el procedimiento de extracción de los catéteres antiguos hasta lograr una mejoría de la FSVI. Seis meses después, un nuevo ecocardiograma Doppler mostró una reducción de los volúmenes auriculares y una mejoría significativa de la FSVI con una FEVI de 51%, flujo mitral de llenado ventricular izquierdo normal y los índices de sincronía fueron compatibles con leve disincronía. Poco después, la paciente presentó palpitaciones y breves episodios de disnea. Se constató la pérdida de captura del nuevo catéter auricular, con detección conservada, sin evidencia de desplazamiento. Se decidió la realización de cirugía para remover el anterior sistema de marcapasos y el reimplante del catéter auricular nuevo. Transitoriamente, el nuevo marcapasos fue programado en modo VDD con parcial mejoría. Persistieron las palpitaciones nocturnas y un nuevo Holter evidenció disincronía AV nocturna debida a la baja frecuencia auricular y frecuentes extrasistoles auriculares (5,46%). En este momento, debido a la emergencia sanitaria y las medidas adoptadas por la pandemia de COVID-19, tanto la paciente como el médico tratante solicitaron posponer la intervención. Dado que la batería del antiguo sistema de marcapasos tenía una vida útil de dos años, se decidió aprovechar esta ventaja temporariamente para mantener la frecuencia cardíaca y simultáneamente la sincronía AV. Por lo tanto, se lo programó en modo DDD a 55 lpm con un intervalo AV de 300 ms, mientras que el nuevo sistema fue reprogramado en modo VDD a 50 lpm para sensar la actividad auricular tanto espontánea como la generada por el anterior sistema, con un intervalo AV de 150 ms para conservar la estimulación para-Hisiana (Figura 2). La paciente presentó una inmediata mejoría clínica y un nuevo registro Holter mostró adecuada sincronía AV y ausencia de actividad ectópica auricular. Actualmente, la paciente es seguida por telemedicina y aguarda la resolución quirúrgica postergada.

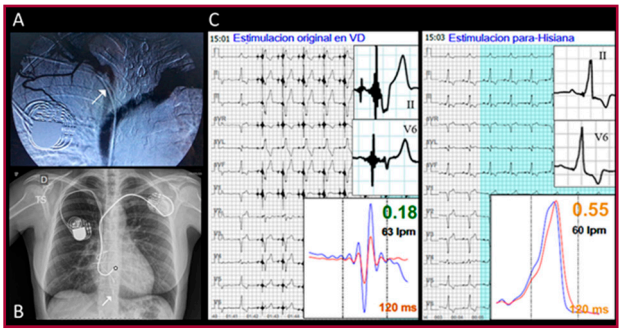

Fig. 1. A. Venografía subclavia derecha. Se observa la persistencia de contraste en la vena subclavia contralateral por su previa inyección y la circulación colateral. La flecha señala la oclusión. **B.** Rx de tórax anteroposterior que muestra los dos sistemas de marcapasos. Se resaltó el trayecto del catéter a región para-Hisiana y la flecha muestra el sitio original de estimulación en VD. **C.** Panel izquierdo: muestra los trazados resultantes de la estimulación con los catéteres originales con las curvas del registro de Synchromax. El panel derecho muestra la respuesta a la estimulación para-Hisiana.

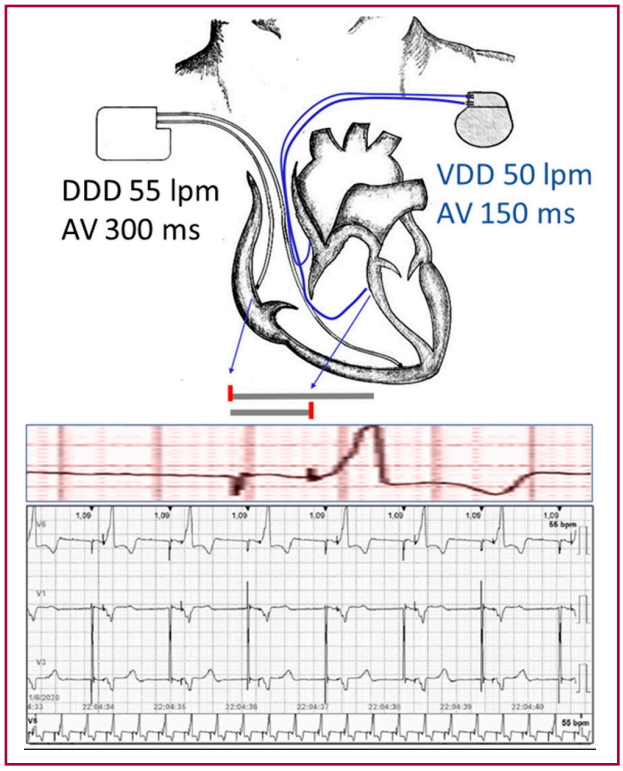

Fig. 2. Representación esquemática de la programación de ambos sistemas y el trazado de Holter resultante.

La decisión del implante de un marcapasos bicameral DDDR para estimular la aurícula y región para-Hisiana a través de la vena subclavia izquierda, fue realizada como alternativa a la tradicional resincronización con dispositivo de estimulación tricameral. Durante el implante, el uso de un *software* de ECG-SP (Synchromax) resultó ser una herramienta rápida y útil para discriminar la menor disincronía y elegir el mejor sitio para el implante del catéter. En las emergencias sanitarias extremas no siempre podemos aplicar estrictamente las guías terapéuticas y nos encontramos en la necesidad de buscar soluciones prácticas que resuelvan los problemas, si más no fuera temporalmente. El anterior sistema actuó como soporte y durante el seguimiento, de manera tal que ante una tardía y sintomática falla del nuevo catéter auricular, la reprogramación telemétrica de los sistemas permitió mantener la estimulación bicameral.

Conflicto de intereses

EXO (www.exo.com.ar/exo@exo.com.ar) entregó en comodato un equipo Synchromax a la Sección de Electrofisiología del Servicio de Cardiología del Hospital Británico para investigar sus aplicaciones clínicas sin ningún tipo de incentivo financiero u otra obligación.

Consideraciones éticas

La paciente otorgó consentimiento informado para comunicar su caso.

Iván Alfredo Tello Santacruz[1], Javier César Barcos[1], Juan Durnford Humphreys[1], Pablo Sorensen[1], David Michel[2], César Cáceres Monié[1]

[1]Servicio de Cardiología, Hospital Británico, Ciudad Autónoma de Buenos Aires, Argentina.
[2]Servicio de Cirugía Cardiovascular, Hospital Británico, Ciudad Autónoma de Buenos Aires, Argentina.
Iván Alfredo Tello Santacruz - Perdriel 74 CABA (C1280AEB). Argentina - Tel/Fax: +54 11 4309-6519 - Cel. +54 9 11 5097 1539 - E-mail: ialtesa@gmail.com

BIBLIOGRAFÍA

1. Manolis AS. The deleterious consequences of right ventricular apical pacing. Time to seek alternate site pacing. Pacing Clin Electrophysiol 2006;29:298-315. https://doi.org/10.1111/j.1540-8159.2006.00338.x
2. Curtis AB. Will His bundle pacing make cardiac resynchronization therapy obsolete? Circulation 2018;137:1546-8. https://doi.org/10.1161/CIRCULATIONAHA.117.031787
3. Sharma PS, Dandamudi G, Herweg B, Wilson D, Singh R, Naperkowski A, Koneru JN, Ellenbogen KA, Vijayaraman P. Permanent His bundle pacing as an alternative to biventricular pacing for cardiac resynchronization therapy: a multi-center experience. Heart Rhythm 2018;15:413-20. https://doi.org/10.1016/j.hrthm.2017.10.014
4. Bonomini MP, Ortega DF, Barja LD, Logarzo E, Mangani N, Paolucci A. ECG parameters to predict left ventricular electrical delay. J Electrocardiol 2018;51:844-50. https://doi.org/10.1016/j.jelectrocard.2018.06.011
5. Bonomini MP, Ortega DF, Barja LD, Logarzo E, Mangani N, Paolucci A. Depolarization spatial variance as a cardiac dyssynchrony descriptor . Biomedical Signal Processing and Control 2019; 49:540-5. https://doi.org/10.1016/j.bspc.2018.12.009
6. Logarzo E, Ortega DF, Barja LD, Paolucci A, Revollo G, Mangani N, Paladino C. Para-Hisian pacemaker implantation technique guided by Synchromax method. Eur Heart J 2018; 39 (suppl.1):ehy563. P3875.(abstr).

Rev Argent Cardiol 2022;90:71-73.
http://dx.doi.org/10.7775/rac.es.v90.i1.20487

Pseudoaneurisma micótico femoral roto por *Salmonella*

Los pseudoaneurismas micóticos son infrecuentes, pero constituyen una enfermedad grave por estar asociados a ruptura precoz y alta morbimortalidad según la localización. La salmonella es una causa frecuente de esta patología vascular en pacientes con factores predisponentes.

Se presenta un varón de 72 años con antecedentes de tabaquismo, hipertensión arterial, dislipidemia, angioplastia coronaria con *stent*, y angioplastia con colocación de *wallstent* en arteria femoral común izquierda hace más de 10 años por arteriopatía obstructiva crónica con claudicación intermitente Con-