

Intususcepción intestinal en el adulto: informe de 2 casos clínicos

Intestinal intussusception in adults: report of two cases

Juan I. Turconi Carrozzì¹, Agustín Chichizola¹, Juan A. Macrón¹, Carlos M. Canullán^{1,2}, Pablo M. Iriarte^{1,3}, Fernando Fábregas³

1. Servicio de Cirugía General, Instituto Médico Platense. La Plata, Argentina.
2. Servicio de Cirugía Hepatobiliopancreática, Hospital General de Agudos Cosme Argerich. Buenos Aires, Argentina.
3. Servicio de Cirugía General, Hospital Melchor Romero. La Plata, Argentina

Servicio de Cirugía General, Instituto Médico Platense. La Plata, Argentina.

Correspondencia:
e-mail:
cirugiainp@gmail.com

Recibido el
10 de enero de 2017
Aceptado el
21 de marzo de 2017

La intususcepción fue descrita por primera vez en 1674 por Barbette de Amsterdam, John Hunter en 1789 acuñó su término y en 1871 Sir Jonathan Hutchinson publicó los primeros resultados quirúrgicos¹.

Se la define como el prolapso de un segmento de intestino proximal dentro de otro segmento distal.

Es una entidad frecuente en el niño (idiopática en el 90% de los casos), pero poco común en el adulto: se registran 2-3 casos por millón de habitantes y representan el 0,1% de los ingresos hospitalarios².

Puede presentarse como un cuadro abdominal agudo o crónico, dificultando el diagnóstico médico, el cual en la mayoría de los casos se realiza durante la cirugía.

Hay varios métodos de imágenes para su estudio, pero la tomografía computarizada (TC) abdominal es el más usado.

El tratamiento quirúrgico varía dependiendo del lugar donde se presenta y adecuándose a cada paciente.

1^{er} Caso clínico: paciente de sexo masculino de 61 años que llega a la consulta por dolor centroabdominal crónico posingesta, acompañado de pérdida de 10 kg de peso en los últimos 6 meses.

RESUMEN

La intususcepción intestinal, también llamada invaginación intestinal, es una patología de presentación poco frecuente en el adulto, con sintomatología que varía entre formas agudas y crónicas, lo que lleva comúnmente a desorientar al médico tratante, sobre todo cuando es de presentación aguda, y realizar el diagnóstico definitivo durante el intraoperatorio.

En el siguiente trabajo se describen 2 casos clínicos, con su forma de presentación (aguda y crónica), la metodología de estudio y la resolución quirúrgica realizada, acompañado de una breve revisión bibliográfica.

■ **Palabras clave:** intususcepción intestinal, adulto.

ABSTRACT

Intestinal intussusception or Intestinal Invagination is a rare presentation pathology in the adult, with symptomatology varying between acute and chronic forms, which commonly leads to disorienting the treating physician, especially when it is acutely presenting, leading to definitive diagnosis during the intraoperative period.

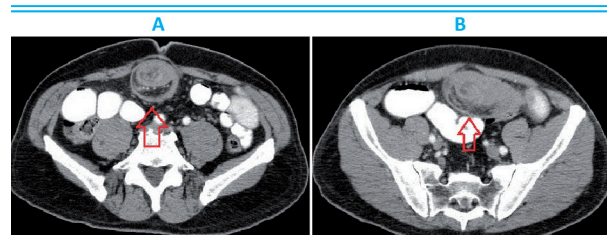
The following paper describes 2 clinical cases, with their presentation (acute and chronic), the study methodology and the surgical resolution performed, accompanied by a brief bibliographic review.

■ **Keywords:** intestinal intussusception, adult.

El examen físico muestra abdomen blando, depresible, sin dolor espontáneo. Los estudios de laboratorio de rutina y VEDA/VCC sin particularidades. En la tomografía computarizada se reconoce asa yeyunal distendida, con doble pared (signo de "blanco de tiro") y grasa en su interior (Figs. 1 y 2.a).

Con diagnóstico de invaginación intestinal, es intervenido. En la cirugía se reconoce un asa yeyunal invaginada (invaginación entero-entérica) y se realiza la resección del segmento que actuaba como cabeza de invaginación (Fig. 2.b).

■ FIGURA 1



Asa yeyunal dilatada con doble pared y grasa en su interior

En la pieza quirúrgica se reconoce lesión polipoide pediculada (Fig. 2.c). El examen anatomopatológico revela un pólipo fibroide. La evolución fue favorable y el alta sanatorial fue otorgada al 6° día posoperatorio (PO).

2° Caso clínico : paciente femenino de 52 años que consulta por presentar dolor abdominal de intensidad 8/10 en flanco y FID, de 18 horas de evolución, acompañado de vómitos.

En el examen físico se encuentra un abdomen distendido, blando, doloroso a la palpación en flanco y FID, signo de Blumberg (+). Los estudios de laboratorio de rutina muestran 14 500 GB. En la ecografía abdominal se reconoce imagen tubular con doble pared aperistáltica y líquido en FSD.

Con diagnóstico presuntivo de apendicitis fue intervenida. En la cirugía se reconoce una invaginación íleo-cólica (Fig. 3) y se realiza hemicolectomía derecha con anastomosis ileotransversa término-terminal.

La pieza quirúrgica muestra el asa de íleon terminal invaginada en colon ascendente (Fig. 4). El estudio anatomopatológico no evidencia lesión que actúe como cabeza de invaginación.

La evolución fue favorable y el alta sanatorial fue otorgada al 6° día PO.

La intususcepción intestinal es una patología que se presenta en un 90% de los casos en edades pediátricas (es la 2ª causa más frecuente de abdomen agudo)^{7,11}, su relación de frecuencia en niños y adultos es de 20/1. La prevalencia en adultos comparada por sexo es 1-1 (H/M) vs. en niños 3-1 (H/M)¹².

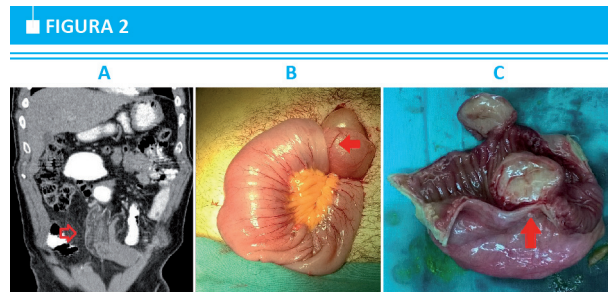
Se la define como la protrusión de un segmento intestinal proximal dentro de otro segmento distal; en un 52-55% de los casos afecta el intestino delgado, en un 38-45% el colon y entre 1-6%, estómago y duodeno^{10,15}.

En un 90% de los casos es entero-entérica (caso 1), íleo-cólica, ileocecal (caso 2) y colo-cólica, y en un 10% duodeno-gástrica o en ostomas quirúrgicos^{1,2,7}.

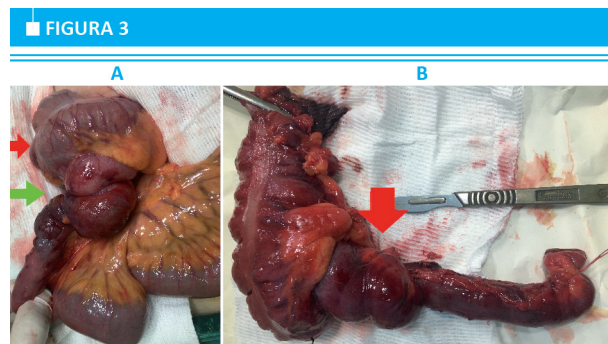
La etiología que la origina es muy variada: en el 90% de los casos se encuentra una lesión que actúa como cabeza de invaginación⁸; la lesión puede ser benigna (hamartomas, lipomas, leiomiomas, adenomas inflamatorios, divertículos de Meckel, adherencias, pólipo fibroide, etc.³) o maligna (adenocarcinoma de colon, leiomiomasarcoma, sarcoma de células reticulares, metástasis, etc.^{8,11}). Usualmente el 30% de las lesiones en intestino delgado y hasta el 66% en colon son de etiología maligna^{2,8,4}.

El 10% restante son de causa idiopática (caso 2) y en pacientes con enfermedad de Crohn, esprúe tropical, enfermedad celíaca, postraumática y enfermedades relacionadas con el HIV-sida².

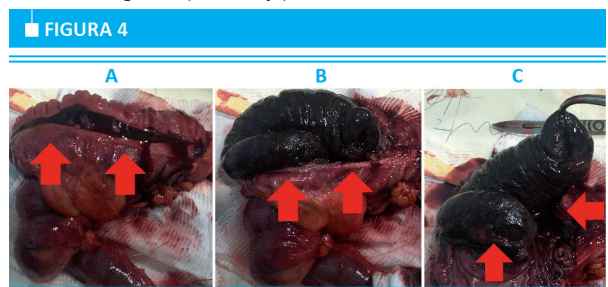
La sintomatología suele ser inespecífica: puede presentarse con síntomas agudos (distensión abdominal, dolores cólicos, náuseas, vómitos, sangrado evacuatorio, 71-90% de los casos) y crónicos (digestión lenta, masa palpable, dolor y distensión abdominal posprandial). La tríada presente en el niño –dolor ab-



A: TC corte coronal, se reconoce asa yeyunal con doble pared. B: asa yeyunal con invaginación entero-entérica. C: lesión polipoide pediculada



A: ciego (flecha roja); íleon terminal (flecha verde). B: asa de íleon terminal invaginada (flecha roja)



Se observa la apertura del ciego y colon ascendente; se reconoce asa de íleon terminal necrosada en su interior

dominal, heces sanguinolentas en forma de grosella y masa palpable– es infrecuente en el adulto¹³.

En cuanto a los métodos de imágenes, la radiografía puede orientar hacia el diagnóstico de obstrucción intestinal pero no es un buen método para su estudio; la ecografía es eficaz (S 100%, E 88%)^{5,9} y nos permite reconocer la presencia de asas distendidas con doble pared en su interior (signo del *donut*); sin embargo, todos los artículos coinciden en que el mejor método diagnóstico es la TC abdominal con doble contraste (S 100%, E 95%), donde se puede apreciar con mayor facilidad la presencia de asas con doble pared (signo de “blanco de tiro” y signo de la “salchicha”), además del compromiso vascular, y hasta en varios casos reconocer la lesión que originó el cuadro o la ausencia de esta (idiopática)⁶.

Otros métodos de estudio menos utilizados son el enema de bario, las endoscopias y la cápsula endoscópica.

El tratamiento más aceptado es la resolución quirúrgica del cuadro, tanto por vía laparoscópica como convencional, sin remarcar ventajas ante una u

otra técnica, pero sí haciendo hincapié en la resección del segmento afectado dado el alto porcentaje de afectación por causa maligna (se aconseja la no reducción del segmento por la posibilidad de diseminación de células tumorales). Yalamarhi y cols. plantean no realizar la resección en los pacientes con causas idiopáticas, pero debe ser adecuado a cada paciente en particular, analizando además la posibilidad de la recidiva del cuadro².

La intususcepción es una enfermedad de difícil diagnóstico en el adulto debido a su poca frecuencia y a la presentación de síntomas inespecíficos, por lo cual el diagnóstico se realiza usualmente en quirófano. Debe ser tenida en cuenta entre las causas de diagnóstico diferencial de la obstrucción intestinal en pacientes con síntomas crónicos y sugestivos de afectación del intestino delgado.

Referencias bibliográficas

1. Lianos G, Xeropotamos N, Bali C, Baltogiannis G, Ignatiadou E. Adult bowel intussusception: presentation, location, etiology, diagnosis and treatment. *G Chir*. 2013; 34(9/10):280-3.
2. Yalamarhi S, Smith RC. Adult intussusception: case reports and review of literature. *Postgrad Med J*. 2005; 81:174-7.
3. Guillén-Paredes MP, Campillo-Soto A, Martín-Lorenzo JG, Torralba-Martínez JA, Mengual-Ballester M, Cases-Baldó MJ y cols. Intususcepción en el adulto. Revisión de 14 casos y su seguimiento. *Rev Esp Enferm Dig*. 2010; 102(1):32-40.
4. Chua TC, Gill P, Gill AJ, Samra JS. Ileocecal Intususcepción Caused by an Appendiceal Neoplasm. *J Gastrointest Surg*. 2016; 20:867-8.
5. Franco-Herrera R, Burneo-Esteves M, Martín-Gil J, Fabregues-Olea A, Pérez-Díaz D, Turégano-Fuentes F. Invaginación intestinal en el adulto. Una causa infrecuente de obstrucción mecánica. *Rev Gastroenterol Mex*. 2012; 77(3):153-6.
6. Hou YC, Lee PC, Chang JJ, Lai PS. Laparoscopic management of small-bowel intussusception in a 64-year-old female with ileal lipomas. *World J Gastrointest Surg*. 2012; 4(9):220-2.
7. Potts J, Samaraee A, El-Hakeem A. Small bowel intussusception in adults. *Ann R Coll Surg Engl*. 2014; 96:11-4.
8. Gonda TA, Khan SU, Cheng J, Lewis SK, Rubin M, Green PH. Association of intussusception and celiac disease in adults. *Dig Dis Sci*. 2010; 55(10):2899-903.
9. Montes-Osorio ZE, Aguilar-Priego JM, García-Salazar JM. Tumor de ciego, causa de intususcepción intestinal. Caso clínico. *Gac Mex Oncol*. 2015; 14(1):62-5.
10. Wang N, Cui XY, Liu Y, Long J, Xu YH, Guo RX, Guo KJ. Adult intususcepción: A retrospective review of 41 cases. *World J Gastroenterol*. 2009; 15(26):3303-8.
11. Marinis A, Yiallourou A, Samanides L. Intususcepción of the bowel in adults: a review. *World J Gastroenterol*. 2009; 15:407-11.
12. Ciftci F. Diagnosis and treatment of intestinal intususcepción in adults: a rare experience for surgeons. *Int J Clin Exp Med*. 2015; 8(6):10001-5.
13. Aydin N, Roth A, Misra S. Surgical versus conservative management of adult intususcepción: Case series and review. *Int J Surg Case Rep*. 2016; 20:142-6.
14. Somma F, Faggian A, Serra N, Gatta G, Iacobellis F, Berritto D, et al. Bowel intususcepciones in adults: the role of imaging. *Radiol Med*. 2015; 120(1):105-17.
15. Habib K, Jacob G. 2014. Adult intestinal intususcepción: A report of 2 cases and literature review. *Cent Eur J Med*. 2014; 9(1):183-6.