Rev Argent Cirug 2018;110(1):11-16 http://dx.doi.org/10.25132/raac.v110.n1.1309.es

Carcinoma adenoquístico de las glándulas salivales

Adeno cystic carcinoma of salivary glands

Mariano Sorrentino, Osvaldo González Aguilar, Daniel Delgado, Alejandro Rubino, Diego Lermer, Gustavo Carrizo, David O. Simkin

Hospital María Curie, Buenos Aires, Argentina.

Los autores declaran no tener conflictos de interés.

Correspondencia: Osvaldo Gonzalez Aguilar e-mail: hcuriess@intramed.net

RESUMEN

Antecedentes: el carcinoma adenoquístico es el tumor maligno más frecuente de las glándulas submaxilar y menores. A pesar de su lento crecimiento y diseminación regional, muestra un pronóstico desfavorable debido a su tardía diseminación a distancia.
Objetivo: analizar la serie propia a la luz de la bibliografía.
Material y métodos: 44 pacientes con una edad media de 52,47 años y predominio del género femenino. De ellos, el 61,3% fueron tumores de glándula salival menor, 20,4% de submaxilar y 18,2% de parótida. En todos se realizó resección completa del tumor, seguida de vaciamiento cervical en el 34%. En el 43,2%, la cirugía fue seguida de Co60 radioterapia. El seguimiento medio de la muestra fue 52,5 (1-120) meses.
Resultados: la curva de recurrencia acumulada fue del 36,8% a 5 años. La supervivencia global fue del 60 y 36% a 5 y 10 años, respectivamente, y se vio afectada con significación estadística por los márgenes insuficientes de la resección, el requerimiento de radioterapia adyuvante y el estadio. El análisis multivariado demostró que solo los márgenes insuficientes conservaron su significación estadística para la supervivencia y una tendencia desfavorable para el intervalo libre de enfermedad.
Conclusiones: la extensión de la cirugía al cuello y la radioterapia adyuvante dependieron del estadio, los márgenes quirúrgicos, el compromiso nervioso, la presencia de adenopatías positivas y el subtipo histológico.

Palabras clave: t*umores de las glándulas salivales, carcinoma adenoquístico, cáncer de glándula salival.*

ABSTRACT

Background: adenoid cystic carcinoma is the most frequent malignant tumor of submaxillary and minor salivary glands. Despite its slow growth, it shows an unfavorable prognosis because of its distant dissemination.
Objective: to analyse our series of patients in relation to the literature.
Materials and methods: 44 patients with mean age 52.47 years female gender. Of them, 61.3% were of minor salivary glands, 20.4% of submaxillary gland, and 18.2% the parotid gland. All patients underwent complete resection of the tumor followed by neck dissection in 34%. Co60 radiotherapy was administered to 43.2%. Mean follow up was 52.5 (range, 1-120) months.
Results: 5-year recurrence rate was 36.8%. At 5 and 10 years, overall survival was 60 and 36%,respectively. Close surgical margins, requirement of adjuvant radiotherapy and stage significantly affected survival rate. The multivariate analysis showed that close margins was statistically significant for survival and associated with an unfavorable tendency for disease-free interval.
Conclusions: extention of surgery to the neck and adyuvant radiotherapy was dependent of stage, clear surgical margins, neural invasion, positive nodes in the neck and hystological subtype.

Keywords: *salivary glands tumors, adeno cystic carcinoma, salivary gland cancer..*

Recibido el 20 de abril de 2017
Aceptado el 19 de diciembre de 2017

Presentado en la Academia Argentina de Cirugía, sesión del 11 de mayo de 2016.

Introducción

El carcinoma adenoquístico es un tumor infrecuente, biológicamente destructivo, impredecible, caprichoso y con tendencia casi inevitable a recurrir[4] .

Se conoce como el tumor maligno más frecuente de las glándulas submaxilares, salivales menores y, en menor proporción, de la parótida[10]. No obstante, es responsable de solo el 10% de las neoplasias salivales[9-21].

Su incidencia sería mayor en adultos de edad media y del sexo femenino. A pesar de su lento crecimiento, su manejo es complejo y el pronóstico desfavorable[7].

Puede afectar también las glándulas excretoras del tracto genital femenino y de la piel con menor riesgo de muerte, o de laringe, bronquio y pulmón con mayor riesgo que los de glándulas salivales[10-23].

El compromiso regional, sea por proximidad o por vía linfática, es limitado, salvo en sitios especiales como lengua y piso de boca[29], pero tiende a desarrollar diseminación perineural hacia la base del cráneo en un rango 25-60%[17].

De allí, pues, que la sobrevida a corto plazo podría ser buena –60-90%– y mala en el largo plazo –40-60%–[9].

Clínicamente se presenta como una masa firme y circunscripta, que puede ser o no dolorosa y acompañarse de parálisis nerviosa[27].

Por microscopia electrónica se diferencian células epiteliales y mioepiteliales. Chaudry[6] halló por este medio mayor cantidad de estas últimas que de las del propio carcinoma adenoquístico.

Puede diferenciarse en 3 patrones: cribiforme o cilindromatoso, tubular y sólido. Dado que, a igual estadio, no hay diferencias de evolución entre tubular y cribiforme, algunos autores prefieren dividirlos en 3 grados: 1) cribiforme o tubular, 2) menos de 30% sólido y 3) más de 30% sólido, o también en sólido negativo y sólido positivo. Los primeros tendrían, a igual estadio, mejor pronóstico y menor incidencia de metástasis a distancia que los sólidos, especialmente si estos últimos exceden el 30% del volumen tumoral[38].

La punción-aspiración con aguja fina (PAAF) puede confundirlo con el adenoma pleomorfo, y las diferencias con el carcinoma polimorfo de bajo grado en parte dependen de la inmunomarcación con Ki-67 y de su ausencia casi completa en las glándulas mayores. No obstante, la PAAF sistemática de lesiones quísticas permite alcanzar más del 70% de resultados correctos[5,8,14,34].

De tal forma, el carcinoma adenoquístico es una entidad polémica y controvertida, y presenta dilemas propios y de tratamiento, como lo demuestran algunas revisiones narrativas[2-15].

El propósito de este trabajo es analizar la serie propia en relación con la bibliografía.

Material y métodos

Se incluyeron en este análisis todos los enfermos de cualquier edad y sexo que portaran carcinomas adenoquísticos de cualquier subtipo, originados en alguna glándula salival, que hubieran sido consecutivamente operados durante los 10 años previos al 1/1/13 y alcanzado un seguimiento mínimo de 3 años o hasta su muerte.

Quedan para el análisis 44 pacientes evaluables con una edad media de 52,47 años (20-86) y predominio del género femenino, con una relación 1,75/1. De ellos, 27/44 (61,3%) fueron de glándula salival menor, 9/44 (20,4%) de submaxilar y 8/44 (18,2%) de parótida.

Hubo predominio del subtipo cribiforme en 24 pacientes, sobre el tubular en 12 y el sólido en 8. En los mixtos se consideró la estirpe dominante.

El 50% correspondía a estadios tempranos I-II de la enfermedad y el resto a estadios III-IV.

Veintitrés enfermos concurrieron con alguna biopsia o práctica quirúrgica previa.

Se efectuó sin excepción resección completa del tumor, que consistió en maxilectomía parcial superior en 19 pacientes, submaxilectomía en 9, parotidectomía en 7, acompañada de vaciamiento cervical terapéutico en 5 y electivo en 10, de los cuales 9 fueron selectivos, 4 radicales estándar, uno radical modificado y uno radical extendido.

En 19/44 (43,2%) se indicó radioterapia posoperatoria con Co60 sobre el primario y el cuello, cuando los márgenes de resección del primario fueron insuficientes en 15 o el vaciamiento cervical resultara histológicamente positivo en 4. La dosis media fue de 6200 cGy, con un rango de 4500 a 6480, según la tolerancia de los pacientes.

El seguimiento medio fue de 52,5 meses, utilizándose para tal fin los registros de las Historias Clínicas o, en su defecto, el Servicio Social como medio de contacto con los enfermos. En los 19 pacientes no localizados se tomó la fecha del último control como de muerte. Se efectuó un análisis univariado y multivariado del subtipo histológico, márgenes de resección, extensión de la cirugía al cuello y radioterapia adyuvante enfrentados a los eventos, intervalo libre de enfermedad valorada como progresión de enfermedad o recurrencia, según fuera descubierta previa o posterior a los 6 meses del tratamiento y supervivencia.

Se utilizó el Programa PAWS Statistic v. 18.0® para Windows. Los datos expresados como variables nominales fueron tratados mediante chi cuadrado de Pearson o por la prueba exacta de Fischer. El análisis de los factores de riesgo se obtuvo mediante las pruebas Log Rank Test y Regresión de Cox. En todos los casos, el valor de significación fue ≤ 0,05. La distribución de los datos se expresa como media aritmética +/- desvío estándar. La supervivencia se expresó mediante curvas de Kaplan-Meier.

Resultados

Se produjeron 18 recurrencias (40,9%), 9 de ellas locales y 9 regionales. La curva de recurrencia acumulada fue del 36,8% a 5 años (Fig. 1).

La supervivencia global fue del 60 y 36% a 5 y 10 años, respectivamente (Fig. 2) y se vio afectada con significación estadística por los márgenes insuficientes de la resección p = 0,003, el requerimiento de radioterapia adyuvante p = 0,006 y el estadio p = 0, 001. (Figs. 3, 4 y 5). La supervivencia libre de enfermedad resultó 60% a 5 años y 0% a 10 (Fig. 6). El análisis multivariado demostró que solo los márgenes insuficientes conservaron su significación estadística para la supervivencia con p = 0,026 y una tendencia desfavorable para el intervalo libre de enfermedad p = 0,09.

Discusión

La serie propia tuvo predominio del género femenino, una edad media dentro del rango expresado por todos los autores consultados y más del 50% localizados en estructuras portadoras de glándulas salivales menores.

Spiro[36] demostraba que solo el estadio clínico tenía impacto en la supervivencia y que el grado por sí solo no influía en el desarrollo de metástasis regionales o a distancia, ni en la supervivencia. En la serie analizada, la relación entre estadios tempranos y avanzados coincide con la de Lubsik[25] y, si bien los resultados avalan la importancia del estadio en la supervivencia de la enfermedad, pierden significación en el multivariado.

El subtipo histológico es registrado por la mayoría de los autores[3,16,22,27,31,36,37]. Todos con excepción de Matsuba[27] demuestran un claro predominio del cribiforme sobre el sólido, destacando el peor pronóstico de estos últimos. Sung[37] por su parte comprueba que las metástasis a distancia son más frecuentes en el sólido y en sitios especiales como las glándulas mayores y la orofaringe, hecho este no comprobado en la serie analizada.

No obstante hoy en día, la mayoría de los autores refieren el estadio de la enfermedad[3,13,16,18,22,25,30-32,36,37], de lo que surge que sigue teniendo aplicación, aunque haya perdido valor frente a otras variables pronósticas.

Un punto controvertido es el beneficio de la radioterapia electiva por su baja incidencia de metástasis cervicales[16,40] . Varios son los Centros[13,16,20] que recomiendan la radioterapia adyuvante, teniendo en cuenta que el patrón sólido, la diseminación perineural y la presencia de ganglios positivos son factores de mal pronóstico del carcinoma adenoquístico.

No obstante, para Silverman[35] no demuestran beneficios cuando los márgenes están libres y la propone solo de acuerdo con el tamaño del tumor y los márgenes escasos, por lo tanto, junto a otros investigadores[5,32], propone un ensayo prospectivo, aleatorizado

FIGURA 1

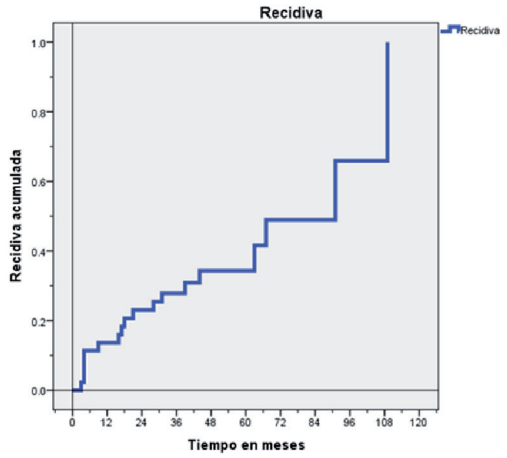

Curva de recurrencia acumulada

FIGURA 2

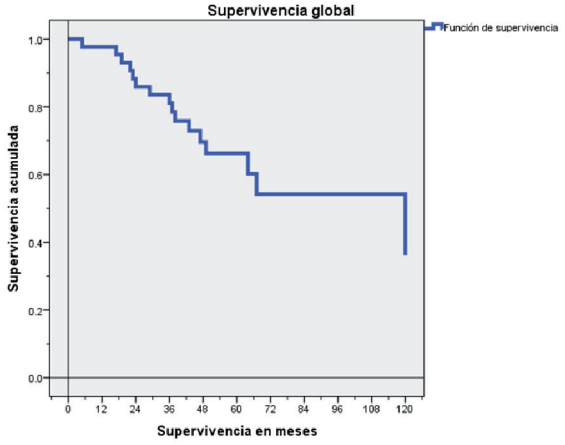

Curva de supervivencia global

FIGURA 3

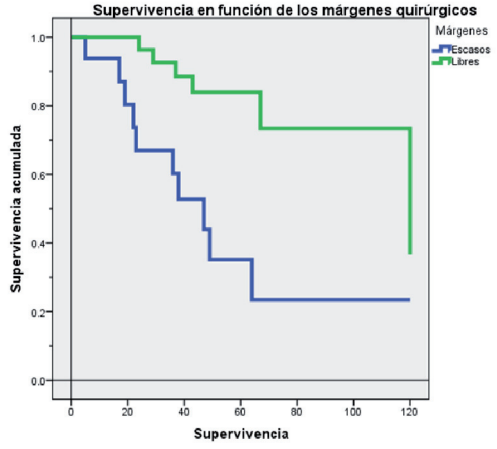

Curva de supervivencia en función de los márgenes quirúrgicos suficientes o insuficientes

FIGURA 4

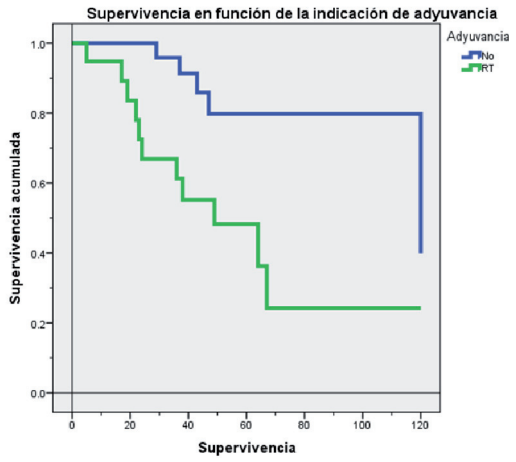

Curva de supervivencia en relación con el tratamiento radiante

FIGURA 5

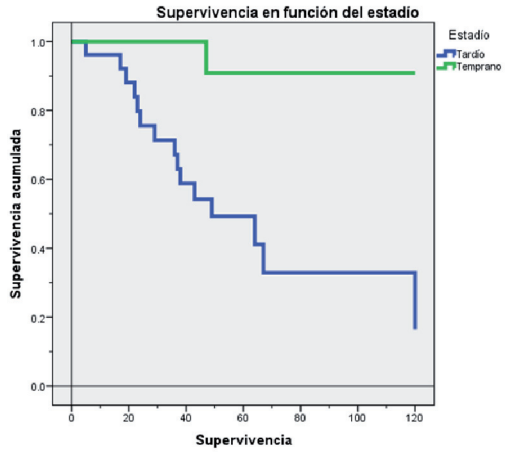

Curva de supervivencia en función del estadio

FIGURA 6

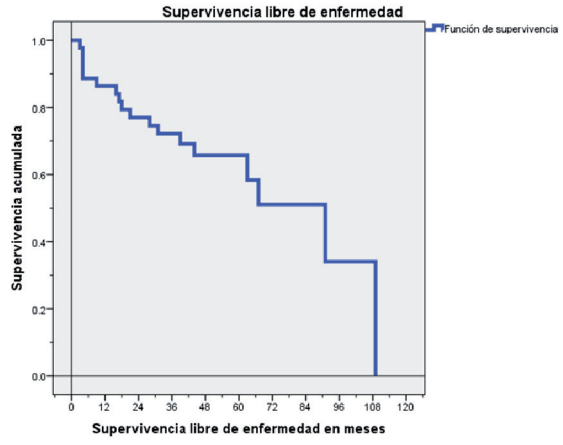

Curva de supervivencia libre de enfermedad

y multiinstitucional que defina qué pacientes se benefician de la radioterapia posoperatoria.

En síntesis, la radioterapia adyuvante es indicada por la mayoría de los autores[16,20,25,27,30,31,35,39] pero no en forma electiva sino condicionada por los márgenes quirúrgicos invadidos o insuficientes, la presencia de ganglios positivos, el tamaño tumoral, la invasión perineural y linfovascular, y los enfermos recaídos, tal como fue aplicada en el 43,2% de la serie analizada. De allí que su aplicación posquirúrgica se hallara sesgada por el estadio de la enfermedad más que por el procedimiento en sí.

La extensión de la cirugía al cuello en forma electiva es también motivo de controversia[1,4,22,29]. La serie de 62 pacientes de Min[29] demuestra que ninguna localización llega al 20% de metástasis, siendo la base de lengua y la lengua móvil las de mayor incidencia y no más allá de los niveles I-II-III. Pero estudios mayores[1] muestran valores diferentes, con una incidencia global del 29%, 37% en cavidad oral y 19% en glándulas menores. De tal forma, algunos sitios determinados tendrían mayor incidencia que otros.

Desde la década de los 80 se sabe que los carcinomas adenoquísticos situados en la glándula submaxilar tienen metástasis regionales en el 34%; por lo tanto, el vaciamiento supraomohioideo se impondría solo en esa localización, dado que en parótida tiene una media del 10% y es menor aún en los de senos paranasales[4] .

Pero se conoce hoy que las metástasis ocultas alcanzan el 15,38%. De allí, entonces, que se aconseje el seguimiento regional en el carcinoma adenoquístico de cualquier localización. En esos casos, el vaciamiento electivo de cuello es recomendable para algunos pacientes y puede aportar datos valiosos sobre estadificación y pronóstico de la enfermedad[22]. Según otros autores [[1]], el vaciamiento electivo ofrecía mayor control regional de la enfermedad con una diferencia estadísticamente significativa respecto del terapéutico, hecho este no coincidente con la propia observación, en la cual solo 2 de 10 vaciamientos electivos revelaron ganglios histológicamente positivos, ambos de glándula submaxilar. De cualquier modo, la significación estadística de esa conducta demostrada en la supervivencia libre de enfermedad perdió significación en el análisis multivariado y se halla condicionada, al igual que la radioterapia posoperatoria, a factores ajenos a la conducta en sí misma.

La diseminación perineural es registrada por varios autores[13-16-22-25-39], pero ninguno la halla asociada a supervivencia, aunque sí junto al compromiso de los márgenes, a la recurrencia local[1,3,7,9,13,22,25,32,39].

En la revisión de Subramaniam[33] se destaca que el papel pronóstico de la diseminación perineural es otro punto de controversia, en virtud de la "plétora de datos contradictorios" que muestra la literatura, aunque predomina la idea afirmativa cuando el diámetro de los nervios supera cierto valor. Sería además

necesario diferenciar diseminación perineural de endoneural, siendo esta última la única con significación pronóstica significativa.

De allí que el diagnóstico temprano y el seguimiento de esta enfermedad por más de 10 años sean premisas esenciales de algunos metanálisis[26].

Sobre la base de lo expuesto es posible extraer las siguientes conclusiones.

La resección completa con márgenes libres y suficientes es el procedimiento de referencia ("gold standard") del tratamiento de estos tumores.

El vaciamiento cervical terapéutico no se discute, pero el electivo depende del sitio y de los márgenes de resección.

La extensión de la cirugía al cuello depende del estadio, el compromiso nervioso, la presencia de adenopatías positivas y los subtipos histológicos. Por lo tanto, el menú de operaciones varía desde la simple resección total del tumor o glándula enferma, hasta una cirugía comando.

Los márgenes, la diseminación perineural y el patrón histológico son esenciales a la hora de decidir radioterapia adyuvante, mientras no se cuente con un ensayo aleatorizado que demuestre su verdadero valor.

El seguimiento de esta enfermedad no debería ser menor de 10 años; por lo tanto, el seguimiento de la serie propia resultó insuficiente.

Referencias bibliográficas

1. Amit M, Binenbaum Y, Sharma K, Ramer N, Ramer I., Agbetoba A, et al. Incidence of cervical lymph node metastasis and its association with outcomes in patients with adenoid-cystic carcinoma. An international collaborative study. Head Neck 2015; 37:1032–7.
2. Barrett W, Speight PM. Perineural invasion in adenoid cystic carcinoma of the salivary glands: A valid prognostic indicator? Oral Oncology 2009; 45 : 936-40.
3. Bianchi B, Copelli C, Cocchi R, Ferrari S, Pederneschi N, Sesenna E. Adenoid cystic carcinoma of intraoral minor salivary glands. Oral Oncol 2008 ; 44(11):1026-31.
4. Bosch A, Brandenburg JH, Gilchrist KW. Lymph node metastases in adenoid cystic carcinoma of the submaxillary gland. Cancer 1980; 48:2872-7.
5. Bradley P J. Adenoid cystic carcinoma of the head and neck: a review. Curr Op Otolaryngol Head Neck Surg 2004; 12:127- 32.
6. Chaudhry A P, Leifer C, Cutler LS, Satchidanand S, Labay GR, Yamane GM. Histogenesis of adenoid cystic carcinoma of the salivary glands. Light and electronmicroscopic study. Cancer 1986; 58:72-82.
7. Dantas AN, Morais EF, Macedo RA, Tinôco JM, Morais M de L. Clinicopathological characteristics and perineural invasion in adenoid cystic carcinoma: a systematic review. Braz J Otorhinolaryngol 2015; 81(3):329-35.
8. Darling MR, Schneider JW, Phillips VM. Polymorphous low-grade adenocarcinoma and adenoid cystic carcinoma: a review and comparison of inmunohistochemical markers. Oral Oncol 2002; 38(7): 641- 5.
9. De Angelis AF, Tsui A, Wiesenfeld D, Chandu A. Outcomes of patients with adenoid cystic carcinoma of the minor salivary glands. Int J Oral Maxillofac Surg 2011; 40(7):710-4.
10. Duval PM, Svider PF, Folbe AJ, Lin HS, Park RC, Baredes S, et al. Laryngeal adeno-cystic carcinoma. A population-based perspective. Laryngoscope 2015; 125:2485-90.
11. Edwards PC, Wasserman P. Evaluation of cystic salivary gland lesions by fine needle aspiration: an analysis of 21 cases. Acta Cytol 2005; 49(5):489-94.
12. Erovic BM, Schopper C, Pammer J, Vormittag L, Maleki A, Brunner M, et al. Multimodal treatment of patients with minor salivary gland cancer in the case of recurrent disease. Arch Otolaryngol Head Neck Surg 2010; 136(12):1240-7.
13. Fordice J, Kershaw C, El-Naggar A, Goepfert H. Adenoid cystic carcinoma of the head and neck predictors of morbidity and mortality. Arch Otolaryngol Head Neck Surg 1999; 125:149-52.
14. Gailey MP, Bayon R, Robinson RA. Cribriform adenocarcinoma of minor salivary gland: a report of two cases with an emphasis on cytology. Diagn Cytopathol 2014; 42(12):1085-90.
15. Gondivkar SM, Amol R, Gadbail AR, Chole R, Parikh RV. Adenoid cystic carcinoma: A rare clinical entity and literature review. Oral Oncology 2011; 47:231-6.
16. Gurney TA, Eisele DW, WeinbergV, Shin E, Lee N. Adenoid cystic carcinoma of the major salivary glands treated with surgery and radiation. Laryngoscope 2005; 115: 1278-82.
17. Hanna E, Vural E, Prokopakis E, Carrau R, Snyderman C, Weissman J. The sensitivity and specificity of high-resolution imaging in evaluating perineural spread of adenoid cystic carcinoma to the skull base. Arch Otolaryngol Head Neck Surg 2007; 133:541- 5.
18. Hirvonen K, Bäck L, Saarilahti K, Leivo L, Hagström J, et al. Pattern of recurrent disease in major salivary gland adenocystic carcinoma. Virchows Arch 2015; 467:19-25.
19 - Iyer NG, Kim L, Nixon IJ, Palmer F, Kraus D, Shaha AR, et al. Factors predicting outcome in malignant minor salivary gland tumors of the oropharynx. Arch Otolaryngol Head Neck Surg 2010; 136(12):1240-7.
20. Kim KH, Sung MW, Chung PS, Rhee CS, Park CH, Kim WH. Adenoid cystic carcinoma of the head and neck. Arch Otolaryngol Head Neck Surg 1994; 120:721-6.
21 - Kumar AN, Harish M, A-Alavi J, Mallikarjuna R. Adenoid cystic carcinoma of buccal mucosa. BMJ 2013; 11:1-3.
22. Lee SY, Bo Hwan Kim, Eun Chang Choi. Nineteen-year oncologic outcomes and the benefit of elective neck dissection in salivary gland adenoid cystic carcinoma. Head Neck 2014; 36:1796-1801.
23. - Li N, Xu L, Zhao H, El-Naggar AK, Sturgis EM. A Comparison of the Demographics, Clinical Features, and Survival of Patients with Adenoid Cystic Carcinoma of Major and Minor Salivary Glands Versus Less Common Sites within the SEER Registry. Cancer 2012; 15;118(16): 3945-53.
24. Li Q, Zhang XR, Liu XK, Liu ZM, Liu WW, Li H, Guo ZM. Long-term treatment outcome of minor salivary gland carcinoma of the hard palate. Oral Oncol 2012; 48(5):456-62.
25. - Luksic I, Suton P, Macan D, Dinjar K. Intraoral adenoid cystic carcinoma: is the presence of perineural invasion associated with the size of the primary tumour, local extension, surgical margins, distant metastases,and outcome? Br J Oral Maxillofacial Surg 2014; 52:214-8.
26. Martínez-Rodríguez N, Leco-Berrocal I, Rubio-Alonso L, Arias-Irimia O, Martínez-González JM. Epidemiology and treatment of adenoid cystic carcinoma of the minor salivary glands. Med Oral Patol Oral Cir Bucal 2011; 16(7):884-9.
27. Matsuba HM, Simpson JR, Mauney M, Thawley SE. Adenoid cystic salivary gland carcinoma: a clinicopathologic correlation. Head and Neck 1986; 8: 200-4.
28. Michel G, Joubert M, Delemazure AS, Espitalier F, Durand N, Malard O. Adenoid cystic carcinoma of the paranasal sinuses: retrospective series and review of the literature. Eur Ann Otorhinolaryngol Head Neck Dis 2013; 130(5):257-62.
29. Min R, Siyi L, Wenjun Y, Ow A, Lizheng W, Minjun D, et al. Salivary gland adenoid cystic carcinoma with cervical lymph node metastasis: a preliminary study of 62 cases. Int J Oral Maxillofac Surg 2012; 41:952-7.
30. Mucke T, Tannapfel A, Kesting MR, Wagenpfeil S, Robitzky LK, Wolff KD, et al. Adenoid cystic carcinomas of minor salivary glands. Auris Nasus Larynx 2010; 37(5):615-20.
31. Nascimento AG, Amaral AL, Prado LA, Kligerman J, Silveira TR. Adenoid cistic carcinoma of salivary glands. Cancer 1986; 57:312-9.
32. Oplatek A, Ozer E, Agrawal A, Bapna S, Schuller DE. Patterns of recurrence and survival of head and neck adenoid cystic carcinoma after definitive resection. Laryngoscope 2010; 120(1):65-70.
33. Subramaniam TP, Lennon JP, O'Neill. Ongoing challenges in the treatment of adenoid cystic carcinoma of the head and neck. J Med Sci 2015; 184:583-90.

34. Sahai K, Kapila K, Dahiya S, Verma K. Fine needle aspiration cytology of minor salivary gland tumours of the palate. Cytopathology 2002; 3(5):309-16.
35 - Silverman DA, Carlson TP, Khuntia D, Bergstrom RT, Saxton J, Esclamado RM. Role for postoperative radiation therapy in adenoid cystic carcinoma of the head and neck. Laryngoscope 2004; 114: 1194-9.
36. Spiro RH, Huvos AG. Stage means more than grade in adenoid cystic carcinoma. Am J Surg 1992; 164:623-8.
37. Sung MW, Kim KH, Kim JW, Min YG, Seong WJ., Roh J L., et al. Clinicopathologic predictors and impact of distant metastases from adenoid cystic carcinoma of the head and neck. Arch Otolaryngol Head Neck Surg 2003; 129:1193-7.
38. Szanto PA, Luna MA, Tortoledo ME, White RA. Histologic grading of adenoid cystic carcinoma of the salivary glands . Cancer 1984; 54:1062-9.
39. Tarsitano A, Pizzigallo A, Gessaroli M, Carmelo Sturiale C, Marchetti C. Intraoperative biopsy of the major cranial nerves in the surgical strategy for adenoid cystic carcinoma close to the skull base. Oral Surg Oral Med Oral Pathol Oral Radiol 2012; 113:214-21.
40. Van der Wall JE, Snow GB, Karim AB, Van der Wall I. Intraoral adenoid cystic carcinoma: the role of postoperative radiotherapy in local control. Head and Neck 1989; 11:497-9.