

# DERMATOSIS AMPOLLAR POR IGA LINEAL INDUCIDA POR VANCOMICINA: REPORTE DE UN CASO

VANCOMYCIN-INDUCED LINEAR IGA BOLLOUS DERMATOSIS:  
A CASE REPORT



OCT - DIC 2022 | Vol. 103 N°4

Caso Clínico Patológico

Rev. argent. dermatol. 2022; 103 (4): 28 -38.

Publicado en línea 2023, mayo / Published online 2023 may

**Dermatitis ampollar por IgA lineal inducida por Vancomicina: reporte de un caso**

#### Autores | Contacto

**Astronave EG<sup>1</sup>, Palmero L<sup>1</sup>, Garay IS<sup>2</sup>, Kurpis M<sup>3</sup>, Ruiz-Lascano A<sup>4</sup>**

<sup>1</sup> Residente Servicio de Dermatología. Hospital Privado Universitario de Córdoba

<sup>2</sup> Médica de Planta Servicio de Dermatología. Hospital Privado Universitario de Córdoba

<sup>3</sup> Jefa Servicio de Patología. Hospital Privado Universitario de Córdoba

<sup>4</sup> Director de la carrera de posgrado en Dermatología. Universidad Católica de Córdoba

Hospital Privado Universitario de Córdoba

Autor responsable: Astronave Eliana Gisel

Dirección: Av. Naciones Unidas 346. Córdoba. Argentina. CP 5000

E-mail: astronave.gisel@gmail.com

Recibido: 09/01/2022

Recibido 1°Corrector: 09/01/2023

Recibido 2° corrector: 10/03/2023

Aceptado para su Publicación: 14/03/2023

Los autores declaramos no poseer ningún tipo de conflicto de interés

## RESUMEN

La dermatitis ampollar por IgA lineal del adulto (DLA) es una enfermedad autoinmune adquirida infrecuente, caracterizada por el depósito lineal de anticuerpos IgA en la membrana basal. La mayoría de los casos reportados son de causa idiopática, pero esta entidad también se ha visto asociada a ciertos fármacos, siendo la vancomicina el más frecuente.

Se presenta un caso de DLA asociada a vancomicina, con extensa afectación cutánea y compromiso mucoso, tratado con dapsona y corticoides sistémicos con buena respuesta.

## PALABRAS CLAVE

Dermatitis ampollar por IgA lineal –  
Inmunoglobulina A – Dermatitis vesicoampollar –  
Vancomicina – Dapsona.

## ABSTRACT

Adult linear IgA bullous dermatosis (LABD) is a rare acquired autoimmune disease characterized by linear deposition of IgA antibodies on the basement membrane. Most of the reported cases are of idiopathic cause, but this entity has also been associated with certain drugs, vancomycin being the most frequent.

We present a case of LABD associated with vancomycin, with extensive skin and mucosal involvement, treated with dapsone and systemic corticosteroids with a good response

## KEY WORDS

Linear IgA bullous dermatosis – Immunoglobulin A –  
Vesico-bullous dermatosis – Vancomycin – Dapsone.

## INTRODUCCIÓN:

La dermatosis lineal por IgA (DLA), es una rara enfermedad ampollar autoinmune adquirida que se caracteriza por el depósito de anticuerpos IgA en la unión dermoepidérmica, visualizados mediante inmunofluorescencia directa (IFD).

La patología fue descrita por primera vez en 1901 junto con la dermatitis herpetiforme, pero adquirió carácter de entidad diferenciada en 1979.

La mayoría de los casos reportados son de causa idiopática, pero la enfermedad puede estar asociada a fármacos, enfermedades autoinmunes, infecciones o neoplasias. También se ha asociado a Insuficiencia renal crónica dentro de los factores etiológicos capaces de desencadenar el mecanismo autoinmune de la enfermedad

El primer reporte de DLA asociado a fármacos fue realizado en 1981, siendo la asociación con vancomicina la descrita con mayor frecuencia.

Las manifestaciones clínicas son heterogéneas, posiblemente por la variedad de epítomos antigénicos presentes en la membrana basal.

El Gold standard para el diagnóstico es la IFD de piel perilesional.

El tratamiento consiste en la suspensión del fármaco. En los casos refractarios o dependiendo de la extensión de las lesiones, se consideran diferentes elecciones terapéuticas (según sea leve a moderada o más extendida y severa). La dapsona, los corticoides sistémicos y tópicos de alta potencia se consideran los tratamientos de primera línea.

Presentamos un caso de DLA asociado a la administración de vancomicina, con buena respuesta a dapsona y corticoides sistémicos.

## CASO CLÍNICO

Paciente masculino de 89 años, dependiente para actividades de la vida diaria por ACV que le deja como secuelas compromiso motor y estado de postración, medicado con aspirina, losartán y atorvastatina, es internado por síndrome febril de 72 hs de evolución, a punto de partida de escara isquioglútea con osteomielitis de isquion.

Se realizó aislamiento de flora polimicrobiana en biopsia profunda de escara y de *S. Epidermidis* meticilino resistente (MR) y *S. Haemolyticus* MR en hemocultivos por lo que recibió antibioterapia dirigida con vancomicina por 17 días.

A los 21 días de internación desarrolló pápulo-vesículas múltiples en parrilla costal y axila derecha, sobre base eritematosa (**Figura 1**), por lo que se interconsultó al servicio de Dermatología de la Institución y se realizó hisopado PCR para Herpes Virus con resultado negativo.

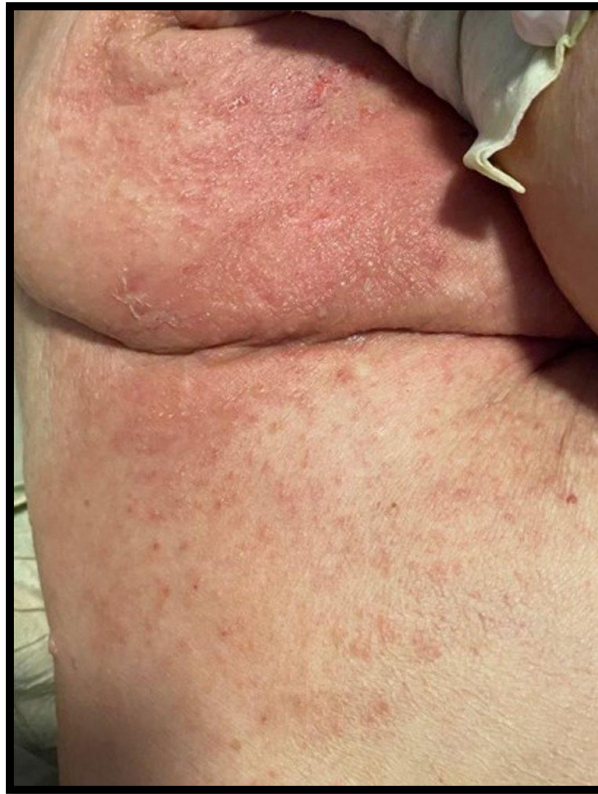

Figura 1: Presentación inicial: pápulo-vesículas sobre base eritematosa en región mamaria e inframamaria derecha.

En las 72 horas posteriores el cuadro evolucionó a la formación de ampollas tensas con contenido seropurulento en abdomen, pliegues axilares, brazos y piernas, que al destecharse dejaban grandes áreas de exulceración. No presentaba signo de Nicolsky. (Figuras 2-3)

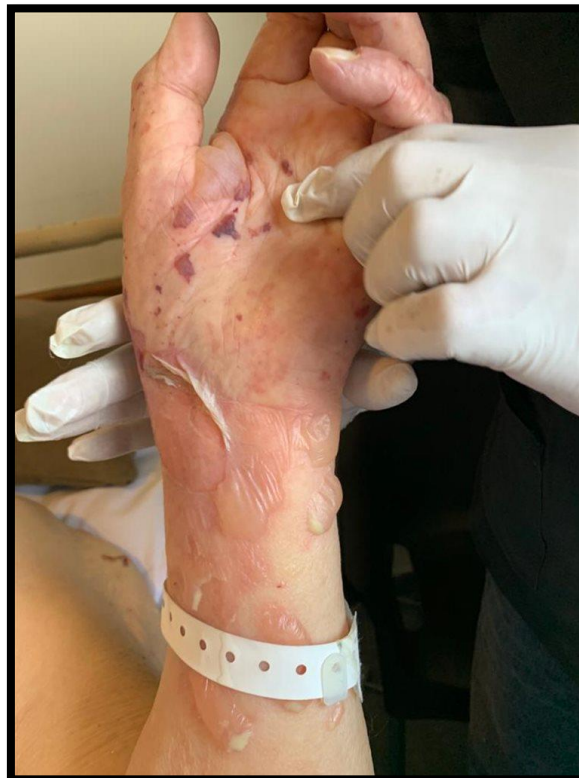

Figura 2: Ampollas con contenido seropurulento. Signo de Nicolsky negativo.

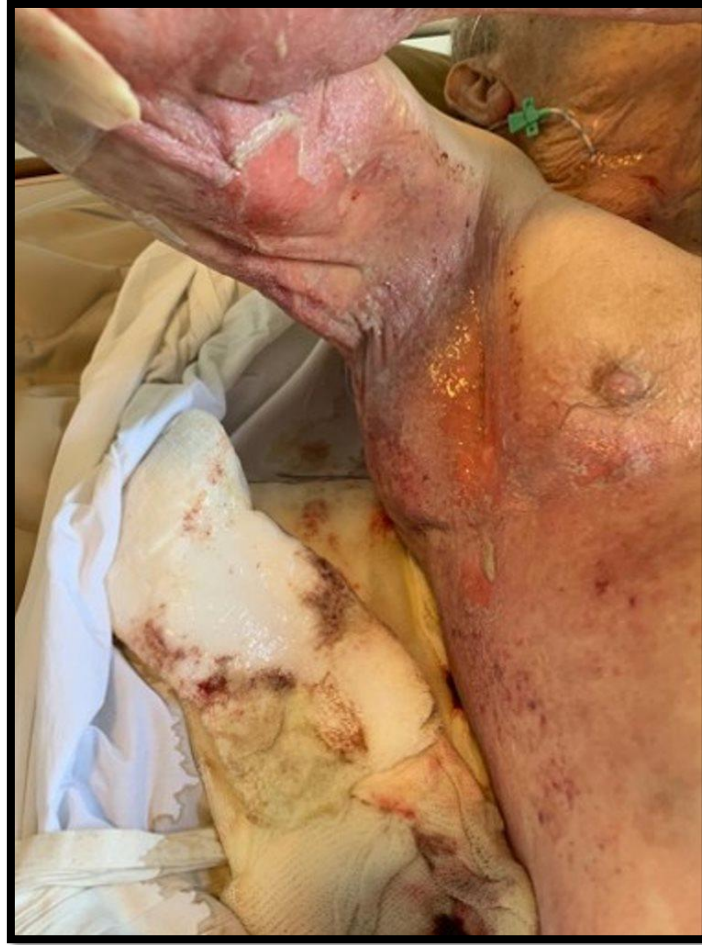

Figura 3: Grandes áreas de exulceración tras destechamiento de ampollas tensas.

Asociaba erosiones en mucosa oral, en paladar duro y encías. **(Figura 4)** Se realizó biopsia con IFD de piel de abdomen y parrilla costal izquierda (protocolo N° 7540/21), objetivándose la presencia de ampollas subepidérmicas con infiltración neutrofílica en la base lesional y depósito de IgA y C3 con patrón lineal en membrana basal en IFD.(Figuras 5-6-7)

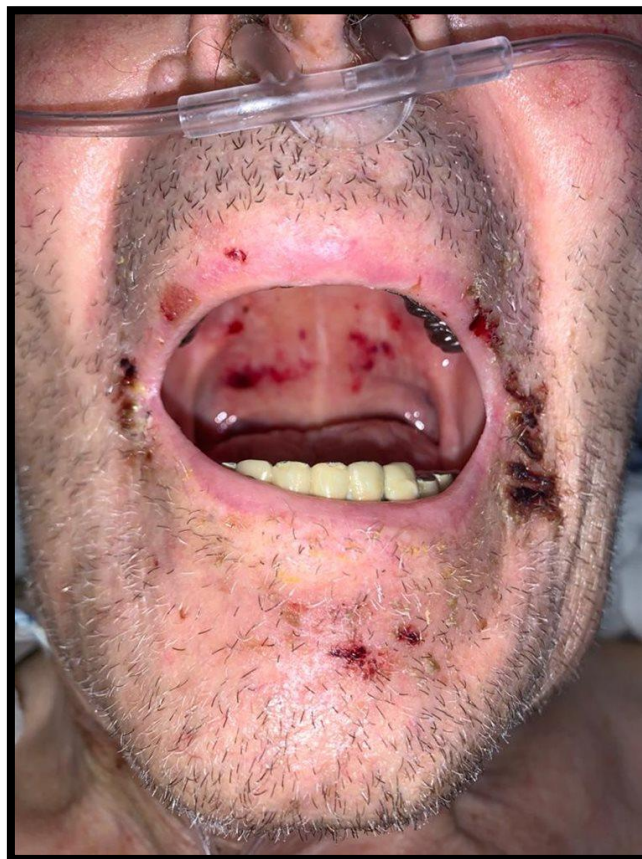

Figura 4: Compromiso mucoso, con erosiones en paladar duro y lesiones impetiginizadas peribucales.

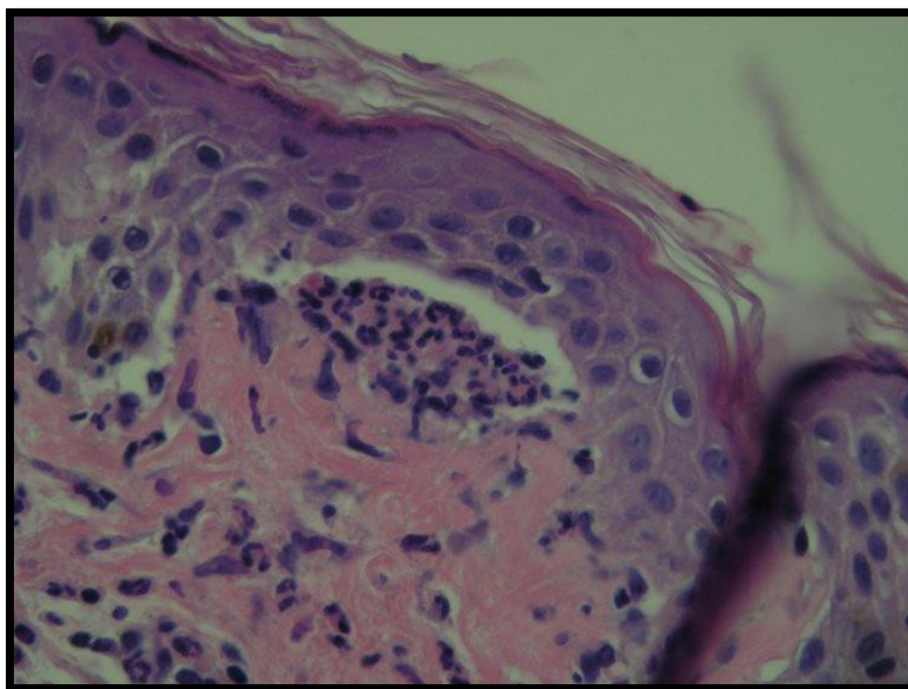


Figura 5: Hematoxilina – eosina (HE) Aumento 20 x: Microabscesos formados por conglomerados de polimorfonucleares neutrófilos (PMN) en dermis papilar.

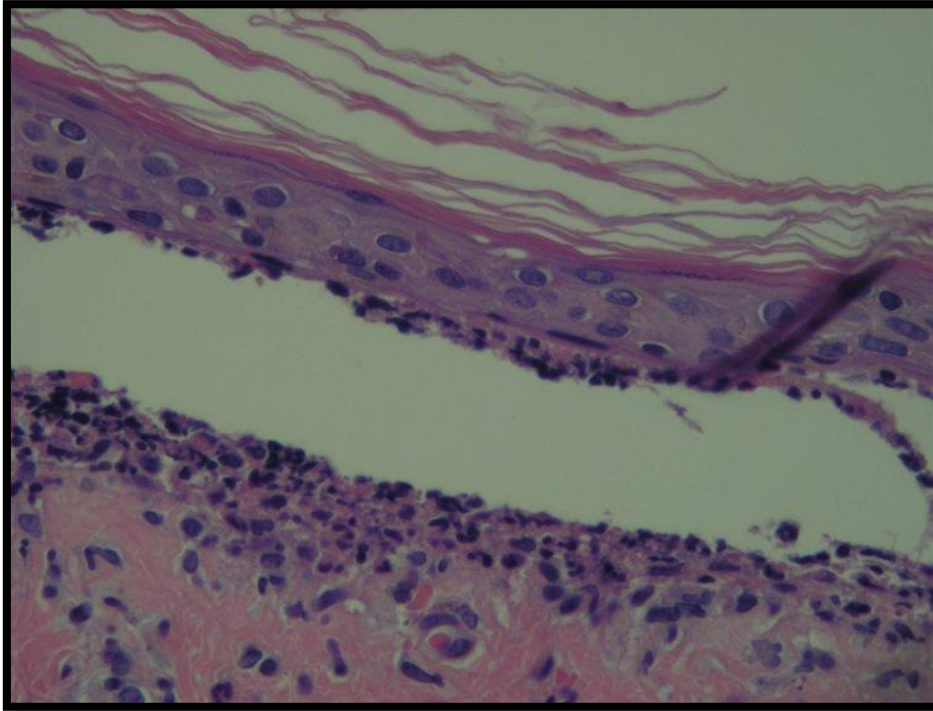


Figura 6: HE (Aumento 20 x): Lesión ampollar con abundante infiltrado de PMN

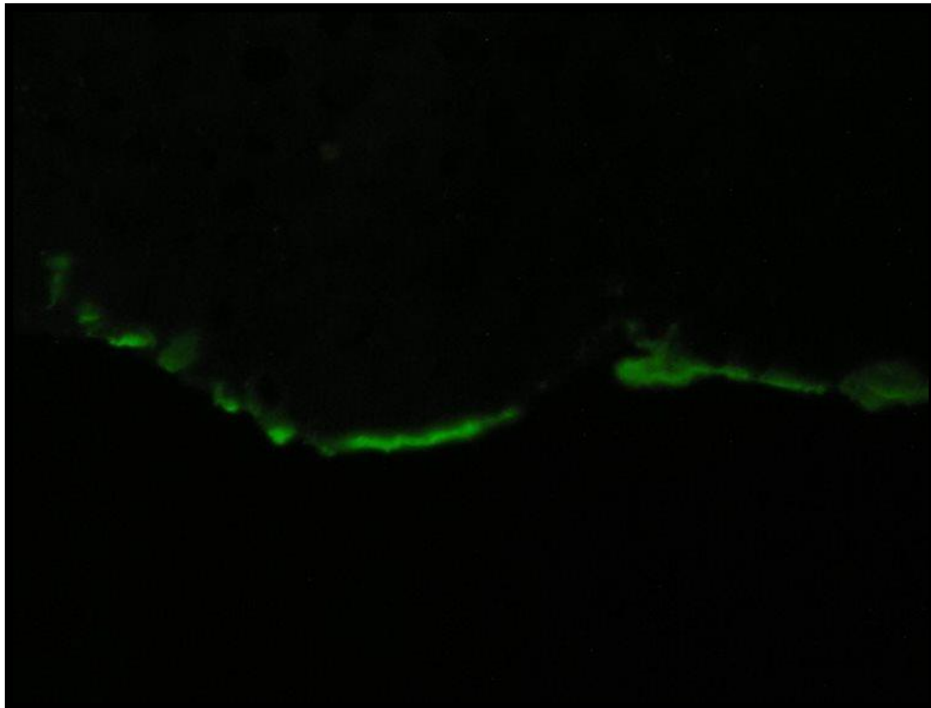


Figura 7: Inmunofluorescencia directa (IFD): Depósito de IgA en patrón lineal en membrana basal.

Por criterios clínicos e histopatológicos compatibles con DLA se decidió suspender el tratamiento antibiótico con vancomicina.

Debido al compromiso cutáneo extenso se inició tratamiento con dapsona 100 mg/día e hidrocortisona 2 mg/kg/día, con cese de aparición de ampollas y comienzo de reepitelización de lesiones cutáneas a las 48 hs.

Sin embargo, el paciente intercurrió con múltiples infecciones intrahospitalarias asociadas a internación prolongada que condujeron al óbito.

## DISCUSIÓN

La dermatosis lineal por IgA (DLA), también conocida como enfermedad por IgA lineal es una enfermedad ampollar autoinmune adquirida infrecuente que se caracteriza por el depósito de anticuerpos de tipo IgA en la unión dermoepidérmica, visualizados mediante inmunofluorescencia directa (IFD). La incidencia oscila entre 0,5 y 2,3 casos por millón de individuos.<sup>1</sup>

Se puede presentar a cualquier edad, pero tiene dos picos de incidencia: en niños menores de 5 años se presenta como Enfermedad Bullosa Crónica de la infancia, y en adultos es conocida como enfermedad por IgA lineal, afectando con mayor frecuencia a pacientes mayores de 60 años.<sup>2</sup> Si bien afecta a ambos sexos, presenta un ligero predominio en el sexo femenino. Esto podría explicarse por una mayor asociación entre DLA y haplotipos HLA DR2 y DR3 en mujeres, lo que aumentaría la susceptibilidad inmunológica.<sup>3</sup>

La mayoría de los casos reportados son de causa idiopática; sin embargo, la enfermedad puede estar asociada a fármacos, enfermedades autoinmunes, enfermedad renal crónica, infecciones o neoplasias. La dermatosis ampollar por IgA lineal inducida por fármacos representa entre el 37,5% al 50% de los casos reportados en adultos.<sup>1-4,5</sup>

El primer reporte de DLA asociado a fármacos fue publicado en 1981, y desde entonces se han descrito más de 100 casos asociando diferentes drogas, siendo la vancomicina el vinculado con mayor frecuencia.<sup>5</sup> Es interesante resaltar que solo se han reportado casos asociados a la administración endovenosa de vancomicina y no a la administración oral.<sup>3</sup>

Penicilinas, cefalosporinas, sulfonamidas, metronidazol y rifampicina son algunos otros antibióticos comunes que se han relacionado con DLA. Otros fármacos asociados incluyen AINES (como piroxicam, diclofenac o naproxeno), furosemida, captopril, litio, fenitoína, somatostatina, amiodarona, interleucina 2 e interferón gamma.<sup>2-3</sup>

No siempre es simple identificar el agente causal debido a que la prevalencia de la enfermedad suele ser mayor en pacientes de edad avanzada, con varias comorbilidades y tratamientos farmacológicos. En pocos casos reportados se realizó un test de estimulación linfocitaria inducido por fármacos, que podría resultar útil para identificar al agente causal. Sin embargo, la certeza del mismo y la relación costo-beneficio son inciertos.<sup>6-7</sup>

La característica clínica más importante para identificar al agente causal es la asociación temporal entre la administración del fármaco y la aparición de lesiones cutáneas. En el caso de la DLA inducida por vancomicina los síntomas se presentan entre 2 y 21 días luego de la administración y pueden persistir entre 2 y 7 semanas después de suspenderla. La severidad de la reacción no parece correlacionarse con los niveles séricos de vancomicina.<sup>3-5</sup>

El mecanismo fisiopatológico responsable de la DLA inducida por fármacos es poco claro, pero se ha planteado la hipótesis de que ciertas drogas específicas podrían inducir a las células T CD4 Th1 y Th2 a liberar citocinas que estimulen la producción de anticuerpos de tipo IgA. Citocinas como IL-4, IL-5, IL-6, IL-10 y TGF- $\beta$  juegan un papel crítico en la regulación del cambio de isotipo de IgA y diferenciación de células B.<sup>3-5</sup> Se ha reportado una fuerte asociación entre la enfermedad y los haplotipos autoinmunes HLA-B8, CW7 y DR3 y DQ2.<sup>8</sup>

Tanto la inmunidad humoral como celular conducen a la formación de anticuerpos IgA-1 que se dirigen contra antígenos en la membrana basal. Esto genera una respuesta inflamatoria con liberación de enzimas



proteolíticas por los neutrófilos que resulta en el daño tisular y conduce a la formación de lesiones cutáneas y mucosas. La inmunofluorescencia muestra un depósito lineal de IgA que es característico.<sup>4</sup>

Los principales antígenos incluyen las proteínas LABD97 y LAD-1, aunque se han identificado anticuerpos contra muchos otros componentes de la membrana basal. Ambas proteínas son productos proteolíticos del dominio extracelular de BP180 (BpAg2/colágeno XVII), antígeno del penfigoide ampollar. Se han detectado anticuerpos frente a BP180, LAD285, BP230, colágeno VII y laminina 332. La multiplicidad de epítomos antigénicos implicados podría explicar la heterogeneidad clínica de la enfermedad.<sup>5,7,9,10</sup> (Tabla 1)

PRINCIPALES TARGET ANTIGÉNICOS IMPLICADOS EN DLA	
Colágeno tipo VII (COL7)	Sublámina densa
Colágeno tipo XVII (BP180 / BpAg2)	Lámina lúcida
Productos proteolíticos extracelulares de BP180: LABD97 (proteína de 97kDa) y LAD-1 (proteína de 120 kDa)	Lámina lúcida
BP230 (BPAg1)	Lámina lúcida
Laminina 332	Lámina densa

**Tabla 1: En la presente tabla se enumeran los principales targets antigénicos involucrados en la DLA inducida por fármacos y su localización en la membrana basal**

Las manifestaciones clínicas son muy variables, pudiendo presentar pápulas eritematosas, placas urticarianas, lesiones en “blanco de tiro”, vesículas agrupadas con distribución herpetiforme o ampollas de configuración anular, generalmente tensas, con contenido seroso o hemorrágico, que asientan sobre piel sana o sobre una base eritematosa.<sup>7</sup>

La presentación infantil se caracteriza por el desarrollo de pápulas y placas policíclicas o anulares con ampollas en los bordes, rodeando un centro plano (signo del “collar de perlas”, “corona de joyas” o imagen “en roseta”), principalmente alrededor de la boca y los ojos, hipogastrio, muslos, glúteos, genitales, muñecas y tobillos.<sup>5</sup> En contrapartida, en adultos es más frecuente la afectación del tronco y las extremidades y el signo del collar de perlas es menos habitual.<sup>5,9</sup>

El compromiso mucoso oscila entre el 60 al 80%, tanto en niños como en adultos.<sup>3</sup> Los síntomas varían desde prurito leve a severo ardor.<sup>5</sup>

Por la diversidad de manifestaciones clínicas es importante considerar entre los diagnósticos diferenciales al penfigoide ampollar, la dermatitis herpetiforme, el eritema multiforme, el penfigoide cicatrizal, el pénfigo vulgar y farmacodermias severas como el Síndrome de Stevens Johnson (SSJ) o la Necrólisis Epidérmica Tóxica (NET).<sup>7</sup>

Histológicamente, la DLA se caracteriza por la formación de ampollas subepidérmicas con microabscesos papilares y un infiltrado dérmico predominantemente neutrofílico. Diferenciar la DLA de otras enfermedades ampollares solo por la presentación clínica y los hallazgos histológicos resulta dificultoso, por lo que el Gold standard para el diagnóstico es la IFD de piel perilesional, la cual revela el depósito lineal de anticuerpos IgA a lo largo de la membrana basal. La microscopía electrónica demostró que la lámina lucida constituye el principal sitio de depósito de anticuerpos.<sup>9</sup>

El tratamiento de la DLA inducida por drogas se basa en la suspensión del fármaco causante, lo que usualmente es suficiente para lograr la remisión clínica. En casos refractarios severos y extensos, es necesario instaurar además de la supresión del fármaco, tratamientos sistémicos.<sup>9</sup>

## **Dermatitis ampollar por IgA lineal inducida por Vancomicina: reporte de un caso. - Astronave EG<sup>1</sup> y col.**

La primera línea de tratamiento es la dapsona, efectiva en el tratamiento de enfermedades ampollares autoinmunes y dermatosis neutrofílicas. La dapsona funciona como un agente antiinflamatorio e inmunomodulador, que probablemente actúa inhibiendo la adherencia de los neutrófilos a los anticuerpos de clase IgA de la membrana basal, y produce mejoría clínica en las primeras 24-48 hs del inicio de administración.<sup>9</sup>

La dosis inicial de dapsona recomendada es menor a 0,5 mg/kg (25 mg/día en adultos, 6,25 mg/día en niños) con aumento progresivo hasta alcanzar el control del prurito y la formación de ampollas (100-200 mg/día en adultos – 25-50 mg/día en niños), manteniendo el tratamiento por 4 a 6 semanas.<sup>11</sup> Una dosis de 2,5 – 3 mg/kg es considerada dosis máxima.<sup>3</sup>

Una alternativa terapéutica es la sulfapiridina, usualmente en dosis de 15 – 60 mg/kg/día en niños y de 1-1,5 g/día en adultos; sin embargo el ajuste de dosis es frecuente debido a su absorción irregular. Dapsona y sulfonamidas pueden combinarse, aumentando la eficacia sin potenciar los efectos adversos.<sup>3</sup>

En aquellos pacientes en los que no se alcanza un adecuado control de enfermedad a pesar de administrar la máxima dosis tolerada de una droga de primera línea se recomienda la adición de corticoides sistémicos (ej. 0,5 – 1 mg/kg/día de prednisona o equivalentes). Sin embargo, debido a los posibles efectos adversos no se recomienda el uso a largo plazo.<sup>3,12</sup>

El uso de esteroides sistémicos asociados a inmunosupresores como ciclosporina (3-6 mg/kg/día), micofenolato (dosis de 1-3 g/día), ciclofosfamida y la inmunoglobulina endovenosa han sido utilizados con éxito en un pequeño número de pacientes.<sup>12,13</sup>

Otras opciones de tratamiento en pacientes con DLA refractaria al tratamiento habitual incluyen colchicina (0,6 mg dos veces al día en niños y 0,6-1 mg de dos a tres veces al día en adultos), combinación de dapsona y cotrimoxazol o combinación de tetraciclina (1000 -1500 mg/día) y nicotinamida (900-2000 mg/día).<sup>3,12</sup>

Existen reportes en la literatura sobre mayor severidad en caso de recurrencia, con menor período de latencia y curso más prolongado frente a una nueva exposición al fármaco desencadenante.<sup>6</sup>

Nuestro paciente fue tratado con dapsona vía oral y corticoides sistémicos, concomitantemente con la suspensión de la administración de vancomicina, con buena respuesta clínica, mejoría del prurito y reepitelización de las áreas de exulceración. Se realizó monitoreo continuo con laboratorio sin objetivar efectos adversos.

## **CONCLUSIÓN**

Dado que la vancomicina es un antibiótico ampliamente utilizado es importante tener presente la DLA como potencial efecto adverso, para lograr establecer un diagnóstico y tratamiento temprano a fin de reducir la extensión de la afección y las posibles complicaciones.

## REFERENCIAS:

1. Phyu H, Kobayashi T, Rastogi P, Cho C. Vancomycin-induced linear Immunoglobulin A bullous dermatosis. *BMJ Case Rep.* [Internet] 2019 Dec 9;12(12):e233281. doi: 10.1136/bcr-2019-233281. PMID: 31822537; PMCID: PMC6904154
2. Sandoval M, Araya G, Andre T, Misad C. Dermatitis IgA Lineal: Revisión y Presentación de Caso Clínico. *Chilena Dermatol.* [Internet] 2010; 26(4):396-398
3. Guide SV, Marinkovich MP. Linear IgA bullous dermatosis. *Clin Dermatol.* [Internet] 2001 Nov-Dec;19(6):719-27. doi: 10.1016/s0738-081x(00)00185-1. PMID: 11705681.
4. Saleem M, Iftikhar H. Linear IgA Disease: A Rare Complication of Vancomycin. *Cureus.* [Internet] 2019 Jun 6;11(6):e4848. doi: 10.7759/cureus.4848. PMID: 31410331; PMCID: PMC6684112.
5. Lammer J, Hein R, Roenneberg S, Biedermann T, Volz T. Drug-induced Linear IgA Bullous Dermatitis: A Case Report and Review of the Literature. *Acta Derm Venereol.* [Internet] 2019 May 1;99(6):508-515. doi: 10.2340/00015555-3154. PMID: 30809685.
6. Vinnakota S, Salonen BR. Linear IgA bullous dermatosis: A rare manifestation of vancomycin hypersensitivity. *Ann Allergy Asthma Immunol.* [Internet] *Ann Allergy Asthma Immunol.* 2018 Jan;120(1):101-102. doi: 10.1016/j.anai.2017.10.007. Epub 2017 Nov 8.
7. Tula M, Pazos M, Friedman P, Cohen Sabban EN, Cabo H, Paz L. Dermatitis IgA lineal asociada a fármacos: a propósito de un caso. *Argent. Dermatol.* [Internet] 2015; 65 (2): 45-49
8. Collier PM, Wojnarowska F, Welsh K, McGuire W, Black MM. Adult linear IgA disease and chronic bullous disease of childhood: the association with human lymphocyte antigens Cw7, B8, DR3 and tumour necrosis factor influences disease expression. *Br J Dermatol.* [Internet] 1999 Nov;141(5):867-75. doi: 10.1046/j.1365-2133.1999.03110.x. PMID: 10583169.
9. Nguyen JK, Koshelev MV, Gill BJ, Boulavsky J, Diwan AH, Dao H Jr. A toxic epidermal necrolysis-like presentation of linear IgA bullous dermatosis treated with dapsone. *Dermatol Online J.* [Internet] 2017 Aug 15;23(8):13030/qt4443157h. PMID: 29469740.
10. Yamagami J, Nakamura Y, Nagao K, Funakoshi T, Takahashi H, Tanikawa A, Hachiya T, Yamamoto T, Ishida-Yamamoto A, Tanaka T, Fujimoto N, Nishigori C, Yoshida T, Ishii N, Hashimoto T, Amagai M. Vancomycin Mediates IgA Autoreactivity in Drug-Induced Linear IgA Bullous Dermatitis. *J Invest Dermatol.* 2018 Jul;138(7):1473-1480. doi: 10.1016/j.jid.2017.12.035. Epub 2018 Feb 2. PMID: 29410066; PMCID: PMC8054301.
11. Egan C, Zone J. Linear IgA bullous dermatosis. *International Journal of Dermatology* 1999, 38, 818–827
12. Hall R, Rao C. (2020). Linear IgA bullous dermatosis. In Zone J, Ofori A (Ed.). Recuperado el 27/01/2023 desde [https://www.uptodate.com/contents/linear-iga-bullous-dermatosis?search=linear%20iga%20&source=search\\_result&selectedTitle=1~35&usage\\_type=default&display\\_rank=1](https://www.uptodate.com/contents/linear-iga-bullous-dermatosis?search=linear%20iga%20&source=search_result&selectedTitle=1~35&usage_type=default&display_rank=1)
13. Pérez DL, et al. Dermatitis ampollares subepidérmicas neutrofilicas. *Dermatología Argentina*, 2016, vol. 22, no 4, p. 171-182.