

REVISIÓN

Resistencia a Hormonas Tiroideas (RHT). Descripción de una nueva mutación.

Resistance to Thyroid Hormones (RTH). Description of a new mutation

Rojkind A, Pezzutti D*, Viale F*, Rivolta C**, Olcese C**, Targovnik H**, Gauna A*.*

*División Endocrinología, Hospital Ramos Mejía.

**Cátedra de Genética y Biología Molecular, Facultad de Farmacia y Bioquímica, Universidad de Buenos Aires.

Resumen

Introducción: La resistencia a hormonas tiroideas (RHT) es un desorden genético de transmisión dominante poco frecuente, caracterizado por una respuesta reducida de los tejidos blanco a las hormonas tiroideas. RHT está ligada al gen del receptor beta de hormona tiroidea (TR β). El síndrome se identifica por niveles persistentemente elevados de T4 y T3 totales y libres en presencia de TSH no suprimida. **Materiales y Métodos:** Paciente femenina de 62 años de edad con antecedente de hemitiroidectomía a los 22 años por bocio. Clínicamente, la mujer se encontraba eutiroidea y hemodinámicamente estable. En los exámenes complementarios se constató la presencia de nódulo tiroideo, con estudio citológico benigno y en el laboratorio hormonas tiroideas totales y libres elevadas con TSH no suprimida. La impresión diagnóstica fue RHT, siendo el principal diagnóstico diferencial el tirotropinoma. Se realizó perfil tiroideo completo en el caso índice y en dos familiares de primer grado. Se dosaron gonadotropinas y prolactina, y se realizó RMN de hipófisis en el caso índice. Se estudiaron mutaciones del gen TR β en ADN genómico en la paciente y en uno de sus familiares. **Resultados:** Avalando la impresión diagnóstica, tanto el caso índice como los dos familiares mostraron un perfil tiroideo compatible con RHT. El estudio genético identificó una nueva mutación en el exón 10: c.1339C>A que resulta en una sustitución p.P447T. La misma fue observada tanto en el caso índice como en el familiar estudiado. **Conclusión:** La historia de esta paciente con RHT, al igual que otros casos descriptos en la bibliografía, remarcan la importancia de un diagnóstico adecuado y temprano de esta patología poco frecuente para evitar conductas terapéuticas iatrogénicas y con consecuencias relevantes en la vida de estos pacientes. Paralelamente, se describe una nueva mutación genética en esta familia.

Rev Argent Endocrinol Metab 46: 17-24, 2009

Dirección postal: Melián 3260 1º B, Ciudad de Buenos Aires. Tel.: 4541-1332/ 15 6521-7531

Correspondencia: anarojkind@yahoo.com.ar

Palabras clave: resistencia a hormonas tiroideas, mutación del receptor de hormona tiroidea, tirototoxicosis, bocio, TSH inapropiada

Key Words: resistance to thyroid hormones, mutation of thyroid hormone receptor, thyrotoxicosis, goiter, inappropriate TSH

Abstract

Introduction: Resistance to thyroid hormones (RTH) is an unusual autosomal dominant inherited disorder characterized by a reduced target organ responsiveness to thyroid hormones. RTH is linked to the gene encoding the thyroid receptor β (TR β). This syndrome is characterized by persistent high levels of total and free T₄ and T₃ while TSH is not inhibited. **Materials and Methods:** 62 years old female who underwent a partial thyroidectomy because of goiter forty years ago. Clinically, she seemed to be an euthyroid patient and her hemodynamic status was normal. The exams revealed the existence of a benign thyroid nodule, high levels of total and free thyroid hormones and normal values of TSH. Our diagnostic impression was RTH, though differential diagnosis with thyrotropin secreting pituitary adenoma was mandatory. Complete assays of thyroid hormones were performed in the patient and in two first degree relatives. Basal LH, FSH and prolactin were assayed in the patient; and a magnetic resonance imaging of her pituitary gland was obtained. Finally we performed genetic testing in patient's DNA and a relative's DNA to demonstrate gene defect. **Results:** According to our diagnostic impression, not only the patient's laboratory was compatible with RTH, but so was the laboratory of the two relatives. DNA mutation analysis demonstrated a new mutation in exon 10: c.1339C>A responsible for the substitution p.P447T. This mutation was found in DNA of the patient and DNA of her relative. **Conclusion:** This patient with RTH, as well as other reported cases, reminds us about the importance of a certain and early diagnosis of this rare disorder in order to avoid iatrogenic treatments. A new mutation is described in this family.

Rev Argent Endocrinol Metab 46: 17-24, 2009

Introducción

La resistencia a hormonas tiroideas es un desorden genético con un modo de transmisión dominante que afecta a 1 de cada 40000 nacidos vivos aproximadamente ⁽¹⁾ y es caracterizado por una respuesta reducida de los tejidos blanco a las hormonas tiroideas. El defecto molecular subyacente es casi invariablemente una mutación en uno de los alelos que codifican para el receptor beta de dichas hormonas (TR β). Las mutaciones se localizan en el extremo carboxilo terminal, involucrando el dominio de unión al ligando o el sitio bisagra del receptor ⁽²⁾. Estas moléculas de TR β mutadas exhiben afinidad reducida por T₃ o interacción anormal con alguno de los cofactores relacionados con la acción de hormonas tiroideas ⁽³⁾. Además el receptor mutado interfiere con la acción del TR β normal ocupando elementos respondedores a hormonas tiroideas en el ADN o evitando la homodimerización de los TR β normales, fenómeno denominado "efecto dominante negativo". Es por eso, que la herencia es en la mayoría de los casos autosómica dominante cuando se trata de una mutación y en muy pocos

casos autosómica recesiva cuando se trata de delección en el gen TR β ⁽⁴⁾.

Clásicamente, se ha clasificado este síndrome en resistencia generalizada a hormonas tiroideas, resistencia hipofisaria a hormonas tiroideas y resistencia de tejidos periféricos a hormonas tiroideas. El conocimiento de las bases moleculares de este trastorno le han quitado relevancia a esta división, ya que las tres categorías pueden compartir la misma mutación, y hoy se sabe que la resistencia o sensibilidad de cada tejido a las hormonas tiroideas depende de la expresión de los distintos subtipos de receptores α y β , y de la acción de varios cofactores. Sin embargo, aún en la actualidad, la ausencia o presencia de tirotoxicosis (observado en la forma generalizada e hipofisaria respectivamente) sigue siendo una guía útil para orientar el tratamiento ⁽⁵⁾.

En cuanto a las manifestaciones clínicas, la mayoría de los sujetos están metabólicamente estables a expensas de un nivel elevado de hormonas tiroideas. Una de las manifestaciones clínicas más frecuentes es la presencia de bocio como consecuen-

cia de los niveles elevados o la mayor bioactividad de TSH⁽⁶⁾. El bocio es habitualmente difuso, pero puede presentar con frecuencia un crecimiento asimétrico o nodular luego de una resección quirúrgica parcial⁽⁵⁾. Otra manifestación clínica habitual es la taquicardia sinusal, consecuencia de la acción del exceso de hormonas tiroideas sobre el tejido cardíaco, que se sabe, expresa predominantemente TR α 1⁽⁷⁾.

El perfil tiroideo de laboratorio condición necesaria para realizar el diagnóstico, es el hallazgo de valores elevados de T4 libre acompañados de TSH no suprimida. Los niveles de T3 y T3 reversa suelen también encontrarse elevados y la relación T3: T4 está conservada, a diferencia de lo que ocurre en la tirototoxicosis autoinmune. Acorde con la existencia de bocio, los valores de tiroglobulina pueden estar elevados, reflejando la acción de TSH sobre el tejido tiroideo. La medición de GLAE (globulina ligadora de andrógenos y estrógenos), ferritina, CPK, colesterol, osteocalcina y FAL en forma basal o luego del aporte de niveles supra-fisiológicos de T3 aportan datos sobre el impacto en los tejidos de las hormonas tiroideas, aunque su sensibilidad y especificidad no es muy alta⁽⁸⁾.

Un aspecto de fundamental importancia ante la sospecha de RHT, es el diagnóstico diferencial de otras causas de hipertiroxinemia: aumento de la/s proteína/s de transporte de hormonas tiroideas, tirotrofinoma, anticuerpos a hormonas tiroideas.

El hallazgo del mismo patrón de laboratorio en familiares del caso índice es prácticamente confirmatorio de resistencia a hormonas tiroideas y el estudio genético revela el trastorno molecular subyacente, debiendo tenerse en cuenta que la descripción de mutaciones nuevas es altamente frecuente en esta patología⁽⁹⁾.

Materiales y métodos

Paciente femenina de 62 años, oriunda de área no endémica para bocio, que fue internada en el Sector de Clínica Médica de nuestro hospital en el año 2006 por neumonía bacteriana. Evolucionó en forma adecuada durante la internación. Sus antecedentes personales incluían una hemiti-

roidectomía derecha por bocio a los 22 años de edad, hipertensión arterial y obesidad. La paciente no realizaba tratamiento con levotiroxina ni conocía su status tiroideo. En relación a los antecedentes familiares, la hermana era portadora de bocio y tres hermanos habían fallecido debido a infarto agudo de miocardio. Hacia el final de la internación, una vez compensada de su infección respiratoria, la paciente se encontraba afebril, hemodinámicamente estable, incluyendo una frecuencia cardíaca dentro de parámetros normales, piel eutérmica normohidratada, sin impronta lingual. Impresionaba clínicamente eutiroidea. Se palpaba en cuello resto tiroideo en topografía de lóbulo izquierdo que se confirmó mediante ecografía que informó un tamaño de dicho lóbulo tiroideo de 55 x 29 x 19 mm, aumentado y heterogéneo, con un nódulo sólido ligeramente ecogénico de 28 x 21 mm, y ausencia de lóbulo derecho e istmo. El nódulo era centellográficamente integrado al resto del parénquima. La PAAF del nódulo se informó como bocio coloide. El perfil tiroideo de laboratorio reveló: TSH: 1.4 uUI/ml; T4: 16,4 ug/dl; T4l: 2,7 ng/dl. La captación de radioiodo fue del 3% a la hora y del 16% a las 24 h. Se interpretó el cuadro como hipertiroxinemia, siendo la primera impresión diagnóstica: resistencia a hormonas tiroideas, dado que la T4 libre también estaba elevada y la paciente se hallaba clínicamente eutiroidea. Se planteó como diagnóstico diferencial un tumor hipofisario productor de TSH.

Se realizaron a la paciente nuevos dosajes de TSH, T4 y T3 totales y libres, como así también FSH, LH, prolactina, prueba de estímulo de TSH post TRH y RMN de hipófisis. Todos los dosajes hormonales se realizaron por quimioluminiscencia IMMULITE. Los resultados se compararon con el rango de referencia del método para adultos: TSH: 0,6 a 4,0 uUI/ mL; T4: 5,0 a 11,5 ug/dL; T3: 85 a 175 ng/dL; T4 libre: 0,9 a 2,0 ng/dL; T3 libre: 1,9 a 4,1 pg/mL; prolactina: 3,0 a 20,0 ng/mL; LH en mujeres posmenopáusicas: 40 a 104 mUI/mL; FSH en mujeres posmenopáusicas: 34 a 96 mUI/mL. La prueba de estímulo de TSH post TRH consistió en el dosaje TSH basal y 20, 30 y 90 minutos postaplicación de 200 mcg de TRH endovenoso.

En dos familiares de primer grado que accedieron al estudio, uno de sus hijos y una hermana portadora de bocio, se evaluó TSH, T4 total y libre y T3. El estudio genético del caso índice y de sus dos familiares se realizó a través de ADN genómico de sangre periférica. Se amplificaron por PCR los exones 9 y 10 del gen TRbeta (correspondiendo al dominio de unión al ligando), incluyendo las regiones intrónicas flanqueantes. Se secuenciaron los fragmentos obtenidos por el método basado en terminadores de cadena, con Taq polimerasa utilizando los *primers* específicos *forward and reverse* de TRbeta.

Resultados

La repetición del perfil hormonal completo confirmó la presencia de hipertiroxinemia con hormonas libres aumentadas, descartando así una alteración en la globulina transportadora de hormonas tiroideas. (tabla I).

En relación con el principal diagnóstico diferencial planteado, el tirotrofinoma, la prueba de estímulo de TSH con TRH fue normal. (tabla II). El estudio del eje hipófiso gonadal reveló valores de FSH y LH inadecuadamente bajos para la edad de la paciente con prolactina normal. (tabla III). La

Tabla I: Perfil hormonal hipófiso- tiroideo completo del caso índice

TSH	T4	T4L	T3	T3L	R: T3/T4
2,24 uUI/ml	19,3 ug/dl	2,9 ng/dl	207 ng/dl	3,5 pg/ml	10,7 ng/ug

Tabla II: Prueba de TSH post TRH realizada en el caso índice

Basal	20 minutos	30 minutos	90 minutos
1,8 uUI/ml	11,2 uUI/ml	11,9 uUI/ml	9,7 uUI/ml

Tabla III: Perfil hormonal hipófiso-gonadal del caso índice.

FSH	LH	Estradiol	Prolactina
34 mUI/ml	12,5 mUI/ml	< 30pg/ml	22 ng/ml

Tabla IV: Perfil hormonal hipófiso-tiroideo de los dos familiares estudiados del caso índice

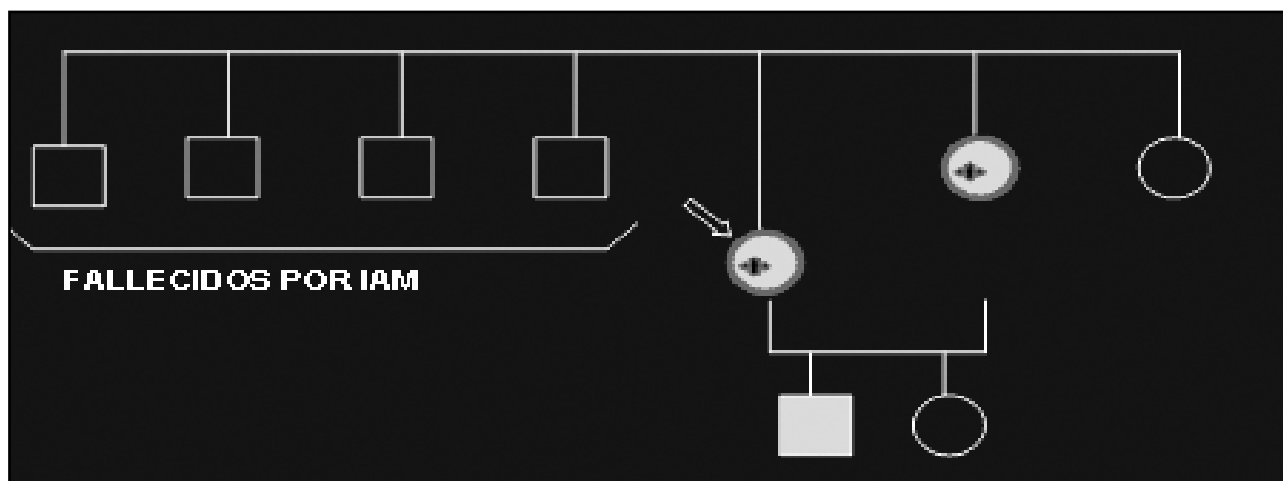
	TSH uU/ml	T4 ug/dl	T4l ng/dl	T3 ng/dl
Hijo	1,8	18,2	3,2	224
Hermana	0,7	15,3		195

resonancia magnética de zona hipofisaria resultó compatible con silla turca vacía.

El perfil tiroideo de ambos familiares fue semejante al del caso índice y confirmó el diagnós-

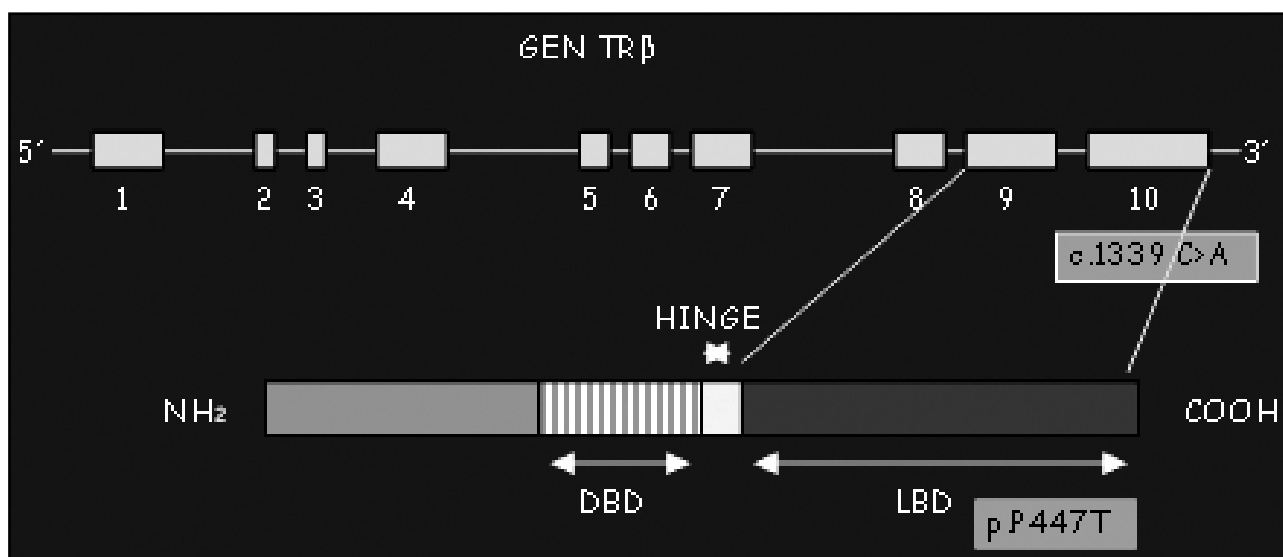
tico. (tabla IV). Mediante el estudio genético se identificó una nueva mutación en el exón 10: c.1339C>A que resultó en una sustitución p.P447T, en los dos sujetos estudiados. (gráficos 1 y 2).

Gráfico 1: Familiograma.



Se señala con una flecha el caso índice. Se identifica con color celeste a los integrantes de la familia estudiados, todos ellos portadores del laboratorio compatible con RHT. La marca externa en color rojo indica la presencia de bocio. El símbolo en forma de cruz señala la confirmación por estudio genético.

Gráfico 2: Mutación hallada en el estudio genético en el caso índice y la hermana



Mutación en el exón 10: c.1339C>A que resulta en una sustitución p.P447T y afecta el sitio de unión al ligando del receptor TRβ

Discusión

El caso descrito revela varios de los aspectos importantes del síndrome de resistencia a hormonas tiroideas, como así también del diagnóstico diferencial ante la presencia de una TSH inadecuada para los valores de hormonas tiroideas. El diagnóstico de este síndrome requiere de la sospecha de los médicos tratantes ante la posibilidad de una entidad poco frecuente, cuya omisión puede llevar a elecciones terapéuticas erradas, como demuestra este caso.

La elevación del "pool" total de hormonas tiroideas puede ser debida a trastornos en las proteínas transportadoras, ya sea por alteraciones congénitas o adquiridas de las mismas y el dosaje de hormonas libres permite diferenciar esta situación. La presencia de hormona tiroidea libre elevada y TSH inadecuadamente normal o alta puede deberse a la presencia de un tirotropinoma. Estos tumores son generalmente macroadenomas y pueden presentar síntomas de masa ocupante encefálica; habitualmente se identifican claramente con una resonancia magnética de hipófisis. Además, hay datos en la clínica que orientan hacia uno u otro diagnóstico. Los pacientes portadores de un tumor hipofisario suelen presentarse clínicamente hipertiroideos a diferencia de la resistencia a hormonas tiroideas en la cual los sujetos son generalmente eutiroideos. Otro estudio que aporta al diagnóstico diferencial es la respuesta de TSH al TRH, que se describe como normal o exagerada en la resistencia y plana para el caso de los tirotropinomas⁽¹⁰⁾. El aumento desproporcionado de subunidad α de TSH es típico del adenoma hipofisario productor de tirotropina y el *gold standard* para su diagnóstico.⁽¹¹⁾ En los pacientes con patología autoinmune, se debe descartar también la presencia de anticuerpos que interfieran en la medición de hormonas tiroideas⁽¹²⁾.

Es de destacar que esta paciente fue sometida a una intervención quirúrgica de su bocio, que podría haberse evitado de conocerse el diagnóstico etiológico y como está descrito,

el mismo recidivó en forma nodular. Es remarkable en esta paciente la ausencia de taquicardia sinusal, manifestación muy habitual en el síndrome de RHT, debido a la expresión predominante de receptores TR α 1 en tejido cardíaco⁽⁷⁾. Merece destacarse el antecedente familiar de tres hermanos menores de 60 años fallecidos por infarto agudo de miocardio.

El perfil hormonal del caso índice y sus familiares fue típico de una resistencia a hormonas tiroideas, al igual que la prueba dinámica de TSH post TRH efectuada en la paciente.

Como elementos llamativos debemos mencionar el hallazgo de una silla turca vacía en la RMN de hipófisis, coincidente con un valor de gonadotropinas inadecuado para la edad de la paciente. No existen reportes de asociación entre silla turca vacía y resistencia a hormonas tiroideas⁽⁵⁾, por lo menos en nuestro conocimiento, por lo que lo interpretamos como un trastorno primario que puede ser atribuible a que la paciente es obesa e hipertensa⁽¹³⁾.

Con respecto al estudio genético, referimos una mutación no descrita previamente. La transversión de citosina por adenina en posición 1339 en el exón 10 genera la sustitución de prolina por treonina en posición 447, involucrando el sitio de unión al ligando del receptor. Estos hallazgos son acordes con lo descrito en la bibliografía. La gran mayoría de las mutaciones halladas en más de 300 familias estudiadas, son sustituciones de un aminoácido por otro, siendo mucho menos común las inserciones o deleciones. Las mutaciones se distribuyen en tres clusters ricos en dinucleótidos CpG (citosina fosfo guanina), llamados "sitios calientes", ubicados en las regiones del gen TR β que codifican para el dominio de unión al ligando y una porción de la región bisagra del receptor⁽¹⁴⁾. Si se numeran los aminoácidos desde el extremo aminoterminal de la molécula TR β (de acuerdo a lo establecido en el First International Workshop sobre RHT)⁽¹⁵⁾ el cluster número uno abarca desde el aminoácido 429 hasta el 460, es

decir que la mutación que describimos en este trabajo se ubica en el exón 10 cluster 1. Su hallazgo tanto en el caso índice como en la hermana nos permitió la confirmación etiológica del síndrome de resistencia a hormonas tiroideas en esta familia.

Está pendiente a consecuencia de distintos problemas de orden familiar, tanto el análisis de la mutación en el hijo de la paciente como el estudio del resto de la familia. Finalmente queremos destacar que el diagnóstico de esta patología en el caso índice y sus familiares, permitirá a los médicos tratantes interpretar hallazgos en el laboratorio y la clínica que de otra forma podrían dar lugar a tratamientos innecesarios y para el caso de los familiares más jóvenes acceder a consejo genético, con seguimiento estrecho de neonatos y niños.

Bibliografía

1. **La Franchi SH, Snyder DB, Sesser DE, Skeels MR, Singh N, Brent GA.** Follow-up of newborns with elevated screening T4 concentrations. *J Pediatr* 2003; 143: 296–301
2. **Weiss RE, Weinberg M & Refetoff S.** Identical mutations in unrelated families with generalized resistance to thyroid hormone occur in cytosine-guanine-rich areas of the thyroid hormone receptor beta gene: Analysis of 15 families. *The Journal of Clinical Investigation* 1993; 91: 2408–2415.
3. **Yoh SM, Chatterjee VKK & Privalsky ML.** Thyroid hormone resistance syndrome manifests as an aberrant interaction between mutant T3 receptor and transcriptional corepressor. *Molecular Endocrinology (Baltimore, Md.)* 1997; 11: 470–480.
4. **Takeda K, Sakurai A, DeGroot LJ et al.** Recessive inheritance of thyroid hormone resistance caused by complete deletion of the protein-coding region of the thyroid hormone receptor- β gene. *The Journal of Clinical Endocrinology and Metabolism* 1992; 74: 49–55.
5. **Thyroid hormone resistance.** Tolulope O Olateju¹ and Mark P J Vanderpump, *Ann Clin Biochem* 2006; 43: 431–440.
6. **Persani L, Asteria C, Tonacchera M et al.** Evidence for secretion of thyrotropin with enhanced bioactivity in syndromes of thyroid hormone resistance. *The Journal of Clinical Endocrinology and Metabolism* 1994; 78: 1034–1039.
7. **Johansson C, Gothe S, Forrest D, Vennstrom B, Thoren P.** Cardiovascular phenotype and temperature control in mice lacking thyroid hormone receptor β or both $\alpha 1$ and β . *Am J Physiol* 1999; 276: H2006–12.
8. **Sadow P, Reutrakul S, Weiss RE, Refetoff S.** Resistance to thyroid hormone in the absence of mutations in the thyroid hormone receptor genes. *Curr Opin Endocrinol Diab* 2000; 7: 253–9.
9. **Refetoff S, Dumitrescu AM** Syndromes of reduced sensitivity to thyroid hormone: genetic defects in hormone receptors, cell transporters and deiodination. *Best Pract Res Clin Endocrinol Metab.* 2007 Jun; 21(2): 277–305
10. **Chatterjee VKK, Beck-Peccoz P.** The variable clinical phenotype in thyroid hormone resistance syndrome. *Ballieres Clin Endocrinol Metab* 1994; 8: 267–83.
11. **Beck-Peccoz P, Persani L, Faglia G.** Glycoprotein hormone α subunit in pituitary adenomas. *Trends Endocrinol Metab* 1992; 3: 41–5.
12. **John R, Henley R, and Shankland D.** 1990. Concentrations of free Thyroxin and free Triiodothyronine in serum of patients with Thyroxin- and Triiodothyronine-binding autoantibodies. *Clin Chem.* 36: 470–3
13. **Sastre J, Herranz de la Morena L, Megía A, López Guzman A, Gómez-Pan A, Pallardo Sánchez LF.** Silla turca vacía primaria: evaluación clínica, radiológica y hormonal. *Rev Clin Esp* 1992; 191: 481–484.
14. **Samuel Refetoff, M.D,** Chapter 16D Resistance to Thyroid Hormone, *Thyroid Disease Manager*, www.thyroidmanager.org, September 2004.
15. **Beck-Peccoz P, Chatterjee VKK, Chin WW, DeGroot LJ, Jameson JL, Nakamu-**

ra H, Refetoff S, Usala SJ, Weintraub BD.
1993 Nomenclature of thyroid hormone receptor β -gene mutations in resistance to thyroid hormone: Consensus

statement from the first workshop on thyroid hormone resistance, July 10-11, 1993, Cambridge, United Kingdom. J Clin Endocrinol Metab. 78:990-993.