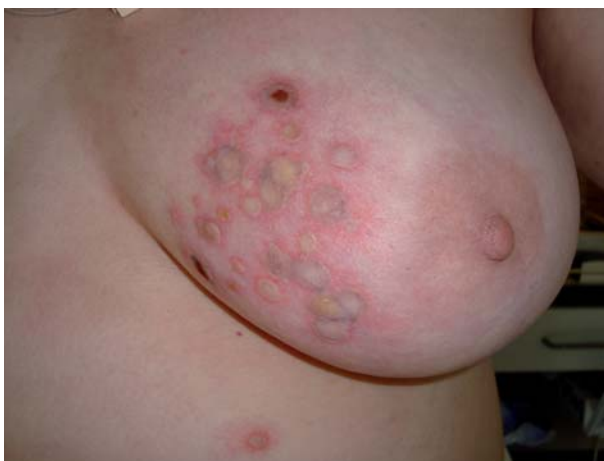

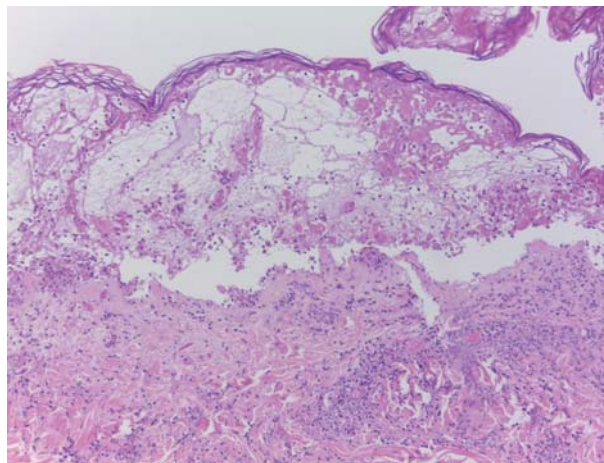
## Lesiones vesículo-ampollosas en un paciente oncológico inmunodeprimido

### Vesiculobullous lesions in an immunocompromised cancer patient

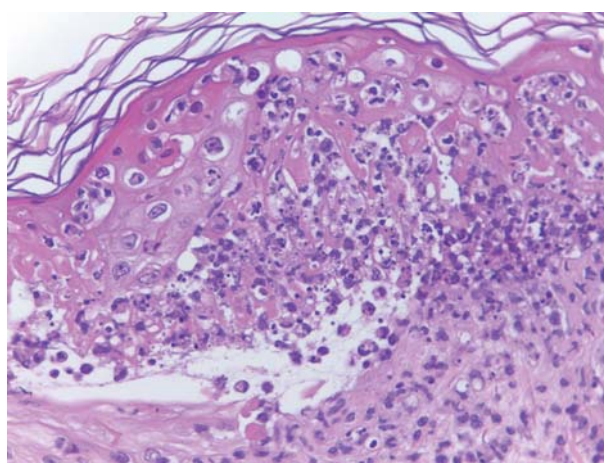
Ectima gangrenoso por *Aeromonas hydrophila*. Mujer de 53 años diabética tipo I y con diagnóstico de leiomioma uterino de alto grado (estadio IV) en 2010 bajo tratamiento quimioterápico, acudió al Servicio de Urgencias de la Fundación Instituto Valenciano de Oncología (FIVO) por fiebre ( $> 38^{\circ}\text{C}$ ) y lesiones vesículo-ampollosas en la mama izquierda, diseminadas al tronco y a las extremidades (Figura 1). La biopsia mostró vasculitis de vasos de pequeño calibre en dermis superficial y profunda (Figuras 2 y 3). En los cultivos de las lesiones se aisló *Aeromonas hydrophila* sensible a los antibióticos  $\beta$ -lactámicos (amoxicilina-clavulánico CIM  $< 4/12 \mu\text{g/ml}$ , ceftacidima CIM  $< 1 \mu\text{g/ml}$ ), a las quinolonas (ciprofloxacina CIM  $< 0,12 \mu\text{g/ml}$ ), a los carbapenems (imipenem CIM  $< 1 \mu\text{g/ml}$ ) y a los aminoglucósidos (gentamicina CIM  $< 4 \mu\text{g/ml}$ ). La taxonomía del género *Aeromonas* ha sido revisada recientemente, así como los mecanismos de patogenicidad (1). *Aeromonas hydrophila* es considerado un microorganismo causante de gastroenteritis aguda (2), pero también productor de lesiones cutáneas en pacientes inmunodeprimidos (3).



**Figura 1.** Lesiones ampollosas en mama izquierda sospechosas de ectima gangrenoso o de herpes zóster diseminado.



**Figura 2.** Tinción hematoxilina-eosina (200X). Vesícula-pústula sub e intraepidérmica, con preservación de la capa córnea.



**Figura 3.** Tinción hematoxilina-eosina (600X). Infiltrado inflamatorio mixto intersticial constituido por linfocitos y neutrófilos polimorfonucleares. Abundante polvo nuclear, con pérdida de membrana basal y extensa necrosis epidérmica.

#### BIBLIOGRAFÍA

1. Janda JM, Abbott SL. The genus *Aeromonas*: taxonomy, pathogenicity, and infection. Clin Microbiol Rev 2010; 23: 35-73.
2. Chopra AK, Houston CW. Enterotoxins in *Aeromonas*-associated gastroenteritis. Microbes Infect 1999; 1: 1129-37.
3. Tena D, Gimeno C, Díaz M, Bisquert J. Celulitis por *Aeromonas hydrophila* en anciana inmunodeprimida. An Med Intern 2007; 9: 460-1.

Tomás García-Lozano<sup>1</sup>, Eduardo Aznar Oroval<sup>1</sup>, Julia Cruz Mojarrieta<sup>2</sup>, Francesc Messeguer Badía<sup>3</sup>

<sup>1</sup>Servicios de Análisis Clínicos y Microbiología, <sup>2</sup>Anatomía Patológica y <sup>3</sup>Dermatología, Fundación Instituto Valenciano de Oncología (FIVO), Valencia, España.  
C/Gregorio Gea, 31 (46009) Valencia, España.  
E-mail. tgmicro@gmail.com