



INFORME BREVE

Neumonía por *Corynebacterium pseudodiphtheriticum*



Daniela Furiasse^a, Ana M. Gasparotto^a, Aída Monterisi^a,
Gabriela Castellano^b y Marta Rocchi^{a,*}

^a Departamento de Bacteriología, Hospital Nacional de Clínicas, UNC, Córdoba, Argentina

^b Servicio de Nefrología, Hospital Nacional de Clínicas, UNC, Córdoba, Argentina

Recibido el 7 de agosto de 2015; aceptado el 24 de mayo de 2016

Disponible en Internet el 9 de noviembre de 2016

PALABRAS CLAVE

*Corynebacterium
pseudodiphtheriti-
cum*;
Corinebacterias;
Neumonía

Resumen *Corynebacterium pseudodiphtheriticum* forma parte de la microbiota normal de orofaringe y de piel. Sin embargo, en las últimas décadas está emergiendo como oportunista causante de infecciones clínicamente significativas en pacientes con algún compromiso previo. Se refiere el caso clínico de una paciente de 76 años con antecedentes de hipertensión arterial, hipotiroidismo, diabetes tipo 2 e insuficiencia renal crónica, que presentó neumonía durante su estadía en terapia intensiva. El examen directo del esputo inducido (coloración de Gram) reveló una muestra representativa con abundante microbiota monomicrobiana constituida por bacilos gram positivos pleomórficos corineformes y el cultivo presencia de *C. pseudodiphtheriticum*. La paciente recibió medicación empírica con cefalosporina de tercera generación con evolución favorable.

© 2016 Asociación Argentina de Microbiología. Publicado por Elsevier España, S.L.U. Este es un artículo Open Access bajo la licencia CC BY-NC-ND (<http://creativecommons.org/licenses/by-nc-nd/4.0/>).

KEYWORDS

*Corynebacterium
pseudodiphtheriti-
cum*;
Corinebacteria;
Pneumonia

Pneumonia caused by *Corynebacterium pseudodiphtheriticum*

Abstract Microorganisms of the genera *Corynebacterium*, specie *pseudodiphtheriticum* are a part of the indigenous microbiota of human skin and oropharynx. Nevertheless in recent decades these bacilli are emerging as opportunistic pathogens causing clinically significant infections in patients with previous compromise. We report the case of a 76 years old female patient, with a history of hypertension, hypothyroidism, type 2 diabetes and chronic renal failure, who presented pneumonia during their stay at the intensive care unit. The induced sputum revealed a representative sample with monomicrobial gram positive pleomorphic coryneform rods

* Autora para correspondencia.

Correo electrónico: rocchimarta@gmail.com (M. Rocchi).

(Gram stain) and cultures demonstrated the presence of *C. pseudodiphtheriticum* as the only bacteria recovered. The patient received an empirical third generation cephalosporin medication with a successful recovery.

© 2016 Asociación Argentina de Microbiología. Published by Elsevier España, S.L.U. This is an open access article under the CC BY-NC-ND license (<http://creativecommons.org/licenses/by-nc-nd/4.0/>).

Corynebacterium pseudodiphtheriticum es un bacilo gram positivo difteromorfo que forma parte de la microbiota normal de la orofaringe y de la piel¹³ y considerado frecuentemente como comensal o de patogenicidad poco conocida. Sin embargo, en las últimas décadas está emergiendo como oportunista causante de infecciones significativas en pacientes con algún compromiso previo³. Es así que se ha descrito como patógeno del tracto respiratorio, tanto en pacientes adultos⁷ como en niños^{4,9}, en casos de neumonía nosocomial^{1,2,5,10} y adquirida en la comunidad¹¹, faringitis¹² y traqueítis⁶. Entre las infecciones no respiratorias *C. pseudodiphtheriticum* se ha reportado asociado a endocarditis, infecciones del tracto urinario, linfadenitis supurativa, lesiones de piel y conjuntivitis³. Las corinebacterias toman significación clínica cuando se hallan en múltiples muestras del mismo paciente y/o se las observa en la coloración de Gram acompañadas de una intensa respuesta inflamatoria⁸. En este informe se presenta un caso de una paciente de 76 años con antecedentes de hipertensión arterial complicada con retinopatía hipertensiva, hipotiroidismo, diabetes mellitus tipo 2 que requiere insulina sin adherencia al tratamiento, insuficiencia renal crónica en seguimiento por consultorio de nefrología desde 2008 hasta julio de 2011. En marzo de 2014 ingresó por guardia con diagnóstico de insuficiencia renal crónica descompensada secundaria a deshidratación, internándose en sala común; posteriormente se derivó a unidad de terapia intensiva por presentar dolor precordial típico, disnea funcional grado 4, alteración de ECG (infradesniveles en cara anterolateral extensa) y cambios enzimáticos (troponina I: 14 ng/ml). Se la hemodializó por progresión de su insuficiencia renal crónica. A los 15 días comenzó con mecánica ventilatoria de esfuerzo y disnea leve-moderada en forma súbita, tos productiva con dificultad en la expectoración (semiológicamente blanquecino-amarillenta). El hemograma evidenció leucocitosis con predominio de neutrófilos mientras que se observó disminución en la presión parcial de oxígeno. La radiografía de tórax presentó botón aórtico prominente, índice cardiorácico >0,5 e infiltrado intersticial en ambos campos pulmonares. El cuadro clínico es compatible con neumonía. Se remitió muestra de esputo inducido para bacteriología, instaurándose tratamiento empírico con cefalosporina de tercera generación y sesión diaria de kinesioterapia respiratoria. La muestra obtenida fue representativa de la vía aérea inferior (>25 leucocitos/campo y <10 células epiteliales escamosas/campo, 10X). En la coloración de Gram se observó abundante microbiota monomicrobiana, constituida por bacilos gram positivos pleomórficos corineformes (fig. 1) mientras que en la tinción de Ziehl Neelsen no se observó bacilos ácido-alcohol resistentes. El esputo inducido fue sembrado en agar sangre ovina

al 5%, desarrollando un cultivo puro de colonias blancas, lisas, no hemolíticas, con intensidad de desarrollo de ++++. La identificación del microorganismo se realizó por pruebas bioquímicas convencionales⁸: catalasa (+), no lipofílico, metabolismo no fermentativo, vibriostático 0129 sensible, test de CAMP (-); acidez a partir de hidratos de carbono: glucosa, maltosa, sacarosa, manitol, xilosa (-), reducción de nitritos (+), pirazinamidasas (+), fosfatasa alcalina (+), hidrólisis de esulina y tirosina (-) y de urea (+). El aislamiento resultó compatible con *C. pseudodiphtheriticum* y fue confirmado en el INEI-ANLIS «Dr. Carlos G. Malbran» por secuenciación parcial del gen *16S rARN*. No se realizaron pruebas de sensibilidad antimicrobiana ya que el *Clinical and Laboratory Standards Institute* no presenta puntos de cortes por método de difusión. Luego de 12 días de tratamiento la paciente presentó buena evolución, recibiendo el alta hospitalaria sin sintomatología respiratoria y con seguimiento por consultorio externo de cardiología, clínica médica y nefrología (en programa de sesiones trisemanales de terapia de hemodiálisis). Se jerarquizó el aislamiento de *C. pseudodiphtheriticum* dada la concordancia entre la observación directa (coloración de Gram) y el cultivo, que además se correlacionaron con la clínica de la paciente. Este hallazgo coincide con Nishiyama et al.¹¹ quienes diagnosticaron neumonía por corinebacterias basándose en lo observado en la coloración de Gram. Dado que *C. pseudodiphtheriticum* es un comensal de la orofaringe, podemos inferir, al igual que otros autores¹, que la vía inhalatoria es uno de los probables mecanismos de entrada para este microorganismo. Asimismo y en virtud de que frecuentemente

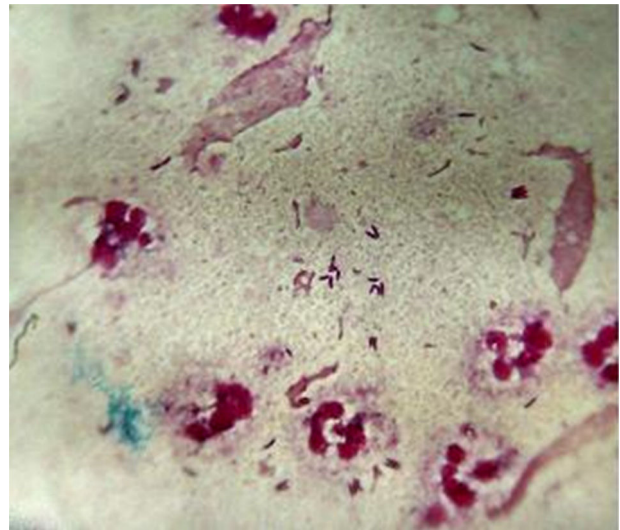


Figura 1 Coloración de Gram. Muestra de esputo inducido.

se lo encuentra formando parte de la microbiota cutánea, es posible que desde allí pudiera introducirse al árbol respiratorio. *C. pseudodiphtheriticum* es un hallazgo infrecuente en infecciones respiratorias, pero potencialmente patógeno principalmente para pacientes inmunodeprimidos o con enfermedad de base trascendente. Se destaca que las corinebacterias a menudo suelen ser consideradas colonizantes o comensales, y su presencia debe alertar a los microbiólogos cuando su hallazgo cumple con criterios clínicos y microbiológicos para poder ser interpretadas como agentes asociados y/o etiológicos de cuadros infecciosos de vías respiratorias.

Responsabilidades éticas

Protección de personas y animales. Los autores declaran que para esta investigación no se han realizado experimentos en seres humanos ni en animales.

Confidencialidad de los datos. Los autores declaran que han seguido los protocolos de su centro de trabajo sobre la publicación de datos de pacientes.

Derecho a la privacidad y consentimiento informado. Los autores declaran que en este artículo no aparecen datos de pacientes.

Conflicto de intereses

Los autores declaran no tener ningún conflicto de intereses.

Agradecimientos

Agradecemos la colaboración de las Dras. Raquel Callejo y Mónica Prieto del Servicio Bacteriología Especial del INEI-ANLIS «Dr. Carlos G. Malbrán».

Referencias

1. Aspiroz Sancho C, Agustín Berne A, Navarro Pardos C, Sañudo Blasco B, Teller Justes P. Neumonía causada por *Corynebacterium pseudodiphtheriticum*; una entidad a conocer. *An Med Interna*. 2002;19:29–31.
2. Bittar F, Cassagne C, Bosdure E, Stremler N, Dubus JC, Sarles J, Reynaud-Gaubert M, Raoult D, Rolain JM. Outbreak of *Corynebacterium pseudodiphtheriticum* infection in cystic fibrosis patients, France. *Emerg Infect Dis*. 2010;16:1231–6.
3. Camello TCF, Souza MC, Martins CAS, Damasco PV, Marques EA, Pimenta FP, Pereira GA, Hirata R, Mattos-Guaraldi AL. *Corynebacterium pseudodiphtheriticum* isolated from relevant clinical sites of infection: a human pathogen overlooked in emerging countries. *Lett Appl Microbiol*. 2009;48:458–64.
4. Cimolai N, Rogers P, Seear M. *Corynebacterium pseudodiphtheriticum* pneumonitis in a leukemic child. *Thorax*. 1992;47:838–9.
5. Colque A, Bases O, Martínez I, Callejo R, Barreiro I, Pignatta R, Pasquini A, Garabello L. Neumonías intrahospitalarias por *Corynebacterium*: patógeno respiratorio emergente. Complejo Médico Policial Churruca Visco-INEI-ANLIS «Dr. Carlos Malbrán». XIII Congreso Argentino de la Sociedad Argentina de Infectología-SADI 2013, junio 2013.
6. Colt HG, Morris JF, Marston BJ, Swell DL. Necrotizing tracheitis caused by *Corynebacterium pseudodiphtheriticum*: Unique case and review. *Rev Infect Dis*. 1991;13:73–6.
7. Díez-Aguilar M, Ruiz-Garrajosa P, Fernández-Olmos A, Guisado P, Del Campo R, Quereda C, Cantón R, Meseguer MA. Non-diphtheriae *Corynebacterium* species: An emerging respiratory pathogen. *Eur J Clin Microbiol Infect Dis*. 2013;32:769–72.
8. Funke G, Bernard KA. Coryneform gram positive rods. En: Versalovic J, Carroll KC, Funke G, Jorgensen JH, Landry ML, Warnock DW, editores. *Manual of Clinical Microbiology*. 10th ed Washington, DC: ASM Press; 2011. p. 413–42.
9. Izurieta HS, Strebler PM, Youngblood T, Hollis DG, Popovic T. Exudative pharyngitis possibly due to *Corynebacterium pseudodiphtheriticum*, a new challenge in the differential diagnosis of diphtheria. *Emerg Infect Dis*. 1997;3:65–8.
10. Martaresche C, Fournier P-E, Jacomo V, Gainnier M, Boussuge A, Drancourt M. A case of *Corynebacterium pseudodiphtheriticum* nosocomial pneumonia. *Emerg Infect Dis*. 1999;5:722–3.
11. Nishiyama A, Ishida T, Ito A, Arita M. Bronchopneumonia caused by *Corynebacterium pseudodiphtheriticum*. *Intern Med*. 2013;52:1847.
12. Santos MR, Gandhi S, Vogler M, Hanna BA, Holzman RS. Suspected diphtheria in an Uzbek National: Isolation of *Corynebacterium pseudodiphtheriticum* resulted in a false-positive presumptive diagnosis. *Clin Infect Dis*. 1996;22:735.
13. Von Graevenitz A, Pünter-Streit V, Riegel P, Funke G. Coryneform bacteria in throat cultures of healthy individuals. *J Clin Microbiol*. 1998;36:2087–8.